MARIO RANGEL BALLVÉ

CONTRIBUIÇÃO AO ESTUDO das LEUCOSES MIELÓIDE, LINFÓIDE e HEMOCITOBLÁSTICA (aguda)

(Revisão Hematológica)

1944

155
c
B

MARIO RANGEL BALLVÉ

Assistente da 3ª Cadeira de Clínica Médica
(Cátedra do prof. Antonio Saint-Pastous de Freitas)

CONTRIBUIÇÃO AO ESTUDO das LEUCOSES MIELÓIDE, LINFÓIDE e HEMOCITOBLÁSTICA (aguda)

(Revisão Hematológica)

TESE de concurso para a docência livre de Clínica Médica da Faculdade de Medicina da Universidade de Pôrto Alegre.

1944

FACULDADE DE MEDICINA DE PORTO ALEGRE • BIBLIOTECA

Bib.Fac.Med.UFRGS
T-0116
Contribuicao ao estudo das leu

CONTRIBUIÇÃO AO ESTUDO
das
LEUCOSES
MIELÓIDE, LINFÓIDE
e
HEMOCITOBLÁSTICA (aguda)

(Revisão Hematológica)

BIBLIOTECA DA FACULDADE DE MEDICINA DE PORTO ALEGRE

BIBLIOTECA DA FACULDADE DE MEDICINA DE PORTO ALEGRE

INTRODUÇÃO

Há tempos que, atraidos pela beleza das visões microscópicas da hematologia, sentimo-nos arrastados ao estudo dêste capítulo da Clínica Médica.

Bem sabemos quantas trevas êle ainda condensa, quantas divergências provoca e quantas dúvidas suscita.

Não obstante, pela observação e pelas pesquisas experimentais aos poucos a luz vai penetrando nestas questões hematológicas e vão sendo desvendados os mistérios das doenças dos órgãos hemocitopoiéticos.

Fora de tôda dúvida, esta tese não pode ser olhada como um trabalho científico, pois êste não possue limitação no tempo, mas deve ser considerada apenas como uma pequena parcela de contribuição para o estudo das LEUCOSES. Nela condensamos algumas idéias que possuimos a respeito destas doenças, um pouco de contribuição pessoal e muito do estudado e assimilado dos outros.

Êste trabalho, para nós, em última análise é o reflexo de conversas e amigáveis discussões com o hematologista Dr. Osvaldo Kessler Ludwig a quem tanto devemos pela orientação hematológica que nos deu.

Deixamos aquí consignados os nossos agradecimentos à todos aquêles que, de uma maneira ou de outra, nos deram tôdas as facilidades de obter as observações, os exames hematológicos dos doentes e os dados sôbre a leucose em nosso meio. Dêsse modo, somos reconhecidos à Sociedade Médica Contra o Câncer, aos Laboratórios Cirne Lima, Geyer e Weinmann e à todos os colegas que nos cederam fichas clínicas de doentes.

Um agradecimento especial consignamos aquí ao Dr. José Maria Santiago Wagner pela dedicação e carinho com que reviu êste trabalho e aos nossos editores, Srs. Prunes, pelo esfôrço e boa vontade que dispensaram na impressão desta tese.

Pôrto-Alegre, 26 de Fevereiro de 1944.

CAPÍTULO I

HISTÓRICO

Os conhecimentos que possuimos acêrca das leucemias evoluiram paralelamente às transformações que sofreu a hematologia. Em Novembro de 1945 fará apenas um século que, pela primeira vez, foi descrito um caso desta moléstia.

Em Novembro de 1845, Virchow publica um caso em que, na mesa de autópsia, constatara macroscòpicamente uma coloração cinzenta do sangue e microscòpicamente um grande aumento dos glóbulos brancos. Denominou esta nova síndrome LEUCEMIA.

Seis semanas antes, em Outubro de 1845, John Hughes Bennet, de Londres, já tinha publicado dois casos nos quais encontrara hipertrofia do baço e do fígado e no sangue "corpúsculos semelhantes aos do pus". Separou esta síndrome da pioemia e chamou-a LEUCOCITEMIA.

Revisando a literatura, Bennet constatou que já existiam duas observações nas quais se tinha encontrado, no sangue, um aumento numérico considerável dos glóbulos brancos. Os dois casos em questão, foram observados um por Bard, em 1839 e, o outro, por Craigie, em 1841. Entretanto, no sangue do primeiro caso, Donné achou que a metade dos glóbulos sanguíneos era de "glóbulos mucosos" e, no do segundo, John Reid observou "glóbulos de matéria purulenta e linfa".

Entre êstes quatro nomes, — Bard, Craigie, Bennet e Virchow, estão os primeiros relatores do estado por nós conhecido com o nome de leucemia.

Torna-se difícil dizer a qual dêles pertence a prioridade desta descoberta. Cremos, entretanto, que si os três primeiros notaram alguma coisa de anormal no sangue, levaram à conta de uma supuração hemática que classificaram como: — "gló-

BIBLIOTECA DA FACULDADE DE MEDICINA DE PORTO ALEGRE

bulos mucosos", "glóbulos de matéria purulenta e linfa" e "glóbulos semelhantes aos do pus".

Bard e Craigie constataram, apenas, o que tinham encontrado, sem procurar denominar ou explicar êste achado. Bennet, tendo percebido que entre os glóbulos encontrados e os do pus existia apenas uma semelhança, dá ao seu caso uma nova denominação.

Virchow vai mais longe, pois não sòmente diz a natureza exata dêstes glóbulos, como também procura dar uma explicação patogênica do processo leucêmico, acusando a diminuição dos glóbulos vermelhos de ocasionar um aumento dos brancos.

Quatro anos depois, isto é, em 1849, Vogel faz, pela primeira vez, o diagnóstico de leucemia no vivo.

Virchow continua seus estudos sôbre a leucemia e em 1853 esclarece melhor os seus conceitos. Nessa época, êle faz uma divisão da leucemia em LIENAL e LINFÁTICA. Aquela seria caracterizada pelo aumento do baço e aparecimento, no sangue periférico, de grandes leucocitos; esta pela hipertrofia dos gânglios linfáticos e, no sangue, pela presença de "núcleos livres". Patogênicamente, explicava que a hipertrofia do baço e dos gânglios linfáticos lançaria na circulação substâncias originadas nos parênquimas dêstes órgãos, as quais alterariam outros órgãos, produzindo nêles formações leucocitárias. PARA ÊLE, QUE CONSIDERAVA TODAS AS CÉLULAS SANGUÍNEAS COMO DERIVADAS DE UMA ÚNICA CÉLULA MATER, LEUCEMIA ERA UM AUMENTO PERSISTENTE DOS GLÓBULOS BRANCOS. Em Virchow encontramos o fundador da teoria unitária.

Entretanto, baseados apenas em sinais objetivos, os autores identificaram outras doenças, como a de Hodgkin, já caracterizada nessa época, nas quais também existia uma hipertrofia do baço e dos gânglios linfáticos, sem apresentarem, no entanto, um quadro hemático leucêmico.

A esta síndrome, Conheim, em 1868, dá o nome de PSEUDO-LEUCEMIA, querendo dizer com esta designação que, embora nela surgisse uma hipertrofia do baço e dos gânglios linfáticos, como nas leucemias, não se registava, entretanto, um

quadro hemático igual ao delas.

Convém dizer, desde já, que, com o correr do tempo, melhor se foram identificando êstes diversos quadros antes catalogados sob a rubrica de pseudo-leucemia. Viu-se que, dentro dêles, se encontravam processos inflamatórios, tumores e neoplasias. Assim, o nome de pseudo-leucemia, si antes servia para designar diferentes síndromes clínicas, hoje deve ser completamente abandonado como conceito geral.

Bizzozero consegue demonstrar que a medula óssea pertence aos órgãos hemocitopoiéticos, pois nela se acham não só células semelhantes aos leucocitos do sangue, mas todos os intermediários que, destas células incolores nucleadas, conduzem aos glóbulos vermelhos perfeitos. Baseado nestes estudos, Neumann, em 1870, procura e encontra notáveis alterações da medula óssea nos casos de leucemia. Em vista disso, às formas LIENAL e LINFÁTICA de Virchow, acrescenta uma terceira: — a leucemia MEDULAR.

Desde a descoberta de Neumann até o ano de 1878, surgem diversas teorias que procuram explicar o problema da leucemia. Assim Velpeau, Bennet, Griesinger, Kottmann, Bard, Renaut, Biondi e Loewit, admitem que os leucocitos, proliferando essencialmente no sangue periférico, se acumulariam no baço, gânglios linfáticos e medula óssea, ocasionando hipertrofia e alterações nestes órgãos. Biesiadecki, por sua vez, atribuia a leucocitose a uma diminuição no processo de formação dos eritrocitos.

Em 1878, Neumann retorna com novos trabalhos, desfazendo não só os seus antigos conceitos de 1870, como também destruindo completamente as teorias de Kottmann e Biesiadeck. Por suas pesquisas, chega à conclusão de que não existe leucemia sem alteração da medula óssea e que nunca se conseguiu provar a existência de leucemia exclusivamente lienal ou linfática. Para êle, então, tôdas as leucemias são de origem medular, podendo entretanto ser de duas formas: — pióide e linfadenóide. Aquela, seria devida à hiperplasia do tecido medular e esta, à hiperplasia do tecido linfóide que, segundo êle, existiria normalmente na medula óssea.

BIBLIOTECA DA FACULDADE DE MEDICINA DE PORTO ALEGRE

Até esta época, portanto, todos os conhecimentos sôbre as leucemias cimentavam-se em dois conceitos básicos. Um, de Virchow, caracterizando a doença por um aumento persistente dos leucocitos; o outro, de Neumann, considerando êste aumento secundário às alterações da medula óssea.

Em 1891 surge Ehrlich com a descoberta dos métodos de coloração, o que vem transformar o problema das leucemias.

Êste investigador, aplicando seus métodos aos glóbulos sanguíneos, verificou que êles se podiam apresentar de duas maneiras: uns, que denominou "leucocitos não granulosos", com protoplasma basófilo, sem granulações e originados dos gânglios linfáticos; outros, que chamou "leucocitos granulosos", com grande quantidade de granulações citoplásmicas e originados da medula óssea.

Vemos, com isso, que de fato o problema da leucemia sofre uma profunda alteração, pois do período quantitativo e anátomopatológico como era no início, salta para um período morfológico e qualitativo.

Ehrlich, com Lazarus, no tratado "Die Anaemie", em 1898, divide as leucemias em dois tipos fundamentais, segundo os achados no sangue circulante: — um linfático, caracterizado pelo aumento dos leucocitos não granulosos ou linfocitos e devido a uma hiperplasia dos gânglios linfáticos; outro medular, no qual existe aumento dos leucocitos granulosos e aparecimento de células imaturas no sangue periférico, devido a uma hiperplasia do tecido medular.

Entretanto, casos publicados por Pappenheim e Valz, nos quais existia, pelo exame de sangue, uma típica leucemia linfática e ausência de hipertrofia dos gânglios linfáticos, vieram abalar a teoria de Ehrlich, que foi obrigado a modificá-la, admitindo então que a leucemia linfática era devida não só a uma hiperplasia dos gânglios linfáticos mas de todo o tecido linfático, onde quer se encontrasse. Não obstante, continuava a admitir a leucemia medular como exclusivamente localizada na medula

óssea e a presença de tecido medular no baço ou em outros órgãos como metástases apenas de mielocitos.

Com Ehrlich surge a primeira escola dualista, estabelecendo a origem dos glóbulos sanguíneos de duas células perfeitamente diferentes. Os monocitos eram considerados como formas de passagem, podendo dar, no sangue periférico, nascimento aos leucocitos granulosos. Por outro lado, a leucemia linfática era considerada como uma doença de SISTEMA, enquanto a medular não passava de afecção de um órgão, a medula óssea.

Retrocedendo três anos encontramos, em 1895, A. Fraenkel descrevendo a leucemia aguda, já estudada por Friedreich em 1857 e da qual Ebstein, em 1889, compôs um acurado e completo estudo clínico.

Fraenkel caracterizou a leucemia aguda como constituida por células grandes, de protoplasma basófilo privado de granulações, núcleo de aspecto vesicular e pobre em cromatina e deu a estas células a designação de GRANDE LINFOCITO.

ELAS DERIVARIAM INDIFERENTEMENTE DE QUALQUER TECIDO HEMOCITOPOIÉTICO E POR SUA VEZ DELAS SE ORIGINARIAM TODOS OS LEUCOCITOS.

A LEUCEMIA AGUDA SERIA, ENTÃO, PRODUZIDA PELA PASSAGEM AO SANGUE PERIFÉRICO DOS GRANDES LINFOCITOS, OS QUAIS, DEVIDO À INTENSIDADE DE UM ESTÍMULO INDETERMINADO, NÃO TERIAM TEMPO DE AMADURECER. AO CONTRÁRIO, SENDO NA CRÔNICA O ESTÍMULO MENOR, OS GRANDES LINFOCITOS PODERIAM ADQUIRIR GRANULAÇÕES E PASSAR AO SANGUE JÁ EM MATURAÇÃO MAIS AVANÇADA.

COMO ACABAMOS DE VER, FRAENKEL IA DE ENCONTRO ÀS IDÉIAS DE EHRLICH, POIS ADMITIA UMA ÚNICA CÉLULA COMO PROGENITORA DE TODOS OS LEUCOCITOS (UNITARISMO). ESTA CÉLULA CARACTERIZAVA A LEUCEMIA AGUDA E SE ORIGINAVA EM QUALQUER TECIDO HEMOCITOPOIÉTICO. Para Fraenkel, tôdas as leucemias agudas eram linfáticas, por causa do grande linfocito, que considerava como uma célula de tipo linfóide.

BIBLIOTECA DA FACULDADE DE MEDICINA DE PORTO ALEGRE

Askanasy já tinha visto, em 1894, estas grandes células descritas por Fraenkel, mas ao contrário dêste considerava-as mais de tipo medular do que linfóide. Entretanto, suas idéias não foram aceitas.

Benda, no Congresso Alemão de Medicina Interna, em 1897, chegava, a respeito da leucemia aguda, às mesmas conclusões de Fraenkel.

É de toda a conveniência recordarmos, mais uma vez, que embora houvesse discordância entre os pontos de vista sôbre a origem dos leucocitos, e portanto, alguns admitissem duas classes de leucemias (mielóide e linfóide) e outros uma única espécie, como Fraenkel, todos eram unânimes em concordar que a leucemia linfóide era uma doença de SISTEMA, enquanto que os nódulos leucêmicos mielóides que se formavam fora da medula óssea representavam metástases.

Os achados de Fraenkel abalaram os conceitos da escola dualista fundada por Ehrlich, já estremecida com as observações de Pappenheim e Valz.

Viu-se, logo depois, que a concepção de Fraenkel, considerando todas as leucemias agudas como linfáticas, não tinha a sua razão de ser, pois que também existiam leucemias agudas medulares ou mielóides. Não obstante, continuava-se a considerar os focos mielóides extra-medulares como metástases.

O GRANDE LINFOCITO descrito por Fraenkel teve sua existência confirmada por Pappenheim e Hirschfeld e, em 1900, Naegeli classifica-o sob o nome de MIELOBLASTO, isto é, formador de mielocitos.

Encaradas sob êstes pontos de vista, as leucemias agudas deixavam de ser conceituadas como linfáticas para serem admitidas como mielóides. Entretanto, as denominações dêstes quadros leucêmicos variavam com as diferentes escolas. Assim, enquanto a leucemia aguda era mieloblástica para Naegeli, era, para Ferrata, hemocitoblástica e linfòidocítica para Pappenheim. O quadro clínico e hematológico era idêntico, mas o nome sofria variações com as inclinações dos autores pelas diferentes escolas.

Os autores franceses, entre os quais Gilbert, Emile Weil e

Aubertin, também admitem a leucemia aguda como mielóide.

ZIEGLER, EM 1908, DUVIDA DA EXISTÊNCIA DA LEUCEMIA LINFÓDE AGUDA. NAEGELI, EM 1931, ACREDITA QUE A LEUCEMIA LINFÓIDE SEJA RARA NO ADULTO E NEGA QUE POSSAM SURGIR FORMAS HIPERAGUDAS. NESTES ÚLTIMOS OITO ANOS, NAEGELI VIU 39 CASOS DE LEUCEMIA AGUDA MIELÓIDE E NENHUM DE LEUCEMIA AGUDA LINFÓIDE.

BROUSSOLE EM 1921, JOLLY EM 1923, RUBNITZ EM 1929 e 1932, RECONHECERAM MAIS UM TIPO DE LEUCEMIA AGUDA, CUJAS CÉLULAS NÃO SÃO NEM MIELÓIDES NEM LINFÓIDES, MAS INDIFERENCIADAS.

Di Gugliemo em 1916 e 1926 e Ferrata em 1923, embora aceitassem a existência da leucemia aguda hemocitoblástica, admitiram também uma leucemia aguda mielóide e outra línfóide.

As pesquisas de Pappenheim, Denning e Kundrat tinham levado Ehrlich a considerar a leucemia linfática como uma doença de SISTEMA, atacando o sistema linfóide onde quer que êle se achasse. Entretanto, com respeito à leucemia mielóide, continuava-se a julgar os focos mielóides extra-medulares como produzidos por metástases e impossibilitados de se formar "in situ".

Assim, pois, a leucemia linfática era uma doença generalizada do sistema linfóide, enquanto a mielóide não passava de uma afecção localizada exclusivamente na medula óssea. A dificuldade tôda residia em não se poder provar porque os nódulos mielóides extra-medulares surgem em lugares onde, na idade adulta, não existe tecido mielóide.

Êste problema ficou resolvido ao ser verificado pelas pesquisas de Maximow, Schridde, Marchand e Naegeli, que as células granulosas da medula óssea tinham origem em um sistema mais vasto que o hemocitopoiético até então conhecido, o qual Aschoff denominara SISTEMA RETÍCULO-ENDOTELIAL.

BIBLIOTECA DA FACULDADE DE MEDICINA DE PORTO ALEGRE

Ficou, assim, constatado que tanto os linfocitos como os granulocitos derivavam todos de um mesênquima indiferente que conserva em potência a faculdade de formar células sanguíneas.

Com estas constatações, FICAVAM DEFINITIVAMENTE AS LEUCEMIAS CONSTITUINDO NÃO UMA AFECÇÃO DE ÓRGÃO, MAS UMA DOENÇA DE SISTEMA.

É justo dizermos que êste conceito básico sôbre as leucemias foi expresso, pela primeira vez, por Banti em 1903. E tão grande é o seu alcance que foi admitido por todos os hematologistas sem distinção de escolas.

Ellerman e Bang, em 1908, crearam o termo LEUCOSE e dentro dêle incluiram tôdas as variedades de leucemias. Schridd , em 1923, empregou os qualificativos MIELOSE e LINFADENOSE para designar as duas espécies de leucoses.

Hirschfeld e Orth, denominando HEMOBLASTOSES as doenças do aparelho hemocitopoiético, classificaram-nas em: — LEUCOSES, ERITROSES e RETÍCULO-ENDOTELIOSES, as primeiras subdividindo-se em: — MIELOSES e LINFADENOSES.

CAPÍTULO II

MATERIAL E CRITÉRIO HEMATOLÓGICO

Os doentes apresentados neste trabalho não foram todos vistos ou examinados por nós.

Muitas observações, a maior parte talvez, procedem do Serviço de Câncer da Sociedade Médica de Combate ao Câncer; outras pertencem a colegas que nos puseram à disposição os seus fichários, tanto de suas enfermarias na Santa Casa de Misericórdia, como de sua clínica particular. Sòmente uma pequena parte é nossa.

Entretanto, procuramos colhêr a maior soma possivel de dados clínicos e objetivos que nos pudessem ser úteis, seja interrogando os médicos assistentes ou mesmo procurando pessoalmente os doentes que residem nesta Capital.

Colhendo informações de um lado e de outro, conseguimos, não sem dificuldade, organizar as fichas clínicas, para as quais demos uma orientação uniforme, segundo a rotina seguida no serviço da 3.ª Cadeira de Clínica Médica e cuja sequência é esta:

FICHA DE EXAME

1 — Identidade civil e profissional:
Nome, nacionalidade, residência, idade, côr, estado civil, profissão, nº da ficha.

2 — Antecedentes mórbidos familiares:
Moléstias contagiosas nos ancestrais e consaguíneos. Casos de câncer, sífilis, tuberculose. Hemopatias e doenças da nutrição.

3 — Antecedentes pessoais:
Moléstias próprias da infância. Anginas. Casamento. Filhos vivos, mortos, abortos. Vícios e intoxicações.

BIBLIOTECA DA FACULDADE DE MEDICINA DE PORTO ALEGRE

Distúrbios digestivos, pulmonares, cárdio-vasculares, da nutrição e endócrinos.

4 — Funções vegetativas:
Como se processam as diferentes funções: — apetite, mastigação, digestão, evacuação, diurese. Sono.

5 — Moléstia atual:
Queixas principais que motivaram a consulta; data e maneira de início; evolução e estado atual.

EXAME OBJETIVO.

6 — Biotipo: Fácies:
Estado de nutrição:
Tegumentos: Mucosas:

7 — Gânglios:
Músculos e ossos:

8 — Cabeça, face, pescoço:

9 — Aparelho cárdio-circulatório:
Exame clínico. Pulso. Tensão arterial.

10 — Aparelho respiratório:
Exame clínico.

11 — Sistema nervoso:

12 — Aparelho digestivo:
Exame da cavidade buco-faringéia. Exame do abdômen: tubo gastro-intestinal; fígado; baço; rins.

13 — Exames subsidiários:

14 — Diagnóstico:

Nos doentes que conseguimos interrogar e examinar, concedemos uma particular atenção à pesquisa de antecedentes familiares de leucemia, sífilis e, nos antecedentes pessoais, a esta última e aos processos infecciosos em geral.

Na moléstia atual procuramos cuidadosamente as perturbações relacionadas ao aparelho digestivo, as manifestações sanguíneas para o lado da pele, como leucêmides, equimoses, etc. Tínhamos interêsse em saber a data mais ou menos exata em que o paciente começou a apresentar as primeiras per-

turbações e o interrogávamos sistemàticamente para conhecer quais as primeiras impressões que estas lhe causaram.

No exame objetivo, demos destaque à pesquisa de adenopatias, coloração das mucosas e tegumentos, exame do abdômen no que diz respeito aos limites do baço e do fígado os quais, como se sabe, são os órgãos que mais interessam ao assunto que estudamos.

Notar-se-á, através das observações, que, embora na anamnese procurássemos seguir tanto quanto possível a ordem da ficha de exame atrás referida, registamos no exame objetivo apenas aquêles sinais que se apresentaram positivos.

Por outro lado, estamos cônscios de que algumas fichas se acham incompletas no que diz respeito à anamnese e isto devido a causas irremovíveis, como o falecimento de doentes ou ausência de pacientes pelo fato de residirem no interior do Estado.

A parte de exames sorológicos também deixa muito a desejar, pois não foi possível conseguirmos em todos os pacientes as reações específicas para a lues, o que nos daria alguma base para os comentários etiológicos.

Dedicamos especial cuidado à parte hematológica dêste trabalho. Os hemogramas foram feitos nos laboratórios: — Cirne Lima, Geyer e Instituto Osvaldo Cruz.

Apresentamos quatro ósteo-mielogramas. Êstes exames não são comumente requisitados, devido aos incômodos que ocasionam aos doentes e por não trazerem maior contribuição ao clínico. No entanto, conseguimos um ósteo-mielograma de leucose mielóide, um de leucose aguda hemocitoblástica, um de leucose linfóide e outro de um estádio final de uma leucose mielóide que terminou por uma aplasia total de todos os órgãos hemocitopoiéticos (caso 6).

Para a obtenção do hemograma, nos casos por nós observados, a técnica seguida foi a habitual e clássica. Retirava-se o sangue estando o paciente em jejum e as contagens, tanto dos eritrocitos como dos leucocitos, eram feitas quatro vezes, delas se tirando uma média aritmética.

Para o estudo morfológico da série branca, usou-se o método de coloração pelo May-Grünwald-Giemsa e para o da fórmula

BIBLIOTECA DA FACULDADE DE MEDICINA DE PORTO ALEGRE
FMPA

leucocitária, contaram-se, sempre que possível, dez vezes cem elementos, dêles tirando-se a percentagem das diversas espécies encontradas.

Apresentamos todos os leucogramas com os valores relativos e absolutos das diversas variedades de leucocitos. Ao organismo, e também ao médico, não importa o tanto per cento de um determinado glóbulo branco, mas o essencial para êles é a quantidade absoluta dêste glóbulo que anda em circulação. Sòmente a fórmula absoluta revela a modalidade de reação do sistema hemocitopoiético e só ela reflete, em condições normais e anormais o equilíbrio entre a produção e destruição de células sanguíneas.

Neste particular, causa-nos admiração que um hematólogo da categoria de Schilling negue interêsse ao valor absoluto, ùnicamente pelo fato de que causas de êrro que se apresentem na contagem dos leucocitos e na determinação da percentagem, possam ocasionar grandes falhas nestes dados absolutos. Estas razões são completamente improcedentes, pois devemos admitir que a técnica empregada seja exata, como pensa Naegeli, o que aliás é sempre possível.

Sòmente conhecendo o valor absoluto podemos determinar si REALMENTE existe aumento ou diminuição dêste ou daquele leucocito. Um exemplo característico do que acabamos de dizer, encontramos na febre tifóide. Nela, o proprio Schilling diz que existe linfocitose e para isso se baseia sòmente no aumento da taxa percentual dos linfocitos. Entretanto, não devemos esquecer que nela também existe leucopenia e si formos procurar o valor absoluto dos linfocitos, veremos que estão normais ou diminuidos e que a leucopenia corre por conta da granulocitopenia. Poderíamos citar outros exemplos para comprovar o valor que apresentam sempre as cifras absolutas em face das percentuais ou relativas. A falta daquelas pode levar a sérios erros diagnósticos, sendo absolutamente justo o critério médico de exigir um leucograma com ambos os valores.

Os ósteo-mielogramas foram obtidos pela punção esternal, prévia desinfecção e anestesia da pele. O material era aspirado com uma seringa através de uma agulha grossa. Os esfregaços

dêste material também foram corados pelo May-Grünwald-Giemsa. Muitas vezes, não fizemos hemogramas mas simples contagens de eritrocitos e leucocitos, pois bastavam êstes para nos dar uma idéia do estado da doença durante o emprêgo das irradiações roentgenterápicas.

A hemoglobina foi dosada em relação com a taxa normal de cem por cento para cinco milhões de glóbulos vermelhos.

Nos doentes que sofreram mais de uma série de irradiações radioterápicas, fizemos um diagrama para comparar o efeito dessas irradiações sôbre os leucocitos.

CRITÉRIO HEMATOLóGICO

O estudo das leucoses repousa fundamentalmente sôbre os conhecimentos da hemocitopoiese. Esta, no embrião, incia-se na área vascular ou área opaca, que está constituida por células de origem mesoblástica mesenquimática. Neste período da vida intra-uterina, tanto os endotélios dos vasos como as células sanguíneas procedem diretamente da célula mesenquimática fixa, pluri-potencial à qual Ferrata denominou HEMOHISTIOBLASTO. Os glóbulos sanguíneos encontrados pertencem exclusivamente à série vermelha. São de grande volume (geração megaloblástica) e se diferenciam e multiplicam intravascularmente. A eritrocitopoiese embrionária processa-se nos vasos de todo o organismo.

No terceiro mês da vida intra-uterina, aparece o fígado e a eritrocitopoiese localiza-se nos capilares dêsse órgão. Após um período de transição no qual existe eritrocitopoiese megalobástica e normoblástica, a eritrocitopoiese adquire definitivamente caráter normoblástico. Nesta fase fetal hepática, surgem os primeiros leucocitos granulosos. Auxiliado pelo baço, o fígado mantém a hemocitopoiese além da metade da vida fetal.

BIBLIOTECA DA FACULDADE DE MEDICINA DE PORTO ALEGRE

A medula óssea, no sétimo mês da vida intra-uterina, intervém ativamente como órgão éritro, grânulo e trombocitopoiético e conserva essa função durante o resto da vida intra e extra-uterina. Neste mesmo período, aparecem os órgãos linfocitopoiéticos e os linfocitos, assim como também os monocitos. Êstes últimos, entretanto, ficariam dependendo do mesenquima primitivo.

As células mesoblásticas mesenquimáticas que formaram os vasos e células sanguíneas no período embrionário, reunem-se e constituem um sistema denominado: — SISTEMA RETÍCULO-ENDOTELIAL ou RETÍCULO-HISTIOCITÁRIO.

O sistema RETÍCULO-ENDOTELIAL acha-se difundido por todo o organismo e, sendo constituido por células mesenquimáticas embrionárias, conserva em potência a capacidade de evoluir tanto para formar tecido conjuntivo quanto células sanguíneas, como vemos no quadro nº 1.

Devido a sua constituição, deram-lhe também a designação de mesênquima persistente ou conjuntivo-histiocitário. Não obstante sua capacidade hemocitopoiética, o retículo-histiocitário, no estado normal, origina direta e exclusivamente os monocitos e, da gênese dos eritrocitos, granulocitos e linfocitos, encarrega-se outra célula proveniente dêste mesênquima, mas já funcional e precocemente diferenciada para a função citohematógena.

Neste trabalho, temos o maior interêsse em fazer uma revisão de conjunto da leucocitopoiese e isto é o que tentaremos realizar no presente capítulo.

Para maior facilidade no estudo da hemocitopoiese, é comum dividí-la em eritrocitopoiese, leucocitopoiese e trombocitopoiese, visando particularizar desta forma a origem e evolução dos glóbulos vermelhos, brancos e dos trombocitos respectiva-

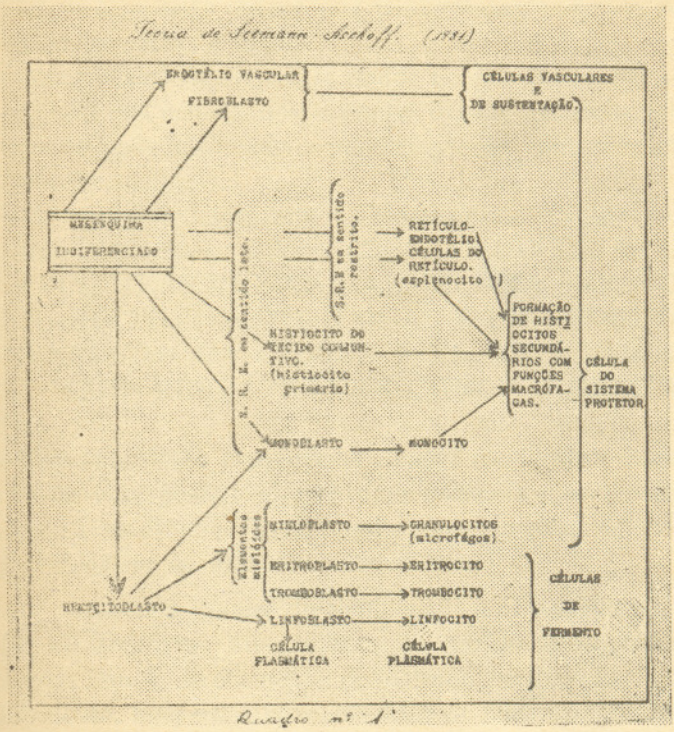

— Quadro N. 1 —

BIBLIOTECA DA FACULDADE DE MEDICINA DE PORTO ALEGRE

mente.

Três são as escolas que, atualmente, se degladiam no terreno ainda movediço desta debatida questão: — a néo-unitária, a néo-dualista e a trialista. A primeira também é conhecida por monofiletica e as duas outras por polifiléticas, podendo ser, estas últimas, restritas e latas.

O ponto básico da contenda reside no fato de existir ou não diferenciação das células nos diversos órgãos hemocitopoiéticos que, na vida post-fetal, darão nascimento às células mielóides, linfóides e monocíticas.

Os néo-unitários admitem a unidade histo-citológica do sistema hemocitopoiético. PARA ÊLES, AS DIVERSAS CÉLULAS SANGUÍNEAS DERIVARIAM DE UMA ÚNICA CÉLULA, O HEMOCITOBLASTO, O QUAL É UM PRODUTO DE DIFERENCIAÇÃO DA CÉLULA FIXA RETÍCULO-ENDOTELIAL QUE FERRATA DENOMINOU HEMOHISTIOBLASTO.

O hemocitoblasto existiria em todos os órgãos hemocitopoiéticos da vida post-fetal com uma potência cito-hematógena polivalente e se diferenciaria funcionalmente para gerar as diversas variedades de glóbulos sanguíneos.

Com respeito à gênese do monocito, os néo-unitários admitem que êle se forme diretamente do tecido mesênquimático indiferente, isto é, diretamente do sistema retículo-histiocitário ou então dêsse, mas passando pela fase de hemocitoblasto.

Resumindo a teoria néo-unitária, podemos dizer que ela admite a origem mesênquimática das células sanguíneas, que, entretanto, passariam pela fase de célula já diferenciada citohematogênicamente, o hemocitoblasto.

Assim sendo, dentro do unitarismo, encontramos um dualismo funcional, pois na hemocitopoiese normal, o hemocitoblasto linfóide existe só no tecido linfóide e origina exclusivamente linfocitos, enquanto o hemocitoblasto mielóide residiria no tecido mielóide e geraria eritrocitos, granulocitos e trombocitos.

Os dualistas pensam de maneira contrária. Para êles, existiria um dualismo celular e os glóbulos sanguíneos se origina-

BIBLIOTECA DA FACULDADE DE MEDICINA DE PORTO ALEGRE

riam de duas células essencialmente diferentes. Uma, o mieloblasto, geraria sòmente granulocitos, monocitos e trombocitos e os eritrocitos proviriam do proeritroblasto. Tanto esta última célula como o mieloblasto existiriam ùnicamente no tecido mielóide. A outra, o linfoblasto, formaria exclusivamente os linfocitos e só se encontraria, no estado normal, no tecido linfóide. Estas duas células, porém, procederiam de uma célula mesenquimática indiferente.

O seguinte esquema de Naegeli, esclarecerá melhor êste ponto.

CÉLULA MESENQUIMÁTICA DA MEDULA ÒSSEA

Mieloblasto			Proeritroblasto
Mielocito	Monoblasto	Megacariocito	Eritroblasto
Leucocito	Monocito	Trombocito	Eritrocito

CÉLULA MESENQUIMÁTICA DO SISTEMA LINFÀTICO

Linfoblasto

Linfocito

Schridde vai tão longe no seu dualismo, que não só pretende originar os leucocitos de células tronco diferentes, mas quer ainda que estas últimas tenham nascimento em outras células mesenquimáticas fixas completamente diferentes. Assim, os mieloblastos derivariam do endotélio dos vasos sanguíneos e os linfoblastos do endotélio dos vasos linfáticos.

Para os trialistas, as três classes de células brancas maduras nasceriam de três células mater perfeitamente distintas: — os granulocitos do mieloblasto; os linfocitos do linfoblasto e os monocitos do monoblasto, sendo que as três, por sua vez, procederiam de uma única célula do sistema retículo-endotelial.

Os velhos unitários, entre os quais existem homens do valor de Grawitz, Maximow, Weindenreich e Dominici, concebem um unitarismo de órgãos e de células. Todos os leucocitos teriam origem tanto na medula óssea, como no baço e nos gânglios linfáticos, não existindo uma diferenciação funcional dêsses órgãos para a série mielóide ou linfóide. Além disso, lançam o linfocito como célula fundamental indiferente da qual derivariam os leucocitos. Êstes seriam todos da mesma espécie e as diferenças morfológicas entre êles representariam apenas as diversas fases de maturação. Os velhos unitários acreditam, portanto, que possam existir células imaturas no sangue circulante, onde sofreriam um ulterior processo de maturação. Últimamente, entretanto, Maximow diferencia o linfocito maduro do linfocito indiferente e para êste último adota o nome de hemocitoblasto, dado por Ferrata.

Para Ehrlich, fundador da doutrina dualista, existiria uma diferenciação completa entre os tecidos hemocitopoiéticos: — o mielóide daria exclusivamente mielocitos e o linfóide, grandes linfocitos. Entre ambos tecidos não haveria nenhuma relação, nem no estado normal nem no patológico. Mais tarde ,êle teve que admitir um tecido paramielóide de natureza linfática, embora continuasse considerando os focos mielóides extra-medulares como metástases.

Os néo-dualistas, embora conservando o dualismo de Ehrlich, não acreditam, entretanto, no mielocito como célula tronco, conferindo êste papel ao mieloblasto. Esta escola denominou

BIBLIOTECA DA FACULDADE DE MEDICINA DE PORTO ALEGRE

linfoblasto o grande linfocito e fez cair a teoria metastásica, substituindo-a pela metaplasia.

De um modo geral, é admitido pelas diversas escolas a origem dos eritrocitos do endotélio dos vasos sanguíneos, inclusive no período post-fetal.

Êste estudo esquemático da hemocitopoiese, bem como o das diversas escolas que procuram explicá-la, é demasiado simples para abranger tôdas as discussões que ainda se travam entre os investigadores. Entretanto, servirá para nos dar uma vista panorâmica de tão vasto problema e para nos mostrar, através da evolução que sofreram os conceitos sôbre a hemocitopoiese, suas principais características atuais.

Si examinarmos a questão mais profundamente, reconheceremos que no meio de uma aparente confusão, reina ainda uma certa uniformidade de vistas entre os autores, tanto assim que os pontos básicos da hemocitopoiese post-fetal são aceitos por todos os hematologistas.

Atualmente, com exceção de Schridde, tanto os monofiletistas como os polifiletistas admitem que a célula parenquimática, quer seja hemocitoblasto, mieloblasto, linfoblasto ou monoblasto, deriva de uma célula fixa indiferente, proveniente do SISTEMA RETÍCULO-ENDOTELIAL, à qual Ferrata denominou HEMOHISTIOBLASTO.

Também admitem as diversas escolas, que as células sanguíneas circulantes não mais evoluem.

Si os dualistas admitem um dualismo orgânico, os unicistas acreditam no dualismo funcional e entre êstes últimos e os trialistas existe, a respeito do monocito, igualdade nos pontos de vista, pois aquêles também concordam que êle se possa formar, algumas vezes, diretamente do hemohistioblasto.

Por outro lado, no que diz respeito à evolução ontogenética dos diversos leucocitos, não há discussão entre as escolas.

Vemos, portanto, que si existe discordância sôbre a diferenciação referente à origem quanto a órgãos, todos são unânimes em aceitar uma especificidade TECIDUAL. Seria, pois, toda a hemocitopoiese, em última análise, derivada das células que constituem o SISTEMA RETÍCULO-HISTIOCITÁRIO, o qual,

em estados patológicos, por estímulos diversos e ainda desconhecidos, reagiria de maneira tumultuosa e anormal, pondo em jogo toda a sua capacidade citohematógena para produzir e lançar na circulação grande quantidade de células imaturas que aí não se encontram normalmente. No caso das leucoses, elas deixariam de ser simples afecções de órgãos para se transformarem em doenças de SISTEMA. Êste é o conceito básico admitido atualmente por todos os hematologistas, sem distinção de escolas.

Depois de minucioso estudo e serena meditação sôbre as diversas etapas em que os diferentes autores classificaram e designaram os granulocitos, desde seu nascimento na medula óssea até sua plena maturidade, chegamos à conclusão que estas etapas evolutivas podem ser abreviadas e a terminologia simplificada e unificada.

Poderiamos ser acusados de querer introduzir novos têrmos na já "caótica terminologia hematológica", como diz R. Kracke, mas a desculpa se acha involucrada no desejo de reduzir a nomenclatura destas fases evolutivas que ligam a célula tronco à seu estado de completa maturação e por outro lado pugnar por uma terminologia precisa no que diz respeito à morfologia leucocitária que, apesar de conhecida por todos, não é empregada com o rigor e a uniformidade que era de desejar

Antes de expormos a nossa maneira de pensar, devemos proceder a uma recapitulação rápida das fases da evolução granulocítica tal como ela é observada por Ferrata e Naegeli, os representantes do néo-unitarismo e néo-dualismo, respectivamente.

Ferrata apresenta o hemocitoblasto como célula tronco de todos os glóbulos sanguíneos na vida fetal e post-fetal. Esta célula possue forma redonda ou oval; protoplasma basófilo SEM GRANULAÇÕES específicas ou inespecíficas; núcleo muito grande, com fina rêde cromática e nucléolos.

Dêle derivam os mieloblastos, diferentes do mieloblasto de

BIBLIOTECA DA FACULDADE DE MEDICINA DE PORTO ALEGRE

Naegeli, possuindo núcleo e protoplasma iguais ao de seu progenitor, mas dêle se diferenciando pelo aparecimento de GRANULAÇÕES no citoplasma.

Os pro-mielocitos, que surgem depois dos mieloblastos, são iguais a êstes no núcleo e no protoplasma, mas dêles diferem por possuirem GRANULAÇÕES específicas.

Os mielocitos, provenientes dos pro-mielocitos, possuem núcleo mais evoluido, sem nucléolos e o citoplasma já sofreu maior maturação e transformou-se em ACIDÓFILO.

Os meta-mielocitos, que aparecem após os mielocitos, dêstes se destacam apenas por apresentarem um núcleo mais irregular na forma, curvo ou em rim, mas seu citoplasma continua sendo ACIDÓFILO.

Como última fase da maturação, apresentam-se os leucocitos polimorfonucleares, originados dos meta-mielocitos, os quais podem ser de três categorias, segundo a apetência tintorial de suas granulações: — neutrófilos, acidófilos e basófilos.

A progênie granulocítica, segundo Naegeli, inicía-se com o mieloblasto, que possue núcleo redondo pobre em cromatina, com nucléolos; o protoplasma é basófilo e *SEM GRANULAÇÕES*.

A evolução dêste mieloblasto se faz imediatamente para os mielocitos, que podem ser de quatro categorias:

A) — Mielocitos não maduros ou pró-mielocitos: — núcleo com malhas delicadas e nucléolos; protoplasma intensamente basófilo e COM GRANULAÇÕES;

B) — Mielocito semi-maduro: — nucléolos pouco evidentes; protoplasma granuloso e com mistura de basofilia e acidofilia;

C) — Mielocitos maduros: — núcleo sem nucléolos; protoplasma acidófilo e granuloso;

D) — Meta-mielocitos: — núcleo com pronunciada tendência à segmentação; protoplasma acidófilo e granuloso.

Como última fase evolutiva, Naegeli também apresenta os leucocitos polimorfonucleares, os quais, segundo a afinidade corante de seus grânulos, são classificados em: — neutrófilos, acidófilos e basófilos.

As afinidades tintoriais das granulações dos diversos leucocitos começam a aparecer já nas fases menos avançadas da evolução. Assim, para Ferrata, já nos pro-mielocitos podemos preestabelecer a que categoria de leucocito pertencerá, si acidófilo ou neutrófilo, pois, segundo êle, não existe um pro-mielocito basófilo.

Para Naegeli, as granulações específicas surgem, em pequena quantidade ainda, no mielocito semi-maduro, para se tornarem mais numerosas no mielocito maduro.

Feita esta rápida recapitulação, procuraremos fundamentar a divisão em fases da hemocitopoiese granulocítica de acôrdo com um ponto de vista pessoal que orientará igualmente êste trabalho.

Vimos que Ferrata, para classificar as diversas células imaturas, toma como base as alterações que se processam no protoplasma e no núcleo, de sorte que qualquer modificação que êles sofram dá margem a um novo tipo celular e a uma nova designação. Entretanto, esta classificação torna mais facil a caracterização das diversas células imaturas do que a proposta por Naegeli.

Embora êste último se fundamente nas mesmas bases que Ferrata, para catalogar as células imaturas, não as classifica no mesmo ponto ou na mesma altura de maturação que êle e, algumas vezes, como faz para os mielocitos semi-maduros, regista como fases períodos nos quais as alterações diferenciais protoplásmicas e nucleares apenas estão se processando, para só mais tarde vir a fase definitiva de evolução.

Nosso objetivo, nêste trabalho, será procurar atualizar e simplificar as questões que dizem respeito às leucoses, tendo em vista que a elas estão ligados de uma maneira absoluta os problemas que se referem à evolução dos glóbulos brancos.

A quantidade de nomes existentes, nas diversas classificações, para limitar as diferentes fases evolutivas dos granulocitos, levou-nos a procurar uniformizar aquêles primeiros e reduzir, na medida do possível, estas últimas.

BIBLIOTECA DA FACULDADE DE MEDICINA DE PÔRTO ALEGRE
UFRGS

Daqui por diante, denominaremos os leucocitos polimorfonucleares de "GRANULOCITOS", nome que consideramos mais apropriado e diz melhor das qualidades protoplásmicas dêstes glóbulos. Este têrmo, como também os outros que virão depois, na gênese evolutiva dos leucocitos, foi retirado de Roy Kracke que, embora os sugira, não os emprega em seu tratado "DOENÇAS DO SANGUE".

Adotamos, para nossa orientação hematológica, o conceito de que todas as células sanguíneas derivam, na vida fetal e postfetal, de uma única célula, o hemocitoblasto, o qual provém de uma outra célula mesenquimática fixa, o hemohistioblasto, e se diferencia funcionalmente segundo a célula que irá originar.

Entretanto, modificamos, como já tivemos ocasião de dizer, a designação e algumas fases da hemocitopoiese granulocítica.

Chamou-nos a atenção, desde logo, a diferenciação natural, por assim dizer, que existe entre as diversas células imaturas, si as observarmos na sua totalidade, isto é, o protoplasma, o núcleo e as granulações.

Observando a progênie granulocítica sistematizada por Ferrata, vemos que aparecem as seguintes modificações celulares que chamaremos de básicas:

Em primeiro lugar, notamos que o protoplasma, de NÃO GRANULOSO como é no hemocitoblasto, adquire granulações inespecíficas ou específicas quando passa para as fases evolutivas seguintes e perde a basofilia ao mesmo tempo que amadurece.

Em segundo lugar, o núcleo sofre profunda modificação morfológica que lhe altera completamente o aspecto e o nucléolo desaparece.

Com estas bases, tentamos fazer uma classificação das etapas evolutivas dos granulocitos, classificação que assim podemos sintetizar:

O hemocitoblasto difere completamente das outras células pelos seus caracteres citoplásmicos, nucleares e nucleolares, posto que é inteiramente basófilo, sem granulações, com núcleo

redondo e com nucléolos. Conservamo-lo, pois, com o mesmo nome.

Logo depois dêle, vem duas outras células com protoplasma basófilo mas já GRANULOSO, sendo que o núcleo de ambas possue nucléolo. Consideramo-las como uma mesma célula e as englobamos sob o nome comum de GRANULOBLASTOS. Êstes, em fase mais avançada de evolução, adquirem granulações específicas e por elas se diferenciam em: — neutrófilos, acidófilos e basófilos.

GRANULOBLASTOS são, pois, células imaturas, com protoplasmas basófilo e granuloso e com núcleo redondo nucleolado. Nesta designação compreendemos o mieloblasto e pro-mielocito de Ferrata.

Surgem, depois, dois glóbulos com protoplasma ACIDÓFILO e granuloso e com núcleo redondo ou apresentando os primeiros sinais de uma futura segmentação. Êstes sinais, no caso presente, são muito discretos e se revelam apenas por uma leve chanfradura ou um aspecto reniforme. Ferrata os denomina mielocitos e meta-mielocitos. A ambos, pela acidofilia protoplásmica e tendência segmentativa do núcleo, já sem nucléolos, chamamos PRO-GRANULOCITOS.

PRO-GRANULOCITOS são, pois, células com protoplasma ACIDÓFILO e granuloso, possuindo um núcleo redondo ou já mostrando os sinais iniciais de segmentação.

Finalmente, como última fase do processo evolutivo, encontramos os leucocitos polimorfonucleares, que chamamos GRANULOCITOS e que, pela afinidade tintorial de suas granulações, podem ser neutrófilos, acidófilos e basófilos.

Os GRANULOCITOS apresentam protoplasma acidófilo granuloso e um núcleo circinado, que pode ser de duas formas:

a) — Como um cajado ou bastão.

b) — Já completamente dividido em dois ou mais lobos.

Por êste motivo, subdividimos os granulocitos em duas categorias:

1) —NÃO SEGMENTADOS (núcleo em cajado ou bastão)

2) — SEGMENTADOS (núcleo com dois ou mais lobos)

Esta subdivisão compreende, nos NÃO SEGMENTADOS,

BIBLIOTECA DA FACULDADE DE MEDICINA DE PORTO ALEGRE
FMPA

os denominados meta-mielocitos e os bastonetes regenerativos e degenerativos. Daqueles, tomamos apenas os que já possuem núcleo perfeitamente circinado ou chanfrado e deixamos na categoria de pro-granulocitos os que ainda apresentam núcleo reniforme ou discretamente entalhado.

Os SEGMENTADOS são iguais aos segmentados clássicos.

Esquematizando, assim podemos representar estas diversas etapas evolutivas dos granulocitos:

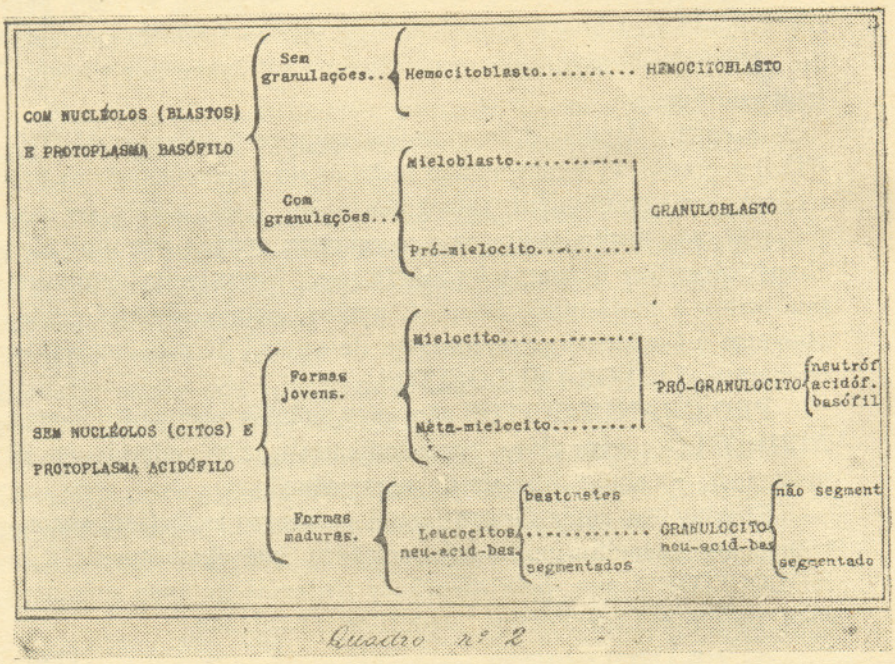

Quadro nº 2

— Quadro N. 2 —

Esta classificação da granulocitopoiese nada possue de original, mas nos parece que simplifica e reduz a nomenclatura das fases da evolução sem prejudicar os caracteres primordiais das células. Estas seriam consideradas blásticas quando possuissem protoplasma basófilo e núcleo com nucléolos e cíticas, ou jovens e maduras, quando o protoplasma fosse acidófilo e o núcleo sem nucléolos.

Explicado êste ponto sobre a evolução granulocítica, passamos a fazer algumas referências sobre a nossa orientação no tocante à série linfocítica.

A coisa fundamental a dizer é que consideramos o LINFOBLASTO de Ferrata igual ao hemocitoblasto. Por diversos motivos assim o fazemos. Em primeiro lugar, é fora de toda a dúvida que o hemocitoblasto e o mieloblasto de Naegeli são duas células idênticas pelos seus caracteres morfológicos e tintoriais. Êste fato não só é reconhecido por Ferrata, como também pelo proprio Naegeli que, no seu TRATADO DE HEMATOLOGIA CLíNICA, assim se expressa: — "Ferrata admite também uma célula mãe para tôdas as células brancas e vermelhas, o hemocitoblasto (morfológicamente idêntico ao mieloblasto de Naegeli)".

Em segundo lugar, o LINFOBLASTO de Naegeli se diferencia pouco do mieloblasto dêste mesmo autor, que R. Kracke diz: — "o linfoblasto, muitas vezes, não pode ser diferenciado do mieloblasto", e o proprio Naegeli, ao tentar fazer a diferenciação entre o mieloblasto e os pequenos linfocitos e linfoblastos, acha que êstes últimos possuem apenas uma cromatina mais fina e mais irregular e, por fim, apela para um subterfúgio declarando: — "a questão fica completamente resolvida ao demonstrar a proliferação do tecido mielóide e não do linfóide, nos órgãos."

Por sua vez, Ferrata, falando de seu LINFOBLASTO, descreve-o com os mesmos caracteres citoplásmicos do hemocitoblasto, mas, como Naegeli, acha que os filamentos cromáticos de seu núcleo possuem espessuras diversas, o que o diferenciaria do hemocitoblasto. Entretanto, esta diferença é pequena,

BIBLIOTECA DA FACULDADE DE MEDICINA DE PORTO ALEGRE

pois que êle logo abaixo assim se expressa: — "sono visibili differenze di grossezza fra i vari filamenti; carattere questo ultimo che lo differenzia un po', come vedremo, dalla struttura nucleare dell'hemocitoblasto".

Embora os mieloblastos de Naegeli e Ferrata sejam duas células completamente diferentes, os LINFOBLASTOS dêstes autores são semelhantes morfológica e citológicamente. Entretanto, como já provamos que os LINFOBLASTOS de Naegeli são iguais aos mieloblastos dêsse mesmo autor, segue-se que os LINFOBLASTOS de Ferrata são tambèm iguais aos mieloblastos de Naegeli ou aos hemocitoblastos.

Pelos motivos acima expostos e pelas modificações básicas que adotamos para a hemocitopoiese, não aceitamos o LINFOBLASTO de Ferrata como sendo uma etapa evolutiva na série linfocítica, e, por isso, admitimos apenas os PRO-LINFOCITOS e, após êles, os LINFOCITOS.

CAPÍTULO III

OBSERVAÇÕES

E

ANA'LISE DOS CASOS

BIBLIOTECA DA FACULDADE DE MEDICINA DE PORTO ALEGRE

CAPÍTULO III

Hesitamos muito com respeito ao caráter que deveríamos dar a êste capítulo. Diante de nós abriam-se dois caminhos: o primeiro, era descrever todo o quadro clínico das LEUCOSES e o segundo, analisar os sintomas que apresentavam os DOENTES de leucose por nós observados. Vimos, entretanto, que si seguíssemos o primeiro caminho estaríamos fazendo apenas Patologia Médica, ao passo que trilhando o segundo, daríamos a êste capítulo uma feição condizente com o fim dêste trabalho: — tese de Clínica Médica.

Por êste motivo, nas linhas que se seguirão, não faremos uma descrição minuciosa da sintomatologia das leucoses, mas simplesmente analisaremos um punhado de informações e uns quantos sinais objetivos e laboratoriais que conseguimos observar nos nossos doentes.

Apresentamos treze observações de leucose assim discriminadas:

Leucose mielóide	7 casos
Leucose linfóide	5 casos
Leucose hemocitoblástica (aguda)	1 caso

Por outro lado, para maior facilidade no manuseio dêste capítulo, dividimo-lo em 3 partes:

1.ª Parte: Observações de leucose mielóide.
Análise dos casos.
2.ª Parte: Observações de leucose linfóide.
Análise dos casos.
3.ª Parte: Observação de leucose hemocitoblástica.
Análise do caso.

Para maior clareza na exposição da análise dos hemogramas, não só os separamos nas duas seções básicas que os

BIBLIOTECA DA FACULDADE DE MEDICINA DE PORTO ALEGRE

constituem — eritrograma e leucograma — como também recordamos abaixo as equivalências entre a nossa nomenclatura dos granulocitos e a de Ferrata. Pelos mesmos motivos, apresentamos as variações quantitativas que constituem o hemograma normal.

LEUCOGRAMA

Leucocitos: 5.000 — 10.000 por mm3

	%	Por mm3
HEMOCITOBLASTOS	0	0
GRANULOBLASTOS	0	0
PRO-LINFOCITOS	0	0
Granulocitos basófilos	0 - 1	0 - 100
Granulocitos acidófilos	1 - 4	100 - 400
Neutrófilos:		
Não segmentados	1 - 4	100 - 400
Segmentados	55 - 65	3.000 - 6.500
Linfocitos	20 - 30	1.000 - 3.000
Monocitos	4 - 8	200 - 800
Plasmocitos	0	0
PRO-GRANULOCITOS	0	0

ERITROGRAMA

Eritrocitos: 4,0 — 5,5 milhões

HEMOGLOBINA: 90 — 110 %

ÍNDICE COLORIMÉTRICO: 0,90 — 1,10

EQUIVALÊNCIAS

Hemocitoblastos ..... HEMOCITOBLASTOS

Mieloblastos ... } GRANULOBLASTOS
Pro-mielocitos }

Mielocitos .... } PRO-GRANULOCITOS { neutrófilos, acidófilos, basófilos
Meta-mielocitos }

Leucocitos... neutro-acido-baso..... { bastonetes / segmentados ..... GRANULOCITOS neutro-acido-baso { não segmentados / segmentados

1a. PARTE

OBSERVAÇÕES

Leucose Mielóide

E

ANA'LISE DOS CASOS

BIBLIOTECA DA FACULDADE DE MEDICINA DE PORTO ALEGRE

Observações

de

Leucose Mielóide

BIBLIOTECA DA FACULDADE DE MEDICINA DE PORTO ALEGRE

Observação n.º 1

SERVIÇO DE CÂNCER

Hospital Moinhos de Vento

Ficha n.º 61

M. B. G., branca, casada, com 49 anos, trabalhando em serviços domésticos e residente nesta Capital.

ANTECEDENTES FAMILIARES:

Pai falecido aos 85 anos de arterioesclerose e uremia. Mãe falecida de pneumonia e já havia sofrido uma hemorragia celebral. Cinco irmãos: — um falecido de tumor maligno na coluna vertebral; uma irmã internada em hospital para psicopatas.

ANTECEDENTES PESSOAIS:

Aos 15 anos contrai febre tifóide. Sempre foi sujeita a anginas pultáceas com temperatura elevada, que se repetiam com frequência. Menarca aos 15 anos, com dismenorréia, hipermenorréia e metrorragias. Por tal motivo, por diversas vezes, esteve com anemia. Finalmente, em 1925, tendo a pacinte 31 anos de idade, diagnosticam quisto do ovário e procedem à histerectomia total. A menopausa cirúrgica produz-lhe distúrbios como fogachos e intenso nervosismo, que compensam pela opoterapia ovariana. Casou-se aos 29 anos com homem que a traumatisou psíquicamente e do qual termina por se separar. Não teve filhos nem abortos.

FUNÇÕES VEGETATIVAS:

Apetite conservado. Evacuação diária e com caracteres normais. Diurese normal. Insônia rebelde.

MOLÉSTIA ATUAL:

Desde 1936 começa a apresentar diversas manifestações principalmente para o lado da pele, caracterizadas por equimoses extensas e que apareciam espontâneamente. Sentia intensa bulimia, mas que calmava com a ingestão de pequenas quantidades de alimento. Acusava pêso gástrico quando comia em demasia. Consultando, recebeu diagnóstico e tratamento para úlcera gástrica segundo uns, para insuficiência hepática segundo outros. Conserva-se neste estado até Abril de 1938.

EXAME OBJETIVO:

Biotipo: mediolíneo, anabólico. Fácies: Atípica Gânglios: polimicroadenopatia cervical. Mucosas: descoradas. Músculos e ossos: sem particularidade.

Aparelho digestivo: — Dentes em bom estado de conservação. Amígdalas sépticas. Abdômen depressível, fígado ultrapassando de dois dedos o rebordo costal D. indolor. Baço que se projeta quatro dedos abaixo do rebordo costal E, liso, duro indolor.

Nada de anormal nos demais aparelhos.

BIBLIOTECA DA FACULDADE DE MEDICINA DE PORTO ALEGRE

HEMOGRAMA

(1)

Feito em 1-4-1938

LEUGOGRAMA

Leucocitos: **115.950 por mm3**

	%		Por mm3
HEMOCITOBLASTOS	0		0
GRANULOBLASTOS	0		0
Granulocitos basófilos	1,5		1.739,25
Granulocitos acidófilos	2,5		2.898,75
Neutrófilos:			
PRO-GRANULOCITOS	28,0		32.466,00
Segmentados	46,0		53.337,00
Linfocitos	17,5		20.291,25
Monocitos	4,5		5.217,75
Plasmocitos	0		0

ERITROGRAMA

Eritrocitos: **3.980.000 por mm3**

HEMONOGLOBINA: **63 %** ÍNDICE COLORIMÉTRICO: **0,82**

DIAGNÓSTICO:

LEUCOSE MIELÓIDE

No dia 5 de Maio de 1938, inicia aplicações radioterápicas profundas, que termina no dia 27 de Junho de 1938, tendo feito as seguintes doses:

Baço	750 r
Esterno	100 r
Joelhos	75 r
DOSE TOTAL	925 r

Durante o tempo em que esteve em tratamento, fez as seguintes contagens:

Em	30-5-1938	8-6-1938	21-6-1938	30-6-1938
(2) Eritrocitos	3.620.000	3.410.000	3.670.000	3.610.000
Leucocitos	92.650	75.350	43.750	19.850
Hemoglobina	64 %	49 %	62 %	—
Valor globular	0,89	0,72	0,84	—

Durante todo o ano de 1939, passa perfeitamente bem e um hemograma e uma contagem feitos neste período, assim se apresentaram:

Em 22-3-1939

(3)

LEUCOGRAMA

Leucocitos: **13.050 por mm3**

	%	Por mm3
HEMOCITOBLASTOS	0	0
GRANULOBLASTOS	0	0
Granulocitos basófilos	0,5	65,25
Granulocitos acidófilos	3,0	391,50
Neutrófilos:		
PRO-GRANULOCITOS	7,5	978,75
Não segmentados	2,0	261,00
Segmentados	53,0	6.916,50
Linfocitos	31,5	4.110,75
Monocitos	2,5	326,25
Plasmocitos	0	0
PRO-LINFOCITOS	0	0

ERITROGRAMA

Eritrocitos: **4.110.000 por mm3**

HEMOGLOBINA: 75 % ÍNDICE COLORIMÉTRICO: **0,91**

Em 1-9-1939

(4)	Eritrocitos	3.210.000 por mm3
	LEUCOCITOS	35.250 por mm3
	Hemoglobina	62 %
	Valor globular	0,96

No dia 14 de Fevereiro de 1940, uma contagem de glóbulos sanguíneos nos mostrava:

(5)	Eritrocitos	3.230.000 por mm3
	LEUCOCITOS	115.200 por mm3
	Hemoglobina	56 %
	Valor globular	0,87

Forma hemática: — Anisocitose, policromasia e pecilocitose exageradas. Tem micro e macrocitos. Eritroblastos ortocromáticos: 5/200.

Em vista disso, a paciente sujeita-se a uma segunda série de irradiações roentgenterápicas, as quais inicia no dia 23 de Fevereiro e termina no dia 21 de Março de 1940, tendo recebido:

BIBLIOTECA DA FACULDADE DE MEDICINA DE PORTO ALEGRE

Baço	850 r		
Esterno	100 r	DOSE TOTAL	980 r
Joelho	30 r		

Durante o tempo em que esteve em irradiação, fez as seguintes contagens:

(6) 6-3-1940

Eritrocitos	2.910.000 por mm3
LEUCOCITOS	70.850 por mm3
Hemoglobina	51 %
Valor globular	0,87

Forma hemática: — Anisocitose e pecilocitose exageradas. Eritroblastos: 2,75 %. Tem micro e macrocitos.

(7) 29-3-1940

Eritrocitos	3.570.000 por mm3
LEUCOCITOS	20.400 por mm3
Hemoglobina	59 %
Valor globular	0,84

Forma hemática: — Anisocitose e pecilocitose exageradas. Eritroblastos: 1,75 %.

No dia 8 de Maio de 1940, isto é, um mês e meio após haver terminado a segunda série de aplicações radioterápicas, a paciente apresentava o seguinte hemograma:

(8)

LEUCOGRAMA

Leucocitos: **3.310 mm3**

	%	Por mm3
HEMOCITOBLASTOS	0	0
GRANULOBLASTOS	0	0
Granulocitos basófilos	2,5	82,75
Granulocitos acidófilos	2,0	66,60
Neutrófilos:		
Não segmentados	0,5	16,55
Segmentados	54,5	1.803,95
Linfocitos	32,0	1.059,20
Monocitos	8,5	281,35
Plasmocitos	0	0
PRO-LINFOCITOS	0	0

ERITROGRAMA

Eritrocitos: **4.280.000 por mm3**

Anisocitose: discreta.

HEMOGLOBINA: **76 %** ÍNDICE COLORIMÉTRICO: **0,87**

Passa perfeitamente bem durante os restantes meses do ano de 1940. Em Março de 1941, faz novo hemograma:

(9)

LEUCOGRAMA

Leucocitos: 136.500 por mm3

	%	Por mm3
HEMOCITOBLASTOS	0,2	272
GRANULOBLASTOS	7,4	10.100
Granulocitos basófilos	4,0	5.460
Acidófilos:		
PRO-GRANULOCITOS	1,6	2.184
Granulocitos	2,2	3.003
Neutrófilos:		
PRO-GRANULOCITOS	15,0	20.475
Não segmentados	14,6	19.929
Segmentados	48,4	66.066
Linfocitos	4,0	5.460
Monocitos	2,0	2.730
Plasmocitos	0,6	819
PRO-LINFOCITOS	0	0

ERITROGRAMA

Eritrocitos: **4.835.000 por mm 3**

Anisocitose: discreta Eritroblastos: ortocromáticos: 1/500

HEMOGLOBINA: 75 % ÍNDICE COLORIMÉTRICO 0,78

Em vista dêste hemograma, inicia no dia 12 de Março e termina no dia 27 do mesmo mês, a terceira série de irradiações radioterápicas, nas seguintes doses:

Baço	800 r
Esterno	100 r
DOSE TOTAL	900 r

No dia 29 de Março, dois dias após haver terminado as irradiações, uma contagem de leucocitos apresentava:

(10) LEUCOCITOS ..... 22.000 por mm3

Passa perfeitamente bem e em Novembro de 1941, no dia 25, faz nova contagem:

(11) Eritrocitos	3.100.000 por mm3
LEUCOCITOS	74.450 por mm3
Hemoglobina	71 %
Valor globular	1,14

BIBLIOTECA DA FACULDADE DE MEDICINA DE PORTO ALEGRE

Não obstante esta contagem, a paciente não faz radioterapia e sai a veranear. Regressa no dia 1 de Março de 1942 e no dia 4 faz nova contagem que nos mostrava:

(12) Eritrocitos ..... 3.740.000 por mm3
LEUCOCITOS ..... 92.500 por mm3

Inicia, então, no dia 10 e termina no dia 27 de Março de 1942, a quarta série de radioterapia, tendo feito:

Baço ..... 600 r

Faz novas contagens nos dias:

(13) 31-3-1942

Eritrocitos ..... 3.710.000 por mm3
LEUCOCITOS ..... 47.000 por mm3

(14) 27-4-1942

Eritrocitos ..... 4.310.000 por mm3
LEUCOCITOS ..... 15.900 por mm3

Entretanto, em uma contagem feita em Novembro de 1942, já acusava:

(15) Eritrocitos ..... 3.730.000 por mm3
LEUCOCITOS ..... 174.000 por mm3

Em vista disso, no dia 16 de Dezembro inicia a quinta série de radioterapia, que só vai terminar no dia 29 de Janeiro de 1943. Durante êste tempo, fez as seguintes contagens:

(16) 30-12-1942

Eritrocitos ..... 3.170.000 por mm3
LEUCOCITOS ..... 58.500 por mm3
Hemoglobina ..... 60 %
Valor globular 1,03

(17) 11-1-1943

LEUCOCITOS 9.025

(18) 30-1-1943

Eritrocitos ..... 3.620.000 por mm3
LEUCOCITOS ..... 5.200 por mm3

Até Maio, passa muito bem, quando uma contagem feita no dia 3 dêste mês, acusando:
(19) LEUCOCITOS ..... 47.650 por mm3

obriga-se a sofrer a sexta série de irradiações radioterápicas, que começaram no dia 11 de Maio e terminaram no dia 4 de Junho. Durante êste tempo, fez:

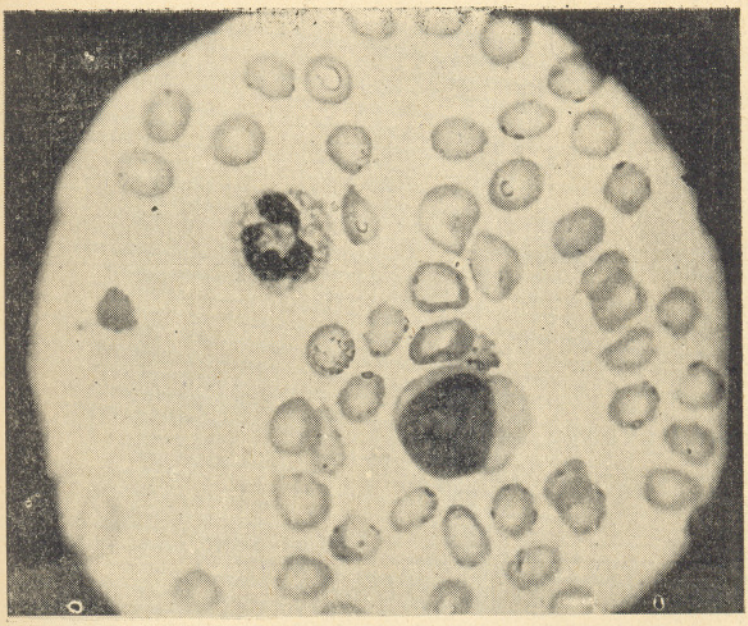

Sangue periférico de mielose em fase aleucêmica por radioterapia profunda.

Foram contados 5.500 leucocitos por mm3.
Permanece, no entanto, a característica da mielose. (1 hemocitoblasto)

BIBLIOTECA DA FACULDADE DE MEDICINA DE PORTO ALEGRE

Baço	800 r	Cotovelo D	100 r
Esterno	200 r	Cotovelo E	100 r

DóSE TOTAL ..... 1200 r

No dia 25 de Maio, o hemograma assim se apresentava:

(20)

LEUCOGRAMA

Leucocitos: **25.000 por mm3**

	%	Por mm3
HEMOCITOBLASTOS	0	0
GRANULOBLASTOS	3,0	750
Granulocitos basófilos	13,0	3.250
Granulocitos acidófilos	2,0	500
Neutrófilos:		
PRO-GRANULOCITOS	12,0	3.000
Não segmentados	17,0	4.250
Segmentados	45,0	11.250
Linfocitos	5,0	1.250
Monocitos	3,0	750

ERITROGRAMA

Eritrocitos: **3.800.000 por mm3**

Anisocitose: leve
Pecilocitose: leve
Policromasia: leve
Basoeritrocitose: muito leve

Eritroblastos: ortocromáticos: 2/500

HEMOGLOBINA: 78 %

ÍNDICE COLORIMÉTRICO: **1,02**

No dia 15 de Junho, portanto, 11 dias após haver finalizado a sexta série de irradiações, o leucograma mostrava:

(21)

LEUCOGRAMA

Leucocitos: **5.500 por mm3**

	%	Por mm3
HEMOCITOBLASTOS	0	0
GRANULOBLASTOS	2,0	110,0
Granulocitos basófilos	5,5	302,5
Granulocitos acidófilos	1,0	55,0
Neutrófilos:		
PRO-GRANULOCITOS	4,5	247,5
Não segmentados	8,5	467,5
Segmentados	60,0	3.300,0
Linfocitos	8,0	440,0
Monocitos	10,5	577,5

BIBLIOTECA DA FACULDADE DE MEDICINA DE PORTO ALEGRE
FMPA

No dia 17 de Dezembro de 1943, fômos vê-la. Encontramo-la muito bem disposta, gorda, com as mucosas bem coradas, gânglios impalpáveis, fígado em seus limites normais. baço ultrapassando de dois dedos o rebordo costal E, duro e indolor.

Um hemograma feito no dia seguinte, 18, nos revelou:

(22)

LEUCOGRAMA

Leucocitos: **50.000 por mm 3**

	%	Por mm3
HEMOCITOBLASTOS	3,0	1.500
GRANULOBLASTOS	7,0	3.500
Granulocitos basófilos	10,0	5.000
Granulocitos acidófilos	2,5	1.250
Neutrófilos:		
PRO-GRANULOCITOS	8,0	4.000
Não segmentados	21,5	10.750
Segmentados	42,0	21.000
Linfocitos	3,0	1.500
Monocitos	3,0	1.500

TROMBOCITOS: 320.000 por mm 3

ERITROGRAMA

Eritrocitos: **4.200.00 por mm 3**

Anisocitose: muito discreta.
Pecilocitose: muito discreta.

HEMOGLOBINA: 85 % ÍNDICE COLORIMÉTRICO: **1,01**

Em vista dêste hemograma, no dia 19 inicia a sétima série de irradiações radioterápicas, tendo recebido, no baço:

Baço ..... 1.100 r

Uma contagem feita no dia 30, nos mostrava:

(23) Eritrocitos ..... 3.840.000 por mm3
LEUCOCITOS ..... 11.200 por mm3

A paciente, nos primeiros dias de Janeiro de 1944, muito bem disposta, saiu a veranear.

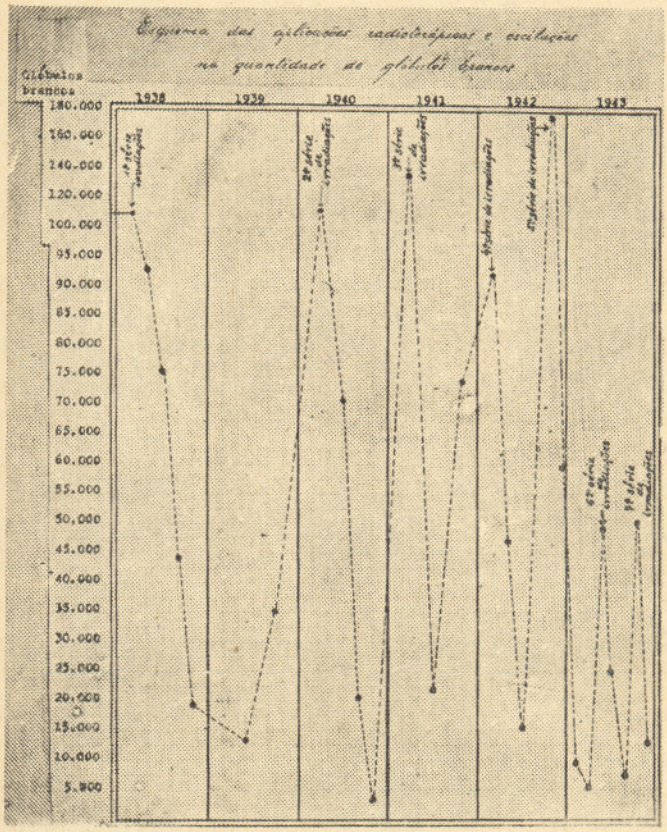

BIBLIOTECA DA FACULDADE DE MEDICINA DE PORTO ALEGRE

Observação n.º 2

SERVIÇO DE CÂNÇER

Hospital Moinhos de Vento

Ficha n.º 463

L. C., com 29 anos de idade, branca, casada, brasileira, trabalhando em serviços domésticos, residente em Ijuí.

ANTECEDENTES FAMILIARES:

Pais vivos e sadios.

ANTECEDENTES PESSOAIS:

Sarampo e varicela na primeira infância. Menarca aos 14 anos, sempre normal. Casou-se aos 21 anos com homem sadio.

FUNÇÕES VEGETATIVAS:

Anorexia intensa. Pêso gástrico post-prandial. Evacuação diária. Diurese normal. Insônia.

MOLÉSTIA ATUAL:

Há oito meses, sobrevem-lhe anorexia e astenia intensa. Sentia-se fraca, abatida, sem vontade para o trabalho ou para as diversões. Ao mesmo tempo, emagrecia bastante. Passados três meses neste estado, em que ela desconfiava que estivesse tuberculosa, nota, um dia, um tumor no hipocôndrio esquerdo, que ràpidamente, com o passar do tempo, foi aumentando de volume, mas sem dor.

EXAME OBJETIVO:

Biotipo: catabólico, mediolíneo. Fácies: atípica.
Estado de nutrição: muito emagrecida.
Tegumentos: pálidos, elásticos, secos. Mucosas: intensamente descoradas.
Gânglios: os cervicais possuem o tamanho de um grão de milho, indolores. Os inguinais e axilares são pequenos, móveis e indolores.

BIBLIOTECA DA FACULDADE DE MEDICINA DE PORTO ALEGRE

APARELHO DIGESTIVO:

Dentes em bom estado de conservação. Amígdalas sépticas. Lingua saburral. Abdômen proeminente, indolor, palpando-se o baço que se extende até a fossa ilíaca esquerda e ultrapassa a linha mediana ao nível da cicatriz umbilical. Liso, indolor e de consistência dura.

EXAMES SUBSIDIÁRIOS

Feito em 23 de Agosto de 1940.

(24)

LEUCOGRAMA

Leucocitos: **334.400 por mm 3**

	%	Por mm3
HEMOCITOBLASTOS	0	
GRANULOBLASTOS	5,9	19.729,6
Granulocitos basófilos	1,6	5.350,4
Acidófilos:		
PRO-GRANULOCITOS	3,0	10 032,0
Granulocitos	6,0	20.064,0
Neutrófilos:		
PRO-GRANULOCITOS	24,6	82.262,4
Segmentados	39,0	130.416,0
Linfocitos	15,6	52.166,4
Monocitos	4,3	14.379,2
Plasmocitos	0	0
PRO-LINFOCITOS	0	0

ERITROGRAMA

Eritrocitos: **2.730.000 por mm 3**

Anisocitose: exagerada.
Pecilocitose: acentuada.
Policromatocitose: acentuada.

Eritroblastos: ortocromáticos, 3/100

HEMOGLOBINA: **40 %** ÍNDICE COLORIMÉTRICO: **0,74**

DIAGNÓSTICO:

LEUCOSE MIELÓIDE

No dia 24 de Agosto de 1940, inicia aplicações de radioterapia profunda, que termina em 7 de Outubro de 1940, recebendo as seguintes doses:

Baço	1.800 r
Esterno	200 r
Cotovelo D	150 r
Cotovelo E	150 r

Durante o tempo em que esteve em irradiação, fez o seguinte hemograma, em 14 de Setembro:

(25)

LEUCOGRAMA

Leucocitos: **112.900 por mm 3**

	%	Por mm3
HEMOCITOBLASTOS	0	0
GRANULOBLASTOS	23,0	25.967
Granulocitos basófilos	2,0	2.258
Acidófilos:		
PRO-GRANULOCITOS	2,0	2.258
Granulocitos	2,0	2.258
Neutrófilos:		
PRO-GRANULOCITOS	12,0	13.548
Não segmentados	3,0	3.387
Segmentados	50,0	56.450
Linfocitos	0,5	564,5
Monocitos	4,5	5.080,5
Plasmocitos	1,0	1.129
PRO-LINFOCITOS	0	0

ERITROGRAMA

Eritrocitos: **2.900.00 por mm 3**

Anisocitose: acentuada. Eritroblastos: 0
Pecilocitose: leve.
Policromatocitose: leve.

HEMOGLOBINA: **63 %** ÍNDICE COLORIMÉTRICO: **1,08**

No dia 10 de Outubro de 1940, isto é, três dias depois de finalizar as aplicações de radioterapia, uma contagem globular assim se apresentava:

(26)	Eritrocitos	4.135.000 por mm3
	LEUCOCITOS	13.685 por mm3
	Valor globular	1,10
	Hemoglobina	75 %

Clìnicamente, as mucosas e tegumentos achavam-se normalmente corados; aumentara seis quilos de pêso; sentia-se disposta para o trabalho, passeios e diversões; o baço encontrava-se em seus limites normais.

Retorna para Ijuí. No dia 29 de Dezembro de 1941, trazem-na novamente para o Serviço de Câncer, com esplenomegalia, emagrecimento intenso, anemia, dor em todo o abdômen e falece doze horas após, sem que se houvesse feito um hemograma.

BIBLIOTECA DA FACULDADE DE MEDICINA DE PORTO ALEGRE

Observação n.º 3

D.P.L., brasileira, residente em São Gabriel, com 30 anos de idade, branca, solteira, trabalhando em serviços domésticos. Deu entrada na 27.ª Enfermaria da Santa Casa em 17-10-1942

ANTECEDENTES FAMILIARES:

Pai e mãe falecidos; ignora a causa da morte do primeiro e a segunda sofria do fígado e reumatismo. Três irmãos vivos, sendo que um sofre do fígado e os outros dois do estômago. Cinco irmãos falecidos na primeira infância.

ANTECEDENTES PESSOAIS:

Já teve sarampo e coqueluche. Verminose: áscaris e oxiuros. Sofre muito de gripes e anginas repetidas. Há oito anos teve síndrome disenteriforme. Foi apendicectomizada há 7 anos. Desde muito tempo sofre de síndrome dispéptica e possue dentes sépticos. Menarca aos 13 anos; dismenorréica.

FUNÇÕES VEGETATIVAS:

Anorexia. Pêso gástrico post-prandial. Evacuação diária. Diurese normal. Insônia.

MOLÉSTIA ATUAL:

Há três anos começou a sentir pêso gástrico post-prandial, dores difusas no abdômen, estado saburral, astenia,, artralgias e, algumas vezes, calefrios. Logo após notou edema dos membros inferiores, sendo mais pronunciado no membro inferior esquerdo, dores no hipocôndrio esquerdo e, casualmente, sentiu um tumor neste local, o qual era, às vezes, doloroso.

Há um ano agrava-se a sintomatologia com o aparecimento de anciedade e dispnéia após as refeições, emagrecimento, suores noturnos, dores na região póstero-superior do hemitórax esquerdo e hipocôndrio esquerdo.

EXAME OBJETIVO:

Biotipo: catabólico, longilíneo. Fácies: atípica. Estado de nutrição: emagrecida. Mucosas: descoradas.

Tegumentos: pálidos, úmidos, elásticos.

Gânglios: inguinais e cervicais pequenos, móveis e indolores. Amici positivo.

Músculos: mialgias. Ossos: esternalgia intensa e discreta tibialgia.

Cabeça, face, pescoço: pupilas reacionando bem à luz e acomodação. Discreta anisocoria: E maior que D. Batimentos dos vasos da base do pescoço. Batimentos aórticos na fúrcula esternal.

Aparelho cárdio-circulatório: ictus no 5.º intercosto, na altura da linha hemiclavicular. Frêmito sistólico na ponta. Hiperfonese com clangor da segunda bulha aórtica. Sôpro sistólico no foco mitral.

Aparelho respiratório: macicez no terço inferior do hemitórax D e nos dois terços inferiores da face póstero-externa do hemitórax. E.

Aparelho digestivo:

Dentes sépticos; amígdalas pequenas. Abdômen globuloso e proeminente na região umbilical, com pele lisa. Esplenomegalia atingindo a fossa ilíaca direita, a quatro dedos da cicatriz umbilical. Baço de consistência dura, liso e doloroso. Hepatomegalia que ultrapassa de três dedos o rebordo costal direito, dura e dolorosa.

EXAMES SUBSIDIÁRIOS

Fezes: pesquisa de ovos e parasitas — negativa.
Sangue: dosagem de ácido úrico: Mgrs. 4 por cento.
Reação de Wassermann: francamente positiva.

HEMOGRAMA

(27)

Feito em 20 de Outubro de 1942

LEUCOGRAMA

Leucocitos: **178.800 por mm3**

	%	Por mm3
HEMOCITOBLASTOS	5,5	9.834
GRANULOBLASTOS	13,5	24.138
Granulocitos basófilos	7,5	13.410
Acidófilos:		
PRO-GRANULOCITOS	2,0	3.576
Segmentados	3,5	6.258
Neutrófilos:		
PRO-GRANULOCITOS	16,5	29.502
Não segmentados	17,5	31.290
Segmentados	29,0	51.852
Linfocitos	4,0	7.152
Monocitos	0,5	894
Células de Rieder	0,5	894

ERITROGRAMA

Eritrocitos: **3.230.000 por mm3**

Anisocitose: leve.
Pecilocitose: leve.

Eritroblasto ortocromático: 1,5 %

HEMOGLOBINA: 55 %

ÍNDICE COLORIMÉTRICO: 0,85

DIAGNÓSTICO:

LEUCOSE MIELÓIDE.

BIBLIOTECA DA FACULDADE DE MEDICINA DE PORTO ALEGRE

No dia 22 de Outubro de 1942, inicía irradiações radioterápicas profundas, fazendo duas aplicações por semana e com a seguinte dose total completada no dia 2 de Abril de 1943:

Baço	5.010 r	Região umbilical	150 r
Esterno	525 r	Cotovelo D	405 r
Joelho D	210 r	Cotovelo E	255 r
Joelho E	210 r		

DÓSE TOTAL ..... 6.760 r

Durante o tempo que esteve em tratamento radioterápico, fez os seguintes hemogramas:

Em 19 de Dezembro de 1942

(28)

LEUCOGRAMA

Leucocitos: **36.000 por mm3**

	%	Por mm3
HEMOCITOBLASTOS	0,5	180
GRANULOBLASTOS	2,5	900
Granulocitos basófilos	3,0	1.080
Granulocitos acidófilos	0,5	180
Neutrófilos:		
PRO-GRANULOCITOS	25,5	9.180
Não segmentados	23,0	8.280
Segmentados	36,5	13.140
Linfocitos	8,0	2.880
Monocitos	0,5	180

ERITROGRAMA

Eritrocitos: **3.830.000 por mm3**

HEMOGLOBINA: 85 % ÍNDICE COLORIMÉTRICO: **1,10**

Em 16 de Fevereiro, o leucograma mostrava:

(29)

LEUCOGRAMA

Leucocitos: **26.100 por mm3**

	%	Por mm3
GRANULOBLASTOS	4,0	1.044
Granulocitos basófilos	3,0	783
Granulocitos acidófilos	1,0	261
Neutrófilos:		
PRO-GRANULOCITOS	17,0	4.437
Não segmentados	18,0	4.698
Segmentados	46,0	12.006
Linfocitos	7,0	1.828
Monocitos	4,0	1.044

No dia 2 de Abril de 1943, quando finalizava as irradiações, apresentava a seguinte contagem:

(30)	Eritrocitos	4.020.000 por mm3
	LEUCOCITOS	13.200 por mm3
	Hemoglobina	87 %
	Valor globular	1,08

Clinicamente, acusava forte pigmentação no hipocôndrio esquerdo, mucosas e tegumentos normalmente corados; baço e fígado em seus limites normais, sendo que aquêle só era palpável durante os movimentos respiratórios profundos; disposição para o trabalho e estado de euforia.

Entretanto, em 17 de Junho de 1943, o hemograma mostrava:

(31)

LEUCOGRAMA

Leucocitos: **66.500 por mm3**

	%	Por mm3
GRANULOBLASTOS	7,0	4.655,0
Granulocitos basófilos	5,5	3.657,5
Granulocitos acidófilos	0,5	332,5
Neutrófilos:		
PRO-GRANULOCITOS	35,0	23.275,0
Não segmentados	20,0	13.300,0
Segmentados	28,0	18.620,0
Linfocitos	2,0	1.330,0
Monocitos	2,0	1.330,0

ERITROGRAMA

Eritrocitos: **3.240.000 por mm3**

HEMOGLOBINA: 55 % ÍNDICE COLORIMÉTRICO: 0,85

Em vista dêste hemograma, inicia no dia 1 e termina no dia 22 de Julho de 1943 a segunda série de irradiações radioterápicas, tendo recebido as seguintes doses:

Baço	180 r
Coxo-femural D	300 r
Coxo-femural E	300 r
Escapulo-humeral D	450 r
Escapulo-humeral E	450 r
Esterno	390 r
DOSE TOTAL	2.070 r

No dia 25 de Julho, três dias após finalizar as irradiações, uma contagem de leucocitos assim se apresentava:

(32) LEUCOCITOS ..... 12.300 por mm3

Passa perfeitamente bem até Novembro de 1943, quando um hemograma feito no dia 17 dêste mês, nos mostra:

BIBLIOTECA DA FACULDADE DE MEDICINA DE PORTO ALEGRE

(33)

LEUCOGRAMA

Leucocitos: **96.000 por mm3**

	%	Por mm3
HEMOCITOBLASTOS	4,4	4.224
GRANULOBLASTOS	9,2	8.832
Granulocitos basófilos	7,2	6.912
Granulocitos acidófilos	2,8	2.688
Neutrófilos:		
PRO-GRANULOCITOS	9,2	8.832
Não segmentados	38,8	37.248
Segmentados	25,6	24.576
Linfocitos	1,6	1.536
Monocitos	1,2	1.152

ERITROGRAMA

Eritrocitos: **4.200.000 por mm3**

HEMOGLOBINA: **80 %** ÍNDICE COLORIMÉTRICO: **0,95**

Faz, então, cinco aplicações de radioterapia no baço, de 200 r cada irradiação, com dose total de 1.000 r. Não quiz continuar as aplicações em vista de querer regressar para São Gabriel, pois pessoa de sua familia achava-se doente.

O último hemograma que dela fizemos, após as irradiações, acusava:

Feito em 22 de Dezembro de 1943

(34)

LEUCOGRAMA

Leucocitos: **42.000 por mm3**

	%	Por mm3
HEMOCITOBLASTOS	0,5	210
GRANULOBLASTOS	3,25	1.365
Granulocitos basófilos	8,75	3.675
Granulocitos acidófilos	1,5	630
Neutrófilos:		
PRO-GRANULOCITOS	8,75	3.675
Não segmentados	28,5	11.970
Segmentados	47,0	19.740
Linfocitos	0,5	210
Monocitos	1,25	525

ERITROGRAMA

Eritrocitos: **4.500.000 por mm3**

HEMOGLOBINA: **86 %** ÍNDICE COLORIMÉTRICO: **0,95**

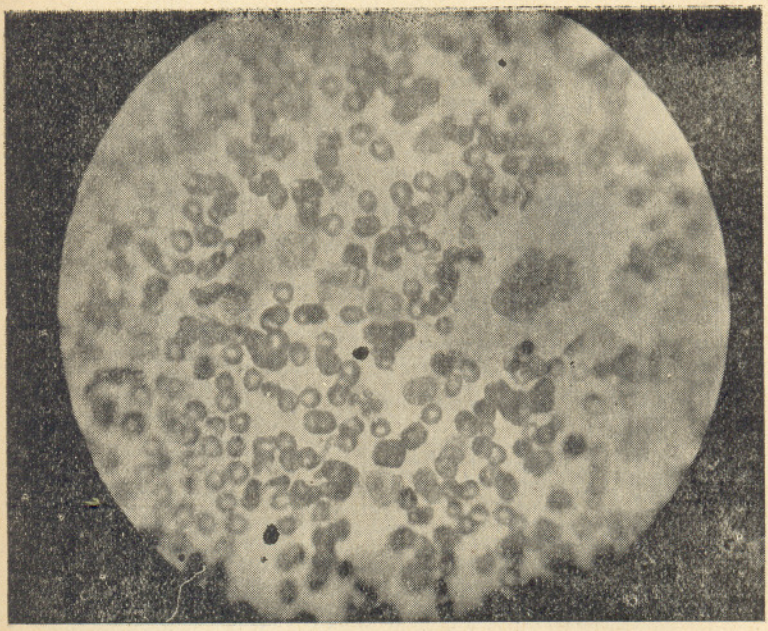

Ósteo-mielograma n.º 3

Mielose em fase leucêmica de regressão por radioterapia profunda.

Material obtido na mesma data do hemograma 34.

BIBLIOTECA DA FACULDADE DE MEDICINA DE PORTO ALEGRE

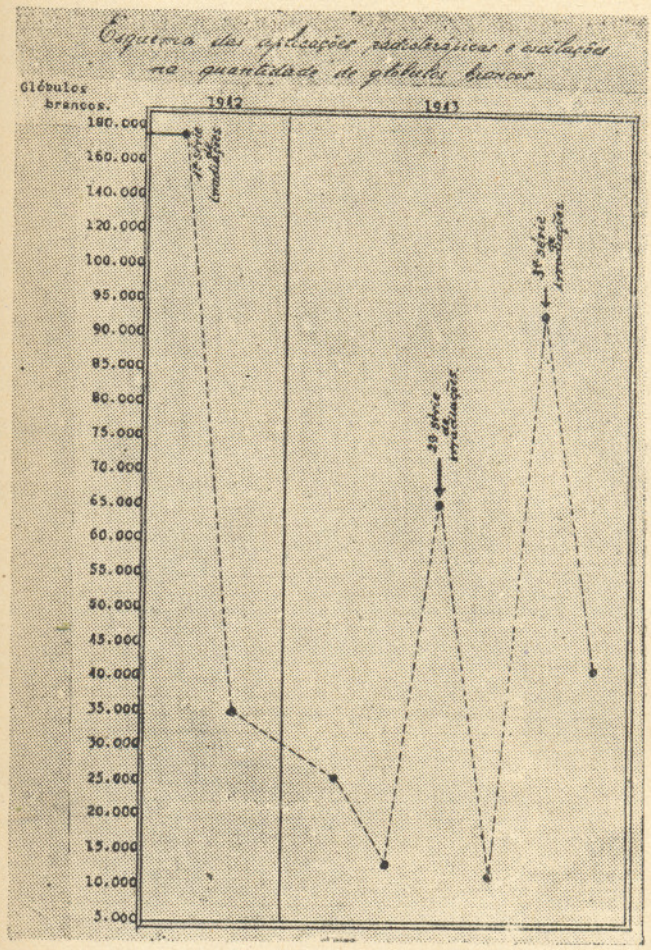

BIBLIOTECA DA FACULDADE DE MEDICINA DE PORTO ALEGRE
FMPA

No mesmo dia 22, fez o seguinte ósteo-mielograma:

HEMOCITOBLASTOS	2,8 %
GRANULOBLASTOS	3,5 %
Basófilos:	
PRO-GRANULOCITOS	0,3 %
Segmentados	4,4 %
Acidófilos:	
PRO-GRANULOCITOS	1,3 %
Não segmentados	1,5 %
Segmentados	1,3 %
Neutrófilos:	
PRO-GRANULOCITOS	17,5 %
Não segmentados	29,0 %
Segmentados	25,0 %
Linfocitos	0,6 %
Monocitos	0
TROMBOBLASTOS	0,1 %
PRO-TROMBOCITOS	0,3 %
ERITROBLASTOS:	
Basófilos	1,0 %
Policromatófilos	1,2 %
Ortocromáticos	10,2 %

ósteo-mielograma n.º 3

BIBLIOTECA DA FACULDADE DE MEDICINA DE PORTO ALEGRE

Observação n.º 4

SERVIÇO DE CÂNCER

Hospital São Francisco

Ficha n.º 92

G.S.C., com 33 anos de idade, branca, casada, doméstica, brasileira, residente nesta Capital. Entrada em 16-9-1941

ANTECEDENTES FAMILIARES:

Mãe falecida, ignora a causa. Pai vivo e sadio. Duas irmãs vivas e sadias e uma falecida de parto.

ANTECEDENTES PESSOAIS:

Conta que sempre foi sadia. Casou-se aos 22 anos com homem de bôa saúde e do qual teve dois filhos sadios e um abôrto provocado. Menarca aos 14 anos; menstruações normais.

FUNÇÕES VEGETATIVAS:

Apetite diminuido; pêso gástrico post-prandial; constipação crônica.

MOLÉSTIA ATUAL:

Há seis meses começa a sentir-se sem vontade para o trabalho e diversões, preferindo estar sempre deitada. Ao mesmo tempo, sobrevem anorexia intensa que a faz emagrecer de 7 quilos em dois meses. Há meses notou que seu abdômen aumentava de volume e tornava-se muito pesado, sentindo, pela apalpação, que no hipocôndrio E existia um tumor, que às vezes, lhe provocava dor.

EXAME OBJETIVO:

Biotipo: catabólico, mediolíneo. Fácies: atípica. Estado de nutrição: emagrecida.
Tegumentos: pálidos, elásticos. Mucosas: descoradas.
Gânglios: polimicroadenopatia cervical.
Ossos: esterno e tibialgia.

Aparelho digestivo:

Dentes e amígdalas sépticas. Abdômen proeminente, com gigantesca esplenomegalia que atinge o hipogástrio, fossa ilíaca D e flanco D, dura, lisa e, às vezes, dolorosa. Fígado em seus limites normais. Na parede abdominal nota-se discreta circulação colateral.

Feito em 16 de Setembro de 1941

HEMOGRAMA
(35)
LEUCOGRAMA

Leucocitos: **120.000 por mm 3**

	%	Por mm3
HEMOCITOBLASTOS	0	0
GRANULOBLASTOS	1,0	1.200
Granulocitos basófilos	0	0
Granulocitos acidófilos	3,0	3.600
Neutrófilos:		
PRO-GRANULOCITOS	40,5	46.600
Não segmentados	13,5	16.200
Segmentados	35,0	42.000
Linfocitos	4,5	5.400
Monocitos	2,5	3.000

ERITROGRAMA

Eritrocitos: **3.370.000 por mm 3**

Anisocitose: leve. Pecilocitose: leve.

HEMOGLOBINA: **50 %** ÍNDICE COLORIMÉTRICO: **0,74**

DIAGNóSTICO:

LEUCOSE MIELóIDE

No dia 16 de Setembro de 1941, inicia aplicações radioterápicas que finaliza no dia 27 de Outubro de 1941, tendo recebido as seguintes doses:

Baço	1.363 r
Joelho E	218 r
Joelho D	168 r
Esterno	150 r
Cotovelo D	186 r
Cotovelo E	118 r
DOSE TOTAL	2.204 r

Durante o tempo em que esteve em irradiação, fez os seguintes hemogramas:

BIBLIOTECA DA FACULDADE DE MEDICINA DE PORTO ALEGRE

Em 26 de Setembro de 1941

(36)
LEUCOGRAMA

Leucocitos: **104.000 por mm 3**

	%	Por mm3
HEMOCITOBLASTOS	0	0
GRANULOBLASTOS	0,5	520
Granulocitos basófilos	0	0
Granulocitos acidófilos	1,0	1.040
Neutrófilos:		
PRO-GRANULOCITOS	23,0	23.920
Não segmentados	18,0	18.720
Segmentados	45,0	46.800
Linfocitos	10,0	10.400
Monocitos	2,5	2.600

ERITROGRAMA

Eritrocitos: **3.580.00 por mm 3**

HEMOGLOBINA: **52 %** ÍNDICE COLORIMÉTRICO: **0,73**

Em 8 de Outubro, um novo hemograma assim se apresentava:

(37)
LEUCOGRAMA

Leucocitos: **21.200 por mm 3**

	%	Por mm 3
HEMOCITOBLASTOS	0	0
GRANULOBLASTOS	0	0
Granulocitos basófilos	0,5	106
Granulocitos acidófilos	4,0	898
Neutrófilos:		
PRO-GRANULOCITOS	24,5	5.194
Não segmentados	16,0	3.392
Segmentados	43,5	9.222
Linfocitos	8,5	1.802

ERITROGRAMA

Eritrocitos: **4.320.000 por mm 3**

Anisocitose: moderada.

HEMOGLOBINA: **87 %** ÍNDICE COLORIMÉTRICO: **1,01**

No dia 22 de Outubro de 1941, isto é, cinco dias antes de finalizar as irradiações radioterápicas, faz o último hemograma que nos mostra:

(38)

LEUCOGRAMA

Leucocitos: **11.300 por mm 3**

	%	Por mm 3
HEMOCITOBLASTOS	0	0
GRANULOBLASTOS	0	0
Granulocitos basófilos	2,0	226
Granulocitos acidófilos	8,0	904
Neutrófilos:		
PRO-GRANULOCITOS	10,0	1.130
Não segmentados	5,0	565
Segmentados	48,0	5.424
Linfocitos	21,0	2.373
Monocitos	6,0	678

ERITROGRAMA

Eritrocitos: **5.130.000 por mm 3**

HEMOGLOBINA: **90 %** ÍNDICE COLORIMÉTRICO: **0,88**

Clínicamente, as mucosas e tegumentos achavam-se normalmente coradas; o baço regredira ao estado normal; apresentava disposição para o trabalho e euforia.

Depois que a paciente foi dada de alta e terminou as irradiações, não tivemos mais notícias dela.

BIBLIOTECA DA FACULDADE DE MEDICINA DE PORTO ALEGRE

Observação n.º 5

SERVIÇO DE CÂNCER

Hospital São Francisco

Ficha n.º 163

W. H. M. com 15 anos de idade, branco, solteiro, brasileiro, estudante, residente nesta Capital.

ANTECENDENTES FAMILIARES:

Pai e mãe vivos e sadios.

ANTECEDENTES PESSOAIS:

Nascido a termo, de parto normal. Teve, duas vezes, angina com temperatura elevada. Sempre foi mais ou menos sadio.

FUNÇÕES VEGETATIVAS:

Apetite diminuido; pêso gástrico post-prandial; evacuação diária e com caracteres normais; diurese normal. Dorme bem.

MOLÉSTIA ATUAL:

Há mais ou menos oito meses, começa a queixar-se de profunda astenia que o obrigava a passar mais deitado. Sobrevem anorexia que o faz emagrecer de 6 quilos em quatro meses, e, ao mesmo tempo, reparou que seu ventre aumentava de volume devido ao desenvolvimento de um tumor que se localisava no hipocôndrio E.

EXAME OBJETIVO:

Biotipo: catabólico, mediolíneo. Fácies: atípica
Estado de nutrição: emagrecido.
Tegumentos: pálidos, elásticos, úmidos. Mucosas: descoradas. Gânglios: polimicroadenopatia cervical e inguinal.

Aparelho digestivo:

Dentes sépticos; amigdalas pequenas. Abdômen proeminente com discreta circulação colateral e sem edema das paredes. Fígado ultrapassando de dois dedos o rebordo costal D. Baço muito aumentado de volume, pois atinge a sínfise pubiana e ultrapassa a linha mediana, ao nível da cicatriz umbilical, em quatro dedos. Duro, indolor, com superfície lisa e bordos regulares.

Outros aparelhos:

Nada de anormal foi constatado.

HEMOGRAMA
(39)

LEUCOGRAMA

Leucocitos: **305.000 por mm3**

	%	Por mm3
HEMOCITOBLASTOS	0,6	1.830
GRANULOBLASTOS	29,8	90.890
Granulocitos basófilos	3,8	11.590
Acidófilos:		
PRO-GRANULOCITOS	4,6	14.030
Granulocitos	2,8	8.540
Neutrófilos:		
PRO-GRANULOCITOS	1,2	3.660
Não segmentados	16,0	48.800
Segmentados	28,8	87.840
Linfocitos	5,8	17.690
Monocitos	6,6	20.130

ERITROGRAMA

Eritrocitos: **2.775.000 por mm3**

Anisocitose: moderada.
Policromasia: leve.
Basoeritrocitose: rara.

Eritroblastos:
Policromáticos: 1/200
Ortocromáticos: 1/200

HEMOGLOBINA: 48 %

ÍNDICE COLORIMÉTRICO: 0,87

DIAGNóSTICO:

LEUCOSE MIELóIDE

Submete-se a tratamento pela radioterapia profunda. Inicia as aplicações no dia 21 de Outubro e termina no dia 10 de Dezembro de 1941, recebendo as seguintes doses:

Baço	2.559	r
Esterno	200	r
Cotovelo D	100	r
Cotovelo E	100	r
DOSE TOTAL	2.959	r

No dia 7 de Dezembro de 1941, isto é, três dias antes de finalizar as irradiações, apresentava a seguinte contagem:

(40)

Eritrocitos	3.805.000 por mm3
LEUCOCITOS	13.800 por mm3
Hemoglobina	72 %
Valor globular	0,94

BIBLIOTECA DA FACULDADE DE MEDICINA DE PORTO ALEGRE

Clìnicamente, acusava grande melhora do estado geral e o baço estava reduzido a seus limites normais.

Passa perfeitamente bem até Março de 1942, quando novamente principia a sentir-se asteniado e com perda de pêso.

Em 4 de Abril de 1942, o hemograma revelava as seguintes cifras:

(41)

LEUCOGRAMA

Leucocitos: **187.000 por mm3**

	%	Por mm3
HEMOCITOBLASTOS	0,5	935
GRANULOBLASTOS	27,5	51.425
Granulocitos basófilos	4,0	7.480
Acidófilos:		
PRO-GRANULOCITOS	3,5	6.545
Granulocitos	6,0	11.220
Neutrófilos:		
PRO-GRANULOCITOS	1,5	2.805
Não segmentados	15,0	28.050
Segmentados	32,0	59.840
Linfocitos	8,0	14.960
Monocitos	2,0	3.740

ERITROGRAMA

Eritrocitos: **4.280.000 por mm3**

Anisocitose: leve
Pecilocitose: leve
Policromasia: leve

Eritroblastos:
Poli ortocrom.: 7/200

HEMOGLOBINA: 82 %

ÍNDICE COLORIMÉTRICO: **0,96**

Em vista dêste hemograma, torna a fazer irradiações roentgenterápicas profundas, que se prolongam de 9 de Abril a 11 de Junho de 1942, tendo recebido as seguintes dóses:

Baço ..... 5.250 r

Durante o tempo que fez esta segunda série de irradiações elas foram controladas pelos seguintes hemogramas:

Em 4 de Maio de 1942

(42)

LEUCOGRAMA

Leucocitos: **56·800 por mm3**

	%	Por mm3
HEMOCITOBLASTOS	0	0
GRANULOBLASTOS	23,0	13.064
Granulocitos basófilos	0	0
Granulocitos acidófilos	6,0	3.408
Neutrófilos:		
PRO-GRANULOCITOS	5,0	2.840
Não segmentados	12,0	6.816
Segmentados	49,0	27.832
Linfocitos	4,0	2.272
Monocitos	1,0	568

ERITROGRAMA

Eritrocitos: **4.310.000 por mm3**

Anisocitose: leve.
Pecilocitose: leve.
Policromatofilia: leve.

HEMOGLOBINA: **83 %** ÍNDICE COLORIMÉTRICO: **0,96**

Em 27 de Maio de 1942

(43)

LEUCOGRAMA

Leucocitos: **16.400 por mm3**

	%	Por mm3
GRANULOBLASTOS	1,0	164
Granulocitos basófilos	2,0	328
Granulocitos acidófilos	24,0	3.936
Neutrófilos:		
PRO-GRANULOCITOS	8,0	1.312
Não segmentados	3,0	492
Segmentados	44,0	7.216
Linfocitos	16,0	2.624
Monocitos	2,0	328

ERITROGRAMA

Eritrocitos: **4.920 000**

HEMOGLOBINA: **100 %** ÍNDICE COLORIMÉTRICO: **1,0**

BIBLIOTECA DA FACULDADE DE MEDICINA DE PORTO ALEGRE
FMPA

Em 6 de Junho de 1942

(44)	Eritrocitos	5.300.000 por mm3
	LEUCOCITOS	14.200 por mm3
	Hemoglobina	96 %
	Valor globular	0,90

Em 12 de Junho de 1942, um dia após haver terminado as irradiações, fez uma simples contagem de leucocitos, que assim se apresentou:

LEUCOCITOS ..... 13.800 por mm3

Após esta segunda série de irradiações radioterápicas, o paciente obteve algumas melhoras clínicas que, entretanto, não perduraram. Assim, no dia 30 de Junho de 1942, isto é, dezoito dias após finalizar as irradiações, êle volta a consultar porque apresenta esplenomegalia que ultrapassa de três dedos o rebordo costal E. Requisita-se um hemograma que, feito no dia 1 de Julho de 1942, acusava:

(46)

LEUCOGRAMA

Leucocitos: **40.800 por mm3**

	%	Por mm3
GRANULOBLASTOS	3,0	1.224
Granulocitos basófilos	1,0	408
Granulocitos acidófilos	6,0	2.448
Neutrófilos:		
PRO-GRANULOCITOS	17,0	6.936
Não segmentados	9,0	3.672
Segmentados	51,0	20.808
Linfocitos	11,0	4.488
Monocitos	2,0	816

ERITROGRAMA

Eritrocitos: **5.520.000 por mm3**

Anisocitose: leve
Pecilocitose: leve
Policromatofilia: leve

HEMOGLOBINA: **110 %** ÍNDICE COLORIMÉTRICO: **1,0**

Em vista do resultado dêste hemograma, o paciente inicia no dia 1 e termina no dia 17 de Julho de 1942, a terceira série de irradiações roentgenterápicas, tendo recebido:

Baço ..... 2.250 r

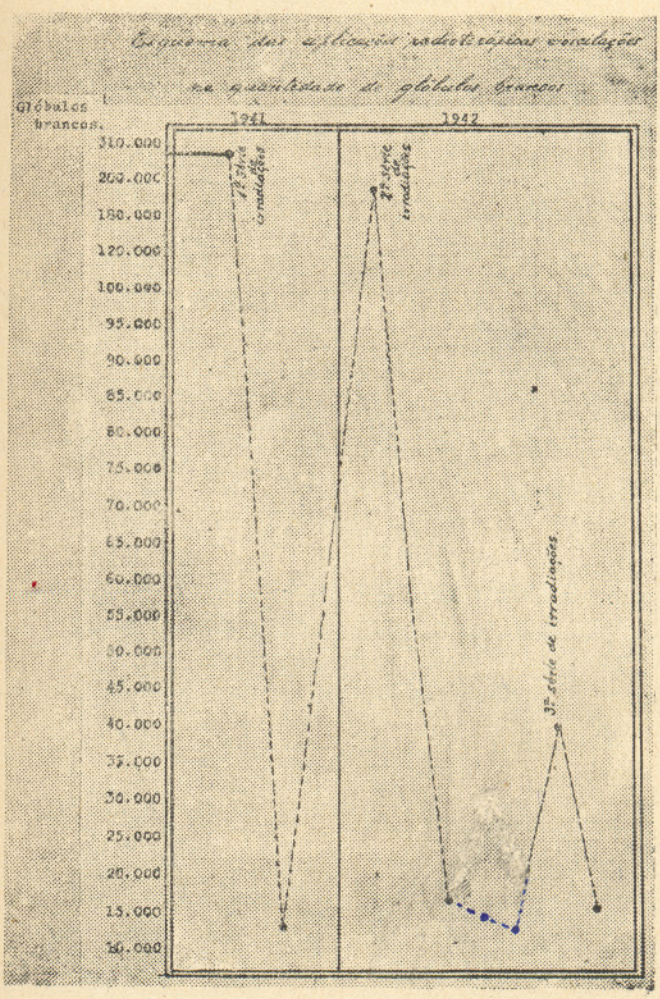

BIBLIOTECA DA FACULDADE DE MEDICINA DE PORTO ALEGRE

No dia 17 de Julho de 1942, isto é, no mesmo dia em que finaliza as irradiações, o hemograma apresentava:

(47)

LEUCOGRAMA

Leucocitos: **15.600 por mm3**

	%	Por mm3
HEMOCITOBLASTOS	0	0
GRANULOBLASTOS	1,0	156
Granulocitos basófilos	0	0
Granulocitos acidófilos	6,0	936
Neutrófilos:		
PRO-GRANULOCITOS	7,5	1.170
Não segmentados	6,5	1.014
Segmentados	63,0	9.828
Linfocitos	14,0	2.184
Monocitos	2,0	312

ERITROGRAMA

Eritrocitos: **4.360.000 por mm3**

Anisocitose: moderada.

Eritroblastos: poli e ortocromáticos: 2 %

HEMOGLOBINA: 85 %

ÍNDICE COLORIMÉTRICO: **0,97**

Desde então perdemos o doente de vista e nada mais soubemos a seu respeito.

BIBLIOTECA DA FACULDADE DE MEDICINA DE PORTO ALEGRE

Observação n.º 6

SERVIÇO DE CÂNCER

D. R., desta Capital, branco, casado, brasileiro, pedreiro, com 34 anos de idade, deu entrada no Serviço do Câncer do Hospital São Francisco em 24 de Novembro de 1942, sendo fichado com o n.º 668.

ANTECENDENTES FAMILIARES:

Pai falecido, ignora a causa. Mãe viva e sadia. Tem dois irmãos vivos e sadios.

ANTECEDENTES PESSOAIS:

Sempre foi sadio e disposto para o trabalho. Algumas vezes, entretanto, apresentava surtos de diarréia que passavam com remédios caseiros. Era casado com mulher sadia e da qual teve três filhos vivos e sadios.

FUNÇÕES VEGETATIVAS:

Apetite conservado; pêso gástrico post-prandial; constipação crônica; diurese sem particularidade; sono normal.

MOLÉSTIA ATUAL:

Há mais ou menos um mês, começa a queixar-se de astenia, sensação de plenitude gástrica, tonturas e escotomas volantes. Observou que estava emagrecendo e constatou no hipoçôndrio esquerdo o aparecimento de um tumor, que não doia.

EXAME OBJETIVO:

Biotipo: catabólico, longilíneo. Fácies: atípica. Estado de nutrição: emagrecido. Mucosas: discretamente descoradas.

Tegumentos: pálidos, úmidos e elásticos.

Gânglios: os cervicais apresentam-se pequenos, como um grão de milho, indolores.

Ossos: não apresenta ostealgia.

Cabeça, face e pescoço: sem particularidade.

APARELHO CÁRDIO-CIRCULATÓRIO: sem particularidade.

APARELHO RESPIRATÓRIO: Pela percussão, encontramos macicez no ínfero-externo de hemitórax. E. Auscultação sem particularidade.

APARELHO DIGESTIVO: Dentes em bom estado de conservação, faltam algumas peças dentárias. Amígdalas pequenas. Língua saburral.