Arquivos Rio Grandenses de Medicina

ANO XVIII | AGOSTO DE 1939 | N. 8

Publicação mensal

Diretoria da Sociedade de Medicina de Pôrto Alegre — 1939

PRESIDENTE
FLORENCIO YGARTUA
Doc. de Cl. Pediatrica

VICE-PRESIDENTE
HUGO RIBEIRO
Dermatologista da S. Casa

SECRETARIO GERAL
RAUL DI PRIMIO
Cat. Int. de Parasitologia

1.º SECRETARIO
CARLOS DE B. VELHO

2.º SECRETARIO
SALVADOR GONZALES

TESOUREIRO
ANTÊRO SARMENTO

BIBLIOTECARIO
E. J. KANAN

DIREÇAO CIENTIFICA

TOMAZ MARIANTE
Cat. de Cl. Medica

A. SAINT-PASTOUS
Cat. de Cl. Medica

ELYSEU PAGLIOLI
Cat. de Cl. Propedêutica Cirurgica

SECRETARIO DA REDAÇÃO
SADÍ HOFMEISTER

REDATORES

GABINO DA FONSECA
MARIO TOTA
NOGUEIRA FLÔRES
ANES DIAS
PEDRO MACIEL
PEREIRA FILHO
MARIO BERND
J. MAIA FAILACE
AMERICO VALERIO
ALVARO B. FERREIRA
IVO CORRÊA MEYER
JOÃO G. VALENTIM
HELMUTH WEINMANN
WALDEMAR NIEMEYER
MARTIM GOMES
GUERRA BLESSMANN
D. SOARES DE SOUZA
VALDEMAR CASTRO
RAUL MOREIRA
JACÍ MONTEIRO
J. L. T. FLÔRES SOARES
NINO MARSIAJ
CARLOS CARRION
J. LISBÔA DE AZEVEDO
C. LUPI DUARTE
LUIS S. BARATA
ANTONIO LOUZADA

GERENTE: ALMANZOR ALVES

ASSINATURAS:
Ano: 25$000 — 2 anos: 40$000 — Estrangeiro ano: 40$000

Séde da Redação:
RUA GENERAL CÂMARA, 261
Caixa postal, 872

Sumario

Trabalhos originais

HUGO RIBEIRO — Um caso de pelada descalvante e seu modo de formação Pág. 311

E. J. KANAN — Diagnostico precoce e tratamento da Epifisiolise ..... „ 317

FREDERICO H. RITTER — Contribuição ao estudo dos tumores intracranianos e estados congêneres ..... „ 325

O autor que desejar aproveitar a composição tipográfica, para fazer imprimir, por sua conta, separatas de seu trabalho, deverá indicar por escrito, nos originais, o numero de separatas que desejar.

Nas convalescenças: **Serum Neuro-Trófico**

Tônico geral - Remineralizador - Reconstituinte - Estimulador

— MEDICAÇÃO SERIADA —

Instituto Terapêutico Orlando Rangel

Rua Ferreira Pontes, 148 — Rio de Janeiro

Trabalhos originais

Um caso de pelada descalvante e seu modo de formação

por

Hugo Ribeiro

Em fins de Setembro do corrente ano, apresentou-se em nosso serviço hospitalar, uma menina de 9 anos de idade, de côr preta, para consultar sôbre uma quéda abundante de cabelos.

Sua mãe está com 37 anos, é de côr mixta e teve 11 filhos, conseguindo apenas criar 4 menias. A mais velha, que tem 15 anos, aos 4 anos teve uma doença em umjoelho, que durou muito tempo e para seu tratamento foi preciso um aparelho gessado. Dêsse mal resultou um pequeno defeito .(sic). A segunda com 11 anos, sofre dos rins; e a última de 4 anos é normal, mas, ao nascer, pesava apenas 1 quilo e 900 gramas. Dos mortos, um com 4 meses, nascido a termo, faleceu por gastro enterite e os demais, em número de 6, nasceram mortos (partos prematuros). Ela sofre de aortite, já tendo feito, por varias vezes, tratameno especifico, mas todos sem constância. A reação de Wassermann foi fracamente positiva.

O pai, de côr preta, tem 40 anos, é de temperamento nervoso, ao ponto de ser considerado como doente.

O passado da nossa paciente é bom, nada tendo digno de nota a registrar. E' uma menina bem conformada, com dentes normais, regularmente implantados. Sinais evidentes de sifilis hereditaria não encontramos. A reação de Wassermann foi negativa. Ela é, no entanto, filha de uma sifilitica, cuja ifecção repercute fortemente em seus filhos, durante o periodo de gestação, o que se verifica pelos dados acima expostos.

Até o mês de Maio do corrente ano, nada chamou a atenção de seus pais, na cabeleira. A partir dessa data, os cabelos começaram a caír, por toda parte. Em Julho ainda havia uma cabeleira rála. Essa alopécia foi progredindo até atingir o gráu que se observa nas figuras 1 e 2, tiradas em um dos últimos dias de Setembro.

A mãe da paciente informa que os cabelos caíam de uma maneira difusa e que nenhuma placa se fez durante todo o tempo de formação dessa alopécia tão extensa. Êsse interrogatório fizemos com cuidado, mostrando-lhe fotográfias de casos de pelada e insistindo muito na presença de placas alopécicas. A resposta foi sempre a mesma: a alopécia se fez sem placas.

No primeiro dia que examinamos a paciente, o aspéto da cabeça era o mesmo que se verifica nas figuras 1 e 2.

A alopécia era quasi total, respeitando, porém, todo limite anterior da cabeleira. Com efeito, conforme se observa na figura 1, havia uma faixa de cabelos, extendendo-se de uma tempora a outra e com limites mais ou menos bem definidos. O exame dessa faixa, sobretudo de seu limite posteror, não revela vestigios de placas de pe-

lada; não há nêsse limite, semi-circulos nem arcos como se observa, de ordinário, nos casos de pelada descalvante em que as placas se unem umas ás outras. Basta compararmos nossa fotografias com as que vemos em qualquer tratado, para sentirmos a diferença.

Na proporção mais baixa da região ocipital (figura 2), uma pequena zona foi poupada também pelo mal alopeciante, fáto aliás comum nos casos de pelada descalvante. Além disso, notavam-se cabelos mal agrupados no vertex e cá e lá, raros cabelos isolados.

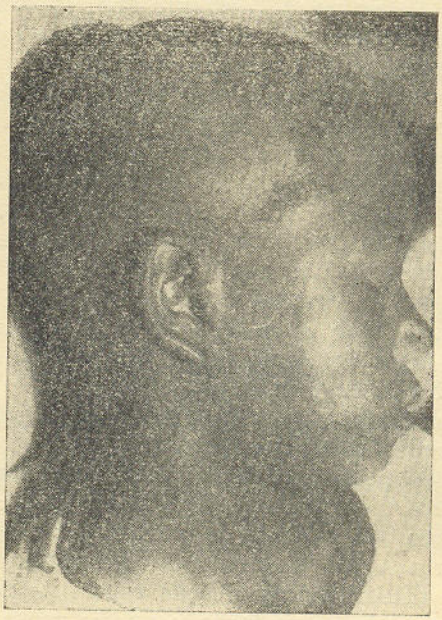

Fig. 1

Os cilios já eram raros e as sobrancelhas, bem dispostas, estavam, no dizer da mãe da paciente, diminuindo pouco a pouco.

Nêsse dia retiramos alguns dos cabelos curtos isolados, que, vistos ao microscopio, se mostravam dilatados na porção livre com os caraterísticos do cabelo peladico descrito por Sabouraud (figura 3).

Algumas semanas após, tornamos a examinar a paciente (figura 4). A faixa era bem mais pobre de cabelos e êsses caiam sem formar placas e da mesma maneira rareavam os cabelos das sobrancelhas.

Quando estudamos uma cabeça que vem perdendo cabelos, a primeira preucupação que devemos ter é de bem classificar o caso nêsses dois grupos: alopécias difusas e alopécias em áreas.

Em nosso caso não assistimos a formação da alopécia, pois quando pela primeira vez examinamos a paciente, já era extensa, abrangendo quasi toda a cabeça. Dando crédito á informação de sua mãe, reconhecemos a formação de uma alopécia difusa, pois ela declara que nunca observou uma placa siquer, e que a rarefação de cabelos se faz aos poucos e de modo uniforme por toda a cabeleira.

Devemos aceitar essa informação como expressão de verdade?

Em nosso interrogatório, insistimos muito nessa questão e por fim tivemos a impressão que era real a informação.

Analisando a faixa de cabelos que se extende de uma tempora a outra, conforme acima mencionamos, encontramos já uma base para acreditarmos na não existência de placas, pelo menos dessas de grande tamanho cuja junção constitue a marcha para a pelada descalvante.

Analisando a hipótese de ser uma alopécia do grupo das alopécias difusas, como diagnosticar o caso?

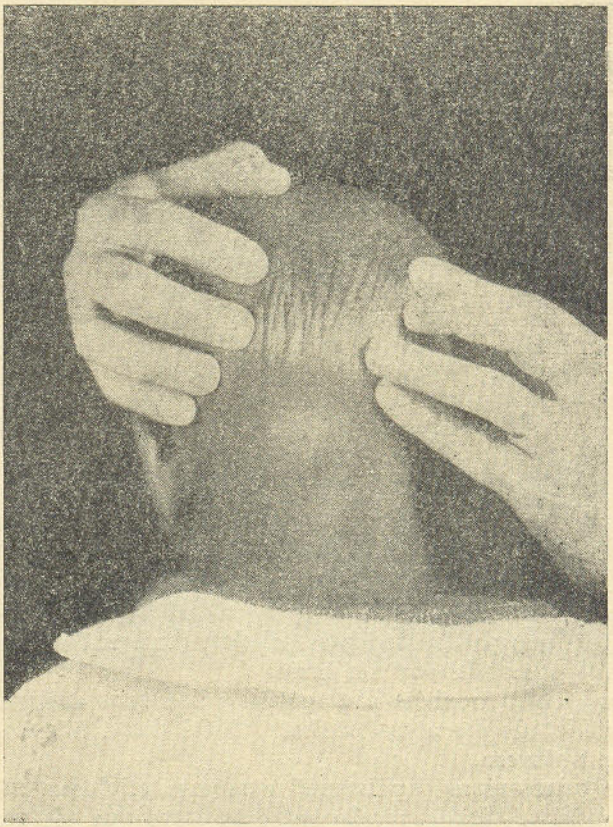

Fig. 2

Primeiramente afastamos a possibilidade das grandes alopécas das doenças infeciosas, pois nossa doente não teve doença febril que pudesse ser incriminada. Além disso é muito dificil uma alopécia dessa natureza tomar as proporções que observamos no caso. A paciente não se submeteu a nenhum exame de raios X para que pudessemos pensar na ação depilatória dêsses raios. Não tomou acetato de talium como terapêutica, nem acidentalmente. O interrogatório nêsse sentido fizemos também com especial cuidado, porque temos ainda em mente um caso de alopécia total produzida acidentalmente. Foi uma jovem que observamos com o Dr. Enio Marsiaj. Essa jovem tomou de um póte

com mél que estava guardado em um armario, e sôbre uma fatia de pão fez uma camada dêsse mél. Mal colocada na boca e mastigada uma porção da fatia, foi bruscamente avisada pela irmã que, alarmada lhe disséra ter posto naquêle mél, veneno para ratos. Como ela não tivesse engulido o pão e nada sentira nas horas seguintes, tranquilisou-se e deu o incidente como terminado. Alguns dias após, os cabelos de um modo brusco começaram a caír. Procurando saber qual tinha sido o veneno empregado, vimos que era o acetato de talium. Além do mal que fez na cabeleira, o veneno creou uma polineurite, caraterisada por dores nas pernas e abolição do reflexo rotuliano.

Afóra essa possibilidade, também não aceitavel pela ausência da causa e porque a alopécia não se fez tão bruscamente como é observado, temos que pensar no "defluvium capillorum", atribuido a um abalo moral. Os casos dêsse genêro são raros e a nosso ver duvidosos.

O exemplo mais frisante é aquêle citado no livro de Sabouraud



Fig. 3

de uma jovem que perdeu todos os cabelos, começando a quéda 13 dias após ter sido agarrada por um bruto.

Nêsses casos também a alopécia se faz bruscamente e não leva o tempo constatado em nossa paciente. Além disso, não houve traumatismo dessa natureza.

Êsse "defluvium capillorum" com essa etiologia, não nos parece comprovado. A desproporção entre os casos que são rarissimos e a causa que é tão frequente, nos faz a dúvida. O mundo é cheio de horrores: guerras, terremotos, banditismos e tantas modalidades da maldade e o defluvium capillorum continua a ser grande raridade; nenhum caso novo foi registrado na literatura médica nêsses últimos tempos, em que a humanidade tanto tem sofrido.

Si a paciente tivesse deixado de narrar aquêle episódio do mél envenenado, que já estava em seu esquecimento e nenhuma importância mais lhe dava, o caso de alopécia total de origem toxica que acabamos de narrar, passaria sem dúvida a ser um caso misterioso de "Defluvium capillorum".....

Depois de bem analisadas todas as possibilidades, chegamos a conclusão que a afecção de nossa doente, é uma pelada descalvante. Pa-

ra desfazer qualquer dúvida que ainda possa haver, creada pela informação e também pelo aspéto daquela faixa de cabelos, temos os cabelos curtos em ponto de admiração, misturados a outros longos e que são de um valor diagnostico incontestavel.

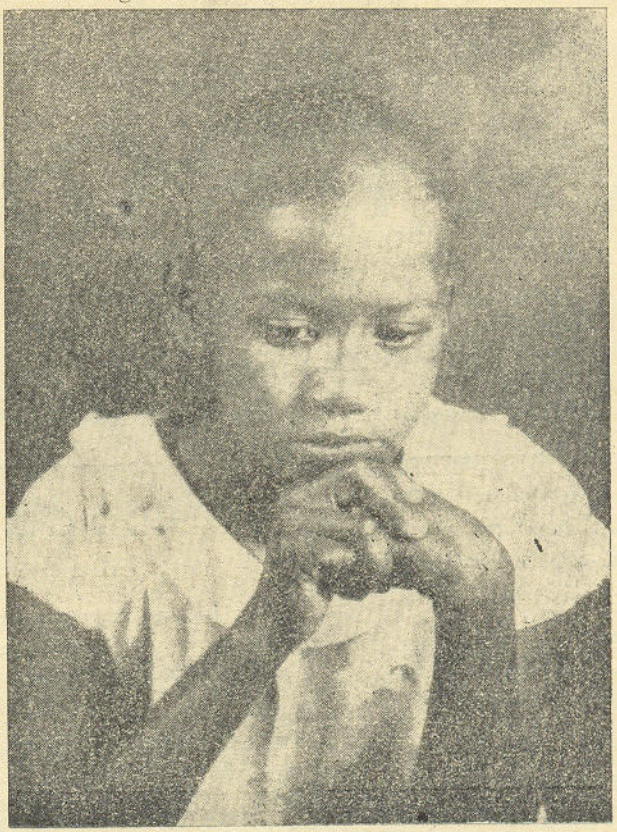

Fig. 4

Segundo os ensinamentos de Sabouraud, o "defluvium capillorum" póde ser observado na pelada. Nunca tem aparecido como primeiro episódio e sempre após algumas placas grandes, bem delimitadas, de alopécia e uma centena de outras pequenas.

"Não é verdadeiramente uma alopécia difusa. Cem pequenas e distintas placas já estão feitas quando a depilação difusa e generalisada totalisa a alopécia". (Samouraud).

Há portanto uma depilação difusa e generalisada que totalisa a alopécia. Encontramos nessa expressão de nosso grande Mestre, uma base para julgarmos possivel a formação de uma pelada descalvante total, sem placas **apreciaveis** e darmos melhor crédito a informação da mãe de nossa paciente e dos ensinamentos daquela faixa de cabelos, ocupando o limiar fronto temporal da cabeleira.

Temos assim, um fáto, verdadeiramente ou aparentemente paradoxal: um caso de alopécia que se fez de uma maneira difusa, cujo diagnóstico é o prototípo das alopécias em áreas, que é a pelada.

Na

SIFILIS

em todas manifestações Cutâneas — Viscerais ou Nervosas em Adultos e Crianças.

NATROL

(Tártaro-bismutato de sódio)

Espirilicida enérgico, hidrosoluvel, atóxico, indolor á injeção

Empôlas de 2 c. c. = gr. 0,038 Bi.

Magníficos resultados nas anginas agudas não específicas.

Imunização fácil e rápida, sem qualquer inconveniente, contra o estafilococo e germens de associação habitual.

Orolevina

Granulado e comprimidos

Fórmula racional para as estafilococcias cutâneas —
— furunculos, impetigo, piodermites —

Colites — Enterites — Colibacidoses — Pielites — Eczemas — Constipação habitual.

Granulado e comprimidos de fermentos ativos (sacharomyces cerevisiae e b. acidófilo) e germens mortos.

Fitocidol

(lação-antimicótica)

Substâncias fungo-parasiticidas de comprovada eficácia em muitas doenças da péle, em veículo alcoolico.

Epidermofícias (dartros, impingens, etc.)

Tinhas
Onicomicoses
Eczemas secos
Psoriases
Liquens
Ptiriase versicolor

Lesões cutâneas conhecidas como manifestações de "ácido úrico" localizadas de preferência nos pés.

Em aplicações locais.

Carlos da Silva Araujo, S. A. — Rio de Janeiro — C. postal, 163
Agente em Porto Alegre: Fausto Snat'Anna — R. Andrade Neves, 91
Agente em Pelotas: Bohns Irmãos — R. Mal. Floriano, 115

Diagnostico precoce e tratamento da Epifisiolise

E. J. Kanan

Docente de Clínica Cirurgica Infantil e Ortopedica da Faculdade de Medicina da Universidade de Porto Alegre

Epifisiolise é o descolamento patológico da epifise superior do femur.

Quando ha um deslocamento para cima do cólo do femur, a abertura do ângulo cervico-diafisário diminue, produzindo a chamada **coxa vara essencial ou da adolecência.** Caracteriza-se clínicamente pela dôr, claudicação, encurtamento, adução e rotação externa do membro inferior. A abdução e a rotação interna estão limitadas, e o bordo superior do grande trocanter passa acima da linha de Nélaton-Roser. O exame radiográfico revela a cabeça femural basculada para baixo e para dentro, o cólo escorregado para cima e olhando para diante, e o grande trocanter em rotação externa. O deslocamento acendente deu-se pelo escorregamento do cólo sôbre a epifise, que se mantém encastoada na cavidade cotiloide e presa pelo ligamento redondo. E', pois, errado dizer-se, que foi a epifise que deslisou sôbre o cólo. Esta sintomatologia póde fazer-se insidiosamente, ou irromper bruscamente pela ação dum traumatismo. O resultado do tratamento é variavel segundo a época e o grau da epifisiolise.

Ultimamente se tem procurado estabelecer o diagnostico precoce dessa afecção, pelo conhecimento de determinados sinais radiológicos, que viriam beneficiar enormemente o resultado final da terapêutica. E' perfeitamente compreensivel que uma epifisiolise em início oferece um campo mais favorável á cura, que uma outra na sua fáse tardia. No primeiro caso se póde obter um resultado anatomico e funcional perfeito, contanto que se cinja ao rigorismo da técnica, o que muitissimas vezes não se consegue no segundo caso.

Impõe-se, assim, o diagnóstico precoce da epifisiolise. Êste artigo se limitará na divulgação dos sinais que pódem levá-los até êle, e na apreciação das medidas terapêuticas que pódem ser postas em pratica.

A epifisiolise é uma afecção da adolescência, atacando mais os individuos do sexo masculino.

Em contraposição á clínica e á terapêutica, a patogenia da epifisiolise não está ainda completamente elucidada. São apontadas diversas causas: condições estaticas, perturbações do crecimento, disturbios endócrinos, perturbações circulatórias, lesões locais da cartilagem de conjugação, raquitismo renal, osteocondrite, etc. O traumatismo é, tambem, invocado nas suas multiplas variantes — desde o microtraumatismo repetido até o trauma unico e brusco — mas, a sua

ação parece exercer-se mais sôbre um terreno minado por um processo mórbido, cuja causa é algumas vezes ignorada. As ultimas publicações têm insistido na frequência da obesidade e do sindromo adiposo-genital de Fröhlich, porém não são consideradas como causas unicas e exclusivas dessa afecção óssea. Leemans (Belgica) considera-a como uma afecção da articulação coxo-femural, e afasta a hipotese de que seja uma lesão da cartilagem conjugal. E' mais provável que vários fatores interfiram, causando o mesmo estado patológico.

Não ha nenhum sinal clínico próprio da epifisiolise incipiente. A sua manifestação clínica confunde-se com a de outras afecções da articulação coxo-femural. Resume-se na dôr, claudicação e discreta rotação externa do membro inferior.

a) A dôr é sentida na extremidade superior da coxa, ou é referida ao nível do joelho. E' leve e desaparece pelo simples repouso.

b) A claudicação surge em consequência da fadiga da marcha prolongada, ou da postura erecta continuada. Também desaparece pelo descanso do membro.

c) A rotação externa não é um sinal frequente, é mais encontradiço no periodo tardío da afecção.

A sintomatologia clínica é incapaz de firmar o diagnóstico precoce da epifisiolise, quanto muito deve despertar a atenção do médico para exigir um exame radiológico da região. A radiográfia é o unico meio em fornecer a chave do diagnóstico.

A radiográfia da articulação coxo-femural deve ser feita em duas posições: face e perfil. Notam-se as seguintes alterações:

a) Uma descalcificação atingindo a extremidade superior do femur e a metade da bacia correspondente.

b) O rebordo cotiloideu está espessado e irregular. Êste sinal com a descalcificação referida acima, e as alterações do nucleo cefálico, são apontadas por Leemans como base da sua hipotese patogenetica, de que a epifisiolise é uma afecção da articulação coxo-femural.

c) A estructura óssea póde estar alterada, observando-se algumas sombras escuras no meio de manchas claras, semeando a epifise e extendendo-se, ás vezes, até o cólo (aspecto de péle de leopardo ou de miolo de pão). Esta fisionomia tem sido considerada por alguns autores, como semelhante a da osteocondrite deformante juvenil da anca, ou doença de Legg-Perthes-Calvé-Waldenström.

d) A cartilagem de conjugação da epifise superior do femur apresenta-se com uma espessura aumentada, regular, de contornos visivelmente mais claros, e dando a impressão de folhetada. O alargamento da linha dia-epifisiária é um sinal de suma importância, no diagnóstico precoce da epifisiolise. Uma vez verificado deve levantar a suspeita dum descolamento epifisário. Cabe, incontestavelmente, a Henry Milch (EE. UU.), o merito de ter estabelecido o seu verdadeiro valor. Baseado em observações clínicas, pesquizas experimentais, e resultados terapêuticos, êste autor chegou á conclusão de que a evidenciação dêste sinal significa um descolamento com desvio antero-posterior do cólo femural.

Mas, é a radiográfia de perfil, obtida na posição de Lowenstein i. é, com as coxas em abdução e flexão de 70.º, ou a estereoscopia, que permite constatar êste desvio antero-posterior do cólo. Efetivamente, o cólo femural sofre um desvio no sentido anterior, de maneira que a sua extremidade superior se encontra olhando para diante, em vez de para dentro, e o seu bordo posterior está apoiado sôbre a face achatada da epifise, formando com ela um ângulo de apice voltado para frente. E', em virtude do descolamento e do desvio cervical para diante, que se obtem a imagem do aumento da largura da linha epi-diafisária.

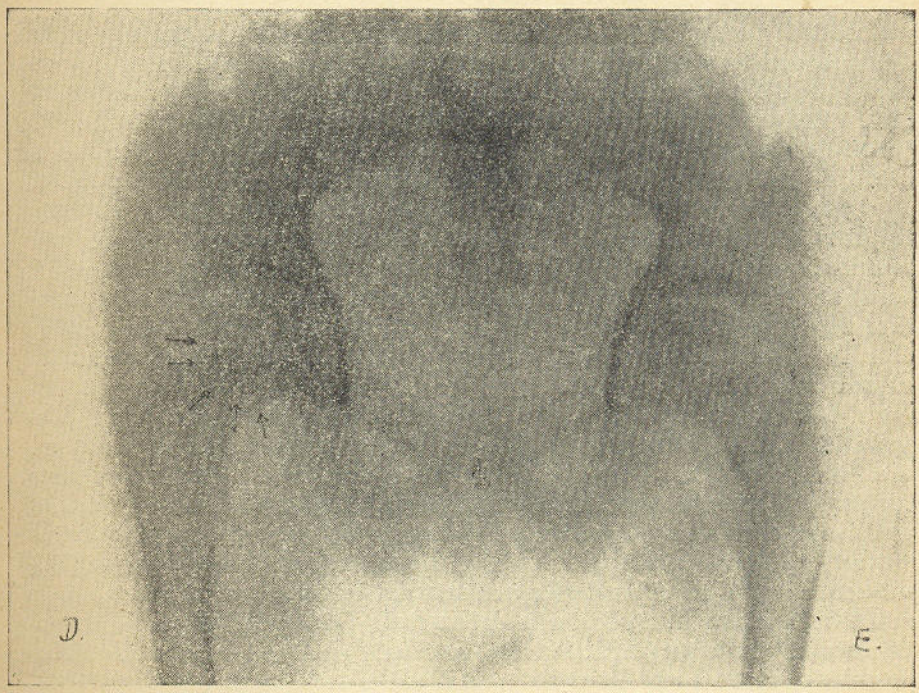

A. de Oliveira, 18 anos, branco, solteiro, brasileiro, operario. Caso 323, papeleta 7838, 8.ª Enf.ª da S. C. de Misericordia (Serviço do Prof. Blessmann). Entrado 11 Agosto 1938.

Epifiseolise bilateral.

Assinalada pelas flechas encontra-se a linha sub-capital de H. Milch. Alterações da fórma da cabeça femural e da cartilagem de conjugação. Lesões típicas de raquitismo. O paciente apresenta em outras partes do esqueleto alteraçeõs do chamado raquitismo renal.

A cartilagem de conjugação de reta, que é na infancia, vai aos poucos tomando a fórma dum **M**, muito alongado, com a concavidade dirigida para cima. No adulto, se transforma em convexa para cima. Leemans chama a atenção, entre os sinais precoces da epifisiolise, para a pouca acentuação desta convexidade.

e) O nucleo cefalico póde estar alterado na fórma e no volume, duma maneira discreta e quasi imperceptível. Leemans descreveu,

como sinal precoce, um nucleo com o aspecto duma virgula, cuja grande extremidade está voltada para dentro, ao em vez do normal em que esta extremidade está dirigida para fóra. A cabeça femural póde apresentar-se com a altura diminuida, em comparação á sua homonima, em consequência duma rotação que tenha sofrido dentro do cotilo.

E', porém, nas radiográfias de perfil, que se póde apreciar perfeitamente o movimento de bascula da epifise superior do femur. Encastoada dentro da cavidade cotiloide, e presa ao fundo pelo ligamento redondo, é submetida a um movimento de bascula para dentro e para baixo, de modo á sua face externa achatada olhar para diante. E' um movimento de rotação em torno dum eixo vertical, imprimido pela ação do cólo, que é o unico, na verdade, que se desloca. Nestas condições, a epifise femural vem colocar-se atrás do bordo posterior do cólo. Eis porque se apresenta, ás vezes, com a altura diminuida. O bordo posterior da epifise femural basculada póde projetar sôbre o cólo uma linha circular correspondente, assim como o seu bordo anterior.

f) O cólo femural apresenta-se, ás vezes, com o bordo superior ligeiramente encurtado, em virtude da bascula da epifise que se vem colocar atrás, cobrindo o bordo posterior da extremidade superior cervical. O bordo inferior, em compensação, está alongado. Nas mesmas condições, o "bico de papagaio", constituido pelo contorno inferior da face metafisária da epifise e bordo inferior da extremidade superior do cólo, se disforma.

Nota-se sôbre o cólo uma linha circular, correspondente á projeção do bordo posterior da extremidade superior cervical em rotação para fóra. Esta linha, chamada subcapital, está situada para dentro da outra, descrita acima e resultante da projeção do bordo posterior epifisário, formando linhas concentricas. A fórma da linha circular varía desde uma simples elipse até um circulo, segundo o grau do desvio cervical, quanto mais gira a extremidade superior cervical para fóra, maior será a amplitude da linha subcapital. Henry Milch provou experimentalmente, radiografando a extremidade superior do cólo do femur descolado, desde a sua situação normal até a de rotação externa, e sempre guardando o nível normal em relação á epifise, de que a linha circular subcapital provem da projeção do rebordo da extremidade superior do cólo femural.

Nesta fáse da evolução da epifisiolise, o desvio acendente do cólo femural não se efetuou ainda. Uma vez que se tenha esboçado, dando o encurtamento do membro, passa-se do primeiro periodo para o segundo, que não será ventilado aqui, por sair dos limites do presente artigo.

g) Finalmente, como corolário do movimento cervical, o grande trocanter solidário com o cólo se coloca em rotação externa.

Do exposto tira-se a seguinte conclusão: Antes de se dar o desvio do cólo para cima, ha um descolamento com desvio anterior do cólo, que marca a primeira etapa da coxa vara, e que deve ser descoberta precocemente. Êste descolamento produz-se graças á uma fratura, por torsão ou rotação, ao nível da junção cervico-epifisiária. E',

para Henry Milch, o traumatismo o fator causal principal, atuando sôbre o membro inferior em rotação externa. Mais tarde, sob a carga do corpo, é que se realiza o deslocamento para cima. E' por isso que se insurge contra a denominação de coxa vara, que caracteriza o periodo final da afecção, e propõe o termo de **coxa anteverta**, porque é pela anteflexão cervical que se inícia o processo patológico. Do mesmo modo protesta contra a expressão de "periodo pré-descolamento da coxa vara", visto como a afecção começar sempre por um descolamento com desvio anterior cervical. Mas, o uso consagrou o nome de coxa vara, e é tarde para ser substituido.

Tendo em mente o mecanismo de produção da epifisiolise, torna-se facil empreender o tratamento.

Antes de mais nada a correção do membro deve ser feita, constituindo o primeiro tempo do tratamento, quer seja incruento ou cirúrgico. Consistirá essencialmente na redução do desvio cervical. Ela será tanto mais facil quanto mais recente fôr a afecção. O final da redução deverá ser controlado pelos raios X, afim de que haja uma perfeita readaptação da epifise sôbre o cólo femural, para que não fique nenhum resto da anteflexão cervical capaz de prejudicar o bom exito da terapêutica. Realmente, muitos dos casos tratados de coxa vara, e catalogados de "resultado satisfatório", são devidos a que, tendo reduzido o encurtamento do membro, não deram a devida atenção ao desvio anterior. Daí a persistência da rotação externa do membro inferior.

Feita a redução, o membro inferior será imobilizado em rotação interna extrema e abdução, por meio dum aparelho gessado que venha do tronco até o pé. O tempo de imobilização varía segundo os autores. Uns, principalmente os franceses, recomendam a imobilização de **um mês** no aparelho, e **dous** a **tres meses** no leito que serão aproveitados em massagem e movimentos passivos, para depois se ensaiar a marcha. Os outros, geralmente os norte-americanos, preconizam um periodo maior, de **seis meses** para cima, e são de principio que só deverá ser iniciada a marcha quando já estiver ossificada a cartilagem de conjugação.

Efetivamente, só se poderá garantir a cura, quando a radiografia revelar a soldadura da epifise á metafise, impossibilitando um desvio cervical ulterior, que a marcha e a carga do corpo seriam capazes de provocar. Quanto mais rapida fôr a ossificação da cartilagem dia-epifisária, menor será o tempo de imobilização.

Para se conseguir êste desideratum, foram recomendados certos meios terapêuticos da alçada da cirúrgia. São êles: a forage, o transplante ósseo, e o golpeamento do grande trocanter.

a) A forage consiste na perfuração cervico-epifisária. E' a tunelização, provocada por meio dum perfurador manual ou dum fio de Kirschner, através da face externa do grande trocanter. Emprega-se a anestesia local, que permite fazer uma pequena incisão da péle e das partes móles até á superficie óssea. Daí por diante é preferivel trabalhar-se sob o controle radiológico. A intervenção é rapida e simples. Os resultados são ótimos.

b) A forage póde ser simples ou seguida de transplante ósseo completo. No ultimo caso, uma vez realizado o tunel, introduz-se um enxerto ósseo que atravessa o grande trocanter e o cólo femural, perfura a cartilagem conjugal, e chega á epifise. Os resultados são os mesmos que os da forage simples, com o acrescimo do papel mecanico do enxerto que solidariza mais intimamente a cabeça femural ao cólo, evitando um posterior descolamento.

c) Após a redução do descolamento dia-epifisário, aplicam-se alguns golpes do malho de Cotton sôbre a superficie externa do grande trocanter, com o fito de engrenar os fragmentos descolados e apressar a sua soldadura.

Eis os meios de que se dispõe para efetuar o tratamento da epifisiolise incipiente. Quando, porém, se trata duma coxa vara adiantada, a redução e a contenção exigem uma outra ordem de considerações, que não pódem ser tratadas dentro dos limites desta publicação.

Resumindo, o diagnóstico precoce da epifisiolise póde ser feito com o auxilio da radiográfia de face e perfil da anca, ou por meio da estereoscopia. O tratamento instituido nesta fáse evolutiva conduz á resultados ótimos. Resulta daí a necessidade da divulgação dos sinais radiológicos capazes de assentar o diagnóstico. E' o que se procurou fazer aquí.

BIBLIOGRAFIA

Brogden (W. E.) — Review of the end results of fifty-seven cases of slipped upper femoral epiphysis. — Journal of Bone and Joint Surgery, 1935, 179.

Macausland (A. R.) — Separation or the capital femoral epiphysis. — Journ. of B. and J. Surg., 1935, 353.

Zaremba (J.) — Congenital Coxa vara. — J. of B. and J. S. 1935, 450.

Scott (W.) — Epiphysiolyses of the upper femur. — J. of Bone and J. Surg., 1936, 743.

Milch (H.) — Epiphysiolysis or epiphyseal coxa anteverta. — J. of Bone and J. Surg. 1937, 97.

Mayer (L.) — The importance of early diagnosis in the treatment of slipping femoral of slipping femoral epiphysis. — J. of Bone and J. Surgery, 1937, 1046.

Wilson (P. D.) — The treatment of slipping of the upper femoral epiphysis with minimal displacement. — J. of Bone and J. Surgery, 1938, 379.

Lindemann (K.) — A proposito do diagnóstico precoce da coxa vara dos adolescentes. — Zentr. f. Chir. 1934, 887, in Revue d'Ort. 1934, 558.

Trèves (A.) — Coxa vara da adolecencia seguida durante toda sua evolução. — in Rev. d'Ort. 1935, 180.

Leemans (M.) — Contribuicion à l'étude de la coxa vara essentielle. — Rev. d'Ort. 1936, 33.

Soeur (R.) — Considerações sobre a coxa vra da infancia: do tratamento á etiologia. — in Rev. d'Ort. 1936, 178.

Soeur (R.) — Considerações sobre a coxa vara da infancia: do tratamento á etiósseo. — in Rev. d'Ort. 1936, 179.

Lassere (CH.) — Coxa vara da adolecencia. — in Rev. d'Ort. 1936, 179.

Pouzet (F.) — Tratamento do descolamento agudo da coxa vara dos adolecentes. — in Rev. d'Ort. 1936, 722.

Mau (M.) — Diagnóstico precoce da epifisiolise da cabeça do femur da adolecencia. — Rev. d'Ort. 1937, 270.

Wilson (M.) — Tratamento da epifisiolise da extremidade superior do femur. — Rev. d'Ort. 1937, 270.

Petrignani. — Descolamento epifisário bilateral da extremidade superior do femur. — in Rev. d'Ort. 1937, 285.

Rocher (H. L.) — Guérin (R.), Pouyanne (L.) — Considerações obre o tratamento da epifisiolise femural superior. — in Rev. d'Ort. 1937, 286.

Dreyfus (J. R.) — Sobre alguns dados novos do tratamento operatório da coxa vara. — in Rev. d'Ort. 1938, 181.

Richter (W.) — Tratamento da coxa vara pela secção do grande trocanter. — in Rev. d'Ort. 1938, 182.

Roederer (M. C.) — A proposito de cinco observações de coxa vara de adolecentes e de adultos. — in R. d'Ort. 1933, 697.

Pouzet (P.) — As fórmas frustas da coxa vara dos adolecentes. — in Rev. d'Ort. 1933, 87.

Amostras em Porto Alegre:
SCHUETZ & COMP. — Rua Senhor dos Passos, 94.

Arsaminol

Arsenico pentavalente injectavel
contendo 0,05 de Arsenico por cc.

Tolerancia perfeita — Segurança em doses elevadas. Rigorosamente indolor pelas vias: sub-cutanea e intra-muscular.

SYPHILIS — LEISHMANIOSE — ESPIROCHETOSE — TRYPANOSOMIASE

Empolas de 3 e de 5 cc. (adultos). Empolas de $1^1/_2$ cc. (creanças)
Caixas com 6 empolas (adultos) e 10 empolas (infantil).

MEDICAÇÃO ARSENICO MERCURIAL

ENESOL

Salicylarsinato de Mercurio

SYPHILIS em todas as suas manifestações.

Caixas de 10 empolas de 2 cc.
Dóse média: 1 empola de 2 cc. por dia

INJECÇÃO INTRAMUSCULAR.

LABORATORIOS CLIN. COMAR & Cie - Paris
Seys, Pierre & Co. Ltda. -- Caixa Postal 489 -- Rio de Janeiro

Contribuição ao estudo dos tumores intracranianos e estados congêneres.

Ensaio anatomoclinico com 30 observações pessoais verificadas

Dr. Frederico H. Ritter
Ex-assistente efetivo de clinica médica da Fac. de Med. de Halle (Alemanha).
Ex-chefe de clinica da 3.ª cad. de clinica médica da Fac. de Med, de P. Alegre

TERCEIRO CAPÍTULO

ASPECTOS FUNCIONAIS

No capítulo anterior foram estudados alguns efeitos da pressão patológica, sôbre a *conformação* macroscópica do cérebro. Procurámos demonstrar que, em princípio estas deformações da massa cerebral obedecem a leis *mecânicas* e que elas correspondem a um estado de equilibrio entre as fôrças ativas de um lado, e a resistência das estruturas deformadas, do outro.

Como sempre, quando estão em jôgo fôrças e estruturas *biológicas*, o problema em sua totalidade é infinitamente complexo, de modo que a aplicação de conceitos físicos e matemáticos só permite uma primeira aproximação. Êste fator biológico, metamatemático, por assim dizer, passará para um primeiro plano, quando, a seguir, estudarmos os efeitos da pressão patológica não tanto sôbre a forma, mas sôbre a *função* do sistema nervoso.

E' de observação corrente que, a estados de deformação sensìvelmente idênticos, corresponde muitas vezes sintomatologia bem diversa e que estados de deformação brutal podem ser clìnicamente silenciosos. (v. fig. 14). Vice-versa, pequenos nódulos tumorais às vezes produzem um cortejo clínico dos mais ruidosos (v. fig. n.º 7).

Esta incongruência entre alteração morfológica e "functio laesa", para ser compreendida, exige a introdução de fatores novos, principalmente do fator tempo, e, intimamente ligados a êle, dos fatores propriamente biológicos: compensação, adaptação e resistência do tecido vivo.

Efeitos da pressão pura

São clássicas as experimentações de *Cushing* (em 1902), que já havia sido precedido neste campo por *Naunyn* e sua escola (em 1882 e 1887), referentes ao efeito da hipertensão do liquor sôbre a função cerebral. O efeito *primário* seria uma anemia cerebraldevida ao colapso primeiro das veias, depois dos capilares e por fim das artérias comprimidas pela pressão crescente do liquor, tendo esta compressão o efeito *secundário* de um aumento da tensão arterial geral, atribuído à irritação dos centros vaso-motores bulbares pela anemia. E' sobejamente conhecida a célebre interpretação teleológica de Cushing que, baseando-se nos seus gráficos, fala numa "luta entre a tensão arterial e a tensão intracraniana". Esta teoria *Cushing-Naunyn-v. Bergmann* não satisfez plenamente. Evidentemente ela só é aplicável às circunstâncias especiais da experimentação, quer dizer, a um aumento de pressão extraordinariamente agudo e intenso. Acresce que, em patologia humana, é excecional a existência de uma hipertensão arterial geral ao lado de uma hipertensão craniana pura. Constitue até regra em clínica, suspeitar do diagnóstico de tumor, quando se verifica um aumento apreciavel da tensão arterial. Trabalhos mais recentes de *Sauerbruch* (em 1910) e de *F. Hartmann* (em 1936) reconsideram o assunto e chegam a outras conclusões. *F. Hartmann* repetiu as experiências de *Cushing* em cães, nos quais a circulação cerebral se fazia independentemente da circulação geral por meio do método de *Starling*. Mantendo assim o volume circulatório cerebral perfeitamente *constante*, afastou a hipótese de anemia. Conseguiu desarte demonstrar que tanto as modificações da tensão ar-

terial geral, como todos os outros sintomas de hipertensão cerebral eram devidos *diretamente* à compressão da substância nervosa. Às mesmas conclusões chegára Sauerbruch, observando cérebros trepanados na câmara pneumática.

Êstes resultados de F. Hartmann e de Sauerbruch, provando o efeito *direto* da pressão sôbre a função cerebral, são muito mais satisfatórios do que os antigos, pois correspondem a um postulado lógico. Nem porisso os fenômenos observados por *Cushing* deixam de ter sua grande importância. E' forçosa a existência de um aumento compensador da tensão arterial para manter o volume circulatório necessário à nutrição e à função normal do cérebro, se bem que êste aumento da tensão arterial seja por via de regra puramente *local*, independente da tensão geral que obedece a reflexos de outra ordem.

Conforme já dissemos, os estudos citados em virtude das condições experimentais empregadas, só têm um valor restrito no terreno clínico. Por isto nos restringimos às grandes linhas. Só são comparáveis aos estados de hidrocefalia ou de entumecimentos *hiperagudos*. Infelizmente os dados experimentais sôbre as *compressões lentas, crônicas e moderadas*, como em geral se nos deparam em clínica, são reduzidíssimos. Acresce que as observações sôbre os estados de compressão mecânica dos nervos periféricos (e com êles dos pares cranianos III a XII) não são aplicáveis aos da substância central.

Portanto, como único caminho para estudar os efeitos da pressão sôbre a função das estruturas nervosas, só podemos recorrer *à própria patologia* do sistema nervoso central. Dois estados neste campo nos parecem particularmente ilustrativos: a *compressão medular* por tumores extramedulares e as compressões diretas do *quiasma* e do *nervo ótico*. Não é necessário acrescentar que o nervo ótico com a retina se comportam como parte integrante do sistema nervoso central e não como os nervos periféricos.

Das observações numerosíssimas, colhidas em casos de *compressão medular pura* por tumor extramedular, ressaltam com clareza os seguintes fatos: 1) A compressão direta, alcançando um determinado grau, inibe gradativamente a função medular; 2) esta inibição é amplamente reversível; 3) o grau de vulnerabilidade dos diversos sistemas(feixes) é diferente. Sem insistir no assunto, sobejamente conhecido, apenas citamos, para ilustrar a reversibilidade, o caso de *Foerster*, no qual a medula, extremamente achatada por processo extramedular já antigo, volta a funcionar e, para ilustrar a relativa resistência dos deixes sensitivos, o caso de *Nonne* (citado por *Antoni)*, em que, a-pesar da compressão importante, a sensibilidade estava perfeitamente conservada. Entre todos os sistemas, as fibras inibidoras do feixe piramidal são as mais sensíveis à compressão.

Ao nivel do *quiasma* e do *nervo optico*, observam-se os mesmos fatos. Citamos o nosso caso obs. XIX de tumor de hipófise, em que houve amaurose rápida, porém completamente reversível, evidentemente por um aumento brusco da compressão local. Cumpre acrescentar que quanto ao quiasma e ao nervo optico a vulnerabilidade eletiva das diversas fibras é apenas aparente, mas, de fato obedece exclusivamente, a fatores topográficos. São interessantes, também, as *hemianopsias* em quadrante ou completas, perfeitamente reversíveis após ablação de um tumor extra-cerebral (meningioma) e que só se explicam pela compressão da radiação ótica em seu trajeto temporal ou occipital. Esta, portanto, comporta-se perfeitamente como o nervo.

Não pode haver dúvida, portanto, quanto aos efeitos da compressão, sôbre estas duas estruturas: a medula e o sistema optico. E' óbvio que estes efeitos são devidos *diretamente* à compressão. Anemia crônica não poderia

deixar de produzir alterações histológicas caraterísticas e profundas dos tecidos, que seriam, em virtude de sua natureza, irreversíveis.

Mas, também, não procede invocar uma regeneração anatômica do tecido nervoso que — mesmo se existisse — fatalmente seria extremamente lenta, enquanto o restabelecimento, por exemplo, da visão, após desafôgo do nervo optico ou da radiação, é bem rápido; em nosso caso, obs. XIX, de tumor de hipófise êle foi de poucos dias.

Que a *resistência* do tecido nervoso aos efeitos da pressão é variável, não só de sistema em sistema, mas também de caso em caso, é de observação corrente. Já citámos o caso de *Nonne*, em que, num tumor extramedular, a-pesar-da deformação anatômica importantíssima, a função dos feixes sensitivos e, até certo ponto, também dos motores, persistia quase íntegra. Nos casos de compressão do nervo optico, a resistência do tecido, por vezes, é das mais impressionantes. E' provável que, além de fatores individuais, nestes casos, concorra o fator nutrição através da perturbação circulatória, à qual já nos referimos. Seguramente o fator tempo é de extrema importância.

Ultrapassando um certo grau e um certo espaço de tempo, a pressão acaba determinando uma solução de continuidade por necrose das fibras com tôdas as suas consequências (degeneração descendente de Waller etc.), de observação tão típica na atrofia do nervo optico post estase. A substância parda, possivelmente mais resistente do que a branca, nas mesmas circunstâncias, também entra em necrobiose. Mas, insistimos, isto são fases extremas e finais, de carater anatomo-patológico definitivo.

Efeitos da tumefação

Não será demais tecer algumas considerações em torno dos efeitos da tumefação cerebral sôbre a função. Interpretamos a tumefação coloidal do parênquima (células ganglionares e fibras). À primeira vista, parece justo admitir uma grande influência de tais alterações físico-químicas sôbre a atividade fisiológica do tecido nervoso. De fato, "edema" e "tumefação" constituem, por via de regra, fatores preferidos, para explicar o aparecimento de *sintomas acessórios* ("de falsa localização") nos tumores cerebrais.

No emtanto, ainda não nos parece provado que a tumefação *em si* seja prejudicial à função. Não nos referimos, naturalmente, aos seus efeitos (compressivos) *secundários*, que estão fora de dúvida.

O seguinte fato dá que pensar. Segundo os estudos histológicos de *Marchesani*, baseados, em grande número de casos e orientados por conhecedor tão eminente da neuro-histopatologia, como *Spatz* de Munich, o nervo optico, na papila de estase, apresenta tôdas as caraterísticas de uma tumefação legítima. Ora, a-pesar-de que a esta tumefação franca se acrescentem os efeitos compressivos de um verdadeiro estrangulamento ao nivel do canal optico, a função do nervo como se pode observar diàriamente, se mantém quasi íntegra durante um tempo, às vezes bem longo. Observámos um caso de tumor do vermis, em que durante um ano inteiro, sempre com a papila em estase franca, a visão, pràticamente, não baixou.

Se, portanto, a função do nervo optico, pelo que parece, não se ressente muito da tumefação, é bem possível que, com *outros* feixes ou estruturas, as cousas sejam dem diversas. Mas o esencial é que, uma vez ultrapassado um certo grau e uma certa duração, aparecem *alterações anatômicas*, estas, por sua vez, determinantes de perturbações funcionais de caráter *pronunciado* e *definitivo*. Lembramos o que ficou dito no capítulo referente á tumefação sôbre

o aparecimento de glia amebóide, de clasmatodendrose e sôbre a desintegração mielínica. E' bem possível que todos os chamados sintomas acessórios, atribuídos diretamente à tumefação ou ao "edema", sejam, apenas, consequências indiretas da mesma, quer através das pressões desenvolvidas quer através destas sequelas anatômicas.

Fenômenos de adaptação

Pelos trabalhos de *Rieger* e de *Reichardt* ficou demonstrado que a capacidade do crânio é mais ou menos 10% superior ao volume do cérebro (5% na criança e mais de 10% na idade avançada). Existe, portanto, um "espaço de reserva" que permite uma dilatação do cérebro extrafisiológica.

Uma vez esgotada a capacidade dêste espaço de reserva, ainda é possível ao cérebro ganhar mais espaço por meio da expressão dos plexos venosos raquianos. Por fim, nas crianças, em que o espaço de reserva é reduzido, o crânio pode adaptar-se ao volume aumentado do cérebro pela deiscência das suturas, fenômeno de observação corrente nos casos de hipertensão infantil.

Do outro lado, é bem provável existir ainda um mecanismo reflexo de caráter compensador, que regula o volume do sangue circulante na cavidade craniana e a produção do liquor, ambos no sentido de uma diminuição, com o resultado de uma economia de espaço.

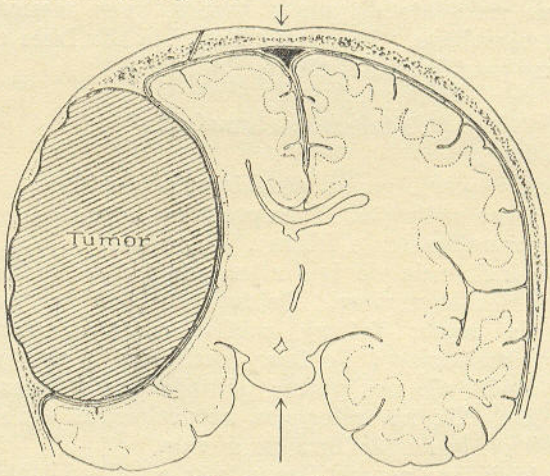

Figura n.º 13

Grande colestatoma da região parieto-temporal. deformando o hemisfério esquerdo sem dar origem a sintomas cerebrais evidentes. (Caso de Cushing).

Outro fenômeno importante é a *adaptação estrutural* do tecido nervoso deformado que resulta em diminuição da pressão por diminuição da resistência. Como exemplo frisante desta modalidade, temos a hidrocefalia residual, isto é, a deformação hidrocefálica definitiva, que persiste, mesmo depois de removida a sua causa, a hipertensão ventricular. Todos estes fenômenos podem contrabalançar, de uma maneira mais ou menos completa, os efeitos de processos expansivos intracranianos, mesmo importantes.

Nestas condições não é de admirar que muitos casos de hidrocefalia hipertensa ou de tumores benignos sem grande intensidade de crescimento, possam, depois de um período acidentado, entrar em acalmia com relativo bem-estar, infelizmente, em geral, depois de estabelecida a amaurose definitiva.

E' claro que, de um momento paar o outro, êste equilíbrio pode ser rompido; muitas vezes, por uma intercorrência banal, um resfriado, por ex., que peso sôbre um dos fatores essenciais. Já tivemos, em trabalho anterior, oportunidade de estender-nos sôbre a aparente acuidade, o aparente início ruidoso, às vezes observado em tumores cerebrais de crescimento sensìvelmente lento. Introduzimos, para estes casos o têrmo de "descompensação tumoral". O fenômeno é de grande importância clínica, pois, em muitos casos, será possível pela terapia adequada (drenagem ventricular, deshidratação, inibição da secreção do plexo) restabelecer a compensação com a grande vantagem de poder ser feita a intervenção sem precipitação, em bom estado geral do enfêrmo. Preferimos, hoje, substituir o têrmo "compensação" pelo de adaptação, para reservar aquele aos fenômenos nervosos *puramente funcionais,* que serão considerados a seguir.

Fenômenos de compensação

Sem esposar o ponto de vista de uma concepção totalitária ("Ganzheitsbetrachtung") extrema da função cerebral, é inegável que a coordenação, a colaboração das diversas estruturas e das diversas funções é muito mais importante do que a doutrina clássica supunha. "Localização", portanto, no cérebro é um conceito bastante relativo.

Vejamos um exemplo. A exclusão de um hemisfério cerebelar conduz, segundo *Foerster,* inicialmente a uma hemiplegia total, homolateral, flacida e acompanhada de areflexia. Pouco a pouco, os reflexos e a motilidade se restalebecem, até que, por fim, subsistem, apenas, os sintomas chamados clássicos cerebelares, que também êles são susceptíveis de se apagar cada vez mais. Tivemos oportunidade de observar estes fatos num caso de traumatismo operatório importantíssimo, com ablação parcial de um hemisfério cerebelar (obs. XV). O mesmo efeito de uma *hemiplegia inicial flácida* e total se obtém — sempre segundo *Faerster* que dispõe de uma experiência vastíssima no homem — quando se praticar a excisão de *qualquer* dos campos motores piramidais e extrapiramidais de um hemisfério, a saber, dos campos 4, 6 a *a,* (3, 1, 2) e (5a + b). Em todos estes casos, a função se restitue completa ou incompletamente num espaço de tempo variável. Na excisão dos campos 6 a e 22, onde os sintomas iniciais podem ser muito menos graves, a restituição faz-se muito ràpidamente.

Portanto, conclue *Foerster,* existe, quanto á motilidade, uma colaboração estreita de uma *série de centros,* distribuídos sôbre uma área cortical relativamente extensa, um verdadeiro "grupo de ação", em que entra, ainda, como fator importante, o cerebelo. Falhando bruscamente *um único* dos elementos integrantes do grupo evidenciar-se-á, de imediato, um colapso total, a impotência motora completa. Aos poucos, a colaboração se reorganiza entre os elementos restantes, podendo haver restituição integral da função.

Êstes fenômenos, observados em relação ao sistema motor, parecem decorrer de uma lei biológica básica, aliás, ponto de partida da doutrina totalitária: a tendência à recomposição e á regeneração morfológica e funcional do todo. Quanto a outras funções, como sensibilidade, coordenação e concatenação de movimentos, equilíbrio, distribuição do tonus, direção, etc., tudo indica que também possuem representação múltipla cerebral com colaboração estreita entre elementos de importancia diversa. Como lá, devemos esperar uma perturbação profunda por ocasião da supressão aguda já de um único dos colaboradores e a restituição, lenta, mais ou menos completa, da função pelos elementos restantes.

No caso dos processos expansivos, e entre êles visamos em primeira linha

os tumores, por via de regra a exclusão de um centro (empregamos a palavra "centro" com as restrições feitas) faz-se lenta e insidiosamente. A não ser que se trate de uma destruição direta por tumores invasores ou por hemorragias tumorais, estão em jôgo os efeitos da pressão, acima descritos, os quais, conforme vimos, se processam *lentamente*, quasi à guisa de uma "reizlose Ausschaltung" de *Trendelenburg*. Portanto, muitas vezes, a reorganização ou reconstituição se fará à medida que o centro comprometido enfraquecer, de modo que, em nenhum momento, a função ficará comprometida de um modo apreciável. Isto, é claro, dependerá da importancia especial do centro dentro do conjunto. Noutros casos, uma reorganisação já concluída, rompe-se sùbitamente pelo comprometimento agudo ou progressivo de um ou de todos os outros elementos do grupo. Vejamos um exemplo. *Von Stockert*, em publicação recente, relata o caso de um enfêrmo, que de um modo relativamente agudo, apresenta sintomas da série frontal, acompanhados de sinais de hipertensão. Verifica-se a existência de um tumor frontal esquerdo, volumoso e é feita a ablação radical com grande parte da massa frontal adjacente. Vencido o post-operatório, o paciente teve alta com melhora considerável dos sintomas "frontais", a-pesar-da ablação radical desta região. *Clovis Vincent* publicou observações semelhantes, tendo verificado que a ablação do lobo prefrontal direito é perfeitamente tolerada. O caso de *Brickner*, com ablação bilateral dos lobos prefrontais, apresenta uma sintomatologia das mais discretas. Temos, portanto, o direito de falar em sintomas frontais? Evidentemente que sim. No caso de v. Stockert o aparecimento da hipertensão — provàvelmente por entumecimento — prejudicou outros centros colaboradores, que mantinham a relativa integridade da função, levando ao colapso do grupo — e assim á respetiva manifestação clínica. Uma vez descomprimidos estes centros, a função, imediatamente se restabeleceu. *A-pesar-da ablação do lobo frontal, não havia sintomas frontais.* Clovis Vincent postula, para o aparecimento de sintomas frontais, o comprometimento de *ambos* os lobos. E' provável que a *hidrocefalia*, que repercute, conforme vimos, sôbre ambos os polos anteriores, satisfaça esta condição, ainda mais, porque ao mesmo tempo comprime o *cerebelo* que, — pelo menos em parte — pertence ao grupo funcional do lobo frontal.

Ao lado destas ligações intrahemisféricas ou homolaterais, são as interhemisféricas ou controlaterais que possuem grande importância. Entra em jôgo a *representação uni ou bilateral* de uma estrutura, de uma função.. As observações de *Foerster* no homem operado demonstraram a extraordinária importância da representação bilateral e das fibras homolaterais para a reconstituição de funções perdidas. Êste ponto tem um interêsse especial no caso das *compressões simétricas* (hidrocefalias, entumecimentos), onde sempre partes simétricas sofrem idêntico efeito. Nestes casos, portanto, a estrutura homolateral não poderá suprir a deficiência da controlateral. Não fôssem as outras modalidades, intrahemisféricas, nestes casos a sintomatologia deveria ser muito mais rica. Foi isto que nos levou a estudar especialmente a topografia cortical em relação à foice, pois esta nos dá as áreas comprimidas bilateralmente no hemientumecimento, tão frequente nos tumores do hemisfério. (v. figs. 11 e 12).

Deduz-se, destas considerações, que deve haver funções *especialmente vulneráveis:* as de representação cortical única e bilateral ou única e unilateral. Aquí entram, em primeira linha, a visão e a palavra (no conceito amplo, prático e gnóstico) mas, seguramente, ainda diversas outras funções, de preferência psicológicas.

QUARTO CAPÍTULO

CONSIDERAÇÕES CLINICAS

1. Atitude, Marcha, Equilíbrio

No trecho a seguir estudaremos *em conjunto* um grupo extraordinàriamente amplo de fenômenos e funções. Tal procedimento se justifica pela grande dificuldade em traçar linhas divisórias onde existem ligações às vezes estreitíssimas.

E' justamente neste campo que a neurologia, para o futuro, poderá colhêr os frutos das pesquisas experimentais modernas. Até agora, no entanto, em referência à *técnica* do exame clínico muito pouca cousa se modificou nesse sentido ou, digamos melhor, pouca cousa se revelou de utilidade real.

Assim, durante um período bem longo, interessados pela leitura da conhecida monografia de *Hoff* e *Schilder* sôbre os reflexos de *Magnus* no homem, empregávamos as manobras descritas por estes autores. O resultado foi pouco convincente. *Gallinek*, no material do mesmo serviço e mais ou menos na mesma época, também chegou a conclusões pouco animadoras quanto à utilidade prática das manobras propostas por *Hoff* e *Schilder*. Destas manteve-se em nosso exame de rotina uma única que nãi é outra cousa senão a antiga *prova dos braços estendidos*. Sôbre o valor prático dos *reflexos de postura* locais ou elementares de *Foix* e *Thévenard*, ou, digamos antes, sôbre o valor do processo indicado por *Delmas-Marselet* para pesquisá-lo temos pouca experiência própria, por não praticá-lo sistemàticamente. A pesquisa do reflexo, salvo nos estados extremos de inibição ou de exaltação, nos parece sujeita a erros difíceis de evitar.

Os preciosos trabalhos ainda de *Foix* e *Thévenard* e de *Alajouanine* e *Gopcevith* sôbre o tono de atitude e os reflexos de atitude e sôbre a hipotonia, estudos essencialmente clínicos, enriqueceram consideravelmente o arsenal diagnóstico da neurologia. Os méritos dêstes trabalhos no terreno clínico persistirão, *independentes* da nomenclatura e das interpretações fisiológicas nêles contidos, e que estão sujeitas a modificações sensíveis. O "phénomène de la poussée", a "position hanchée" e a "épreuve de l'accroupissement", se não pertencem ao nosso exame de rotina foram por nós muitas vezes pesquisados, com real vantagem, principalmente o primeiro. Por sua vez o exame minucioso do tono segundo *Alajouanine* é de grande utilidade, quando se pretende surpreender estados de hipotonia apenas esboçados.

Conforme já dissemos, estas poucas manobras e fenômenos novos, — si bem que úteis, — não foram de molde a modificar sensìvelmente as feições do exame clínico neurológico. E é mesmo de esperar que o progresso diagnóstico não venha através de "manobras" e "sinais" clínicos novos, mas através da análise sempre mais minuciosa do observado, e da *interpretação* mais justa à luz das noções fisiológicas modernas. Livros como a "Körperstellung" de *Magnus* (1924), a "Posição ereta" (1931) e as "Reações labirínticas e o equilíbrio" (1935), êstes últimos de *Rademaker*, si bem que baseando suas conclusões quasi exclusivamente sôbre experimentações no animal, mostraram a clínica o caminho a seguir. A distância a percorrer, porém, ainda é bem longa.

Não nos compete contribuir para a solução dêstes problemas clínicos, a

não ser muito modestamente, pela reprodução fiel do que nos foi dado observar em nossos casos.

a) *Inclinação e rotação da cabeça.*

Modificações da atitude da cabeça foram de observação relativamente frequente em nossos material. E' preciso distinguir entre retroflexão (opistótono), anteflexão, rotação e inclinação lateral.

Parece-nos importante verificar em todos os casos, si a posição tem caráter tônico ou não, quer dizer si é fácil ou difícil reduzir a cabeça à posição normal e si o paciente neste movimento acusa dôres. A *retroflexão* (opistótono) de caráter espástico (rigidez de nuca"), fenômeno clìnicamente idêntico ao que se encontra na meningite, não é raro nos estados de hipertensão craniana pronunciada; principalmente nas crises agudas (Obs. I, VI, IX, XII). Vencida a crise, ou baixando a pressão, via de regra a contractura da musculatura nucal cede. Esta atitude em opistótono espástico é também caraterística das chamadas crises tônicas, "cerebellar fits", sôbre as quais ainda voltaremos. Nestes mesmos casos de contractura espástica algumas vezes observámos uma *componente rotatória* (Obs. VI), também quase irredutível. Foi particularmente interessante o casi da obs. X, em que houve, durante um período relativamente longo, fixação contractural e dolorosa da cabeça em sentido rotatório, que conduzira ao diagnóstico de artrite cervical. Si bem que esta contractura depois de algum tempo cedesse, o paciente continuou mantendo a cabeça em leve rotação, atitude que só desapareceu meses depois da intervenção.

O clássico "tilted head", a *inclinação lateral* da cabeça, com ou sem discreta rotação, não tem êste caráter espasmódico. E' portanto possível, com relativa facilidade, corrigir esta atitude quer ativamente, pelo esfôrço do próprio paciente, quer passivamente pela ação do médico. (Obs. II, III, IV, VII, VIII, IX, XI).

Casos de *anteflexão,* na série representada neste trabalho existe um só (Obs. V), êste de caráter francamente contractural, como é próprio desta atitude. No caso XXII, de um tumor da região quadrigemelar, o pai do paciente declarou espontâneamente, por ocasião do interrogatório, que durante algum tempo a cabeça se manteve numa atitude de anteflexão forçada.

Não podemos entrar em considerações sôbre o mecanismo destas diversas atitudes da cabeça. Apenas vamos fixar alguns pontos que são de importancia. A retroflexão e a anteflexão forçadas, contracturais, evidentemente formam um grupo à parte, assim como possìvelmente também a contractura em rotação. Não nos cabe discutir si se trata de posições antalgicas que obedecem ao mecanismo tônico irritativo das defesas musculares, ou si devemos, com *Stenvers,* invocar outras interpretações. Quanto ao "tilted head", a inclinação lateral da cabeça, encontrámo-la nos três tumores cerebelares da infância (obs. VII, VIII, IX), e também — de modo extraordinàriamente típico (anamnese e exame objetivo) — no caso infantil *sem* tumor e com hidrocefalia hipertensa pura por obstrução do aqueduto (Obs. III). Tivemos ocasião de observá-lo em mais três casos de hidrocefalia hipertensa pura do adulto (Obs. II, IV, XI). Parece-nos muito importante que as mesmas atitudes patológicas da cabeça, encontradas nos casos cerebrais, tambem já foram observadas em casos de tumores da *medula cervical.* Uma paciente de *Elsberg* e *Strauss* (cit. por *Antoni*) apresentou uma atitude absolutamente típica de "tilted head": inclinação sôbre o lado da lesão e discreta rotação para o lado ileso.

Como elemento de localização pura o valor dêstes fenômenos portanto é duvidoso ou pelo menos relativo. Não é permitido diagnosticar a existência

de tumor do vermis cerebelar numa criança com sinais de hipertensão craniana pelo simples fato de, à anamnese e ao exame neurológico, verificar-se inclinação característica da cabeça; nossa observação III, é significativa a êste respeito. Mas nem por isso êste sintoma, passando para o campo dos chamados sinais acessórios ou de falsa localização, perde o seu interêsse.

Ao nosso ver, — é o que estamos observando — antes de tudo é necessário estudar a atitude da cabeça em sua relação íntima com a atitude do tronco e com o tono da musculatura da espádua. Encontramos no trabalho de *Alajouanine* e *Gopcevitch* a observação, muito interessante e ao mesmo tempo plausível, de que, em casos de hipotonia com abaixamento da espádua, a cabeça pode apresentar-se levemente inclinada sôbre o lado normal, "isto nos parecendo — dizem êles, — uma atitude de compensação à atitude da espádua". Êste fato é evidentemente de grande importância nos casos, de preferência cerebelares, em que existe hipotonia acentuada da extremidade superior. Nestes casos, haveria — si admitirmos, como é clássico, que a inclinação da cabeça é para o lado da lesão cerebelar, — discordância entre as duas tendências à inclinação, a de origem central, e a outra que se poderia denominar de origem periférica. No caso VIII (tumor do vermis) verificamos abaixamento da espádua direita com inclinação para o mesmo lado, portanto, concordante. A hipotonia era mais nítida à esquerda. No caso X (hidrocefalia hipertensa pura) que apresentava apenas discreta rotação sem inclinação da cabeça, havia abaixamento nítido da espádua direita (aliás com ausência dos movimentos pendulares do braço direito na marcha).

Na observação IV (hidrocefalia hipertensa), em que havia tendência das mais nítidas à inclinação do tronco para a direita, aliás acompanhada de um desvio tônico das pernas e dos braços para êste mesmo lado, a inclinação da cabeça foi para o lado *esquerdo*, acompanhando portanto a queda do braço e a hipotonia, que eram nítidas à esquerda, e em discordância com a inclinação do tronco.

Com esta última observação já entramos na discussão das relações entre a atitude da cabeça e mais alguns outros sintomas de natureza semelhante, evidenciando-se assim sempre mais e mais a impossibilidade de considerar fenômenos desta ordem isoladamente, fora do conjunto natural.

b) *Prova dos braços estendidos.*

Procedemos à prova dos braços estendidos convidando o paciente a estender os braços em posição horizontal, primeiro com a palma da mão para cima em seguida para baixo e, por fim, com a mão no plano vertical. Os olhos são mantidos fechados durante a prova. E' importante que o paciente mantenha a cabeça em posição rigorosamente sagital para evitar a intercorrência dos reflexos de *Magnus* ("reflexos da cabeça sôbre as extremidades"). Na prova assim executada podem-se observar diversos fenômenos, entre os quais nos interessam os seguintes:

1. *queda* lenta de um (ou dos dois braços); 2. *desvio*, isto é deslocamento lento para um lado ("lateralização") observado num só ou em ambos os braços, sendo, neste último caso, via de regra, conjugado; 3. *tendência à pronação;* 4. *tendência à flexão* do ante-braço sôbre o braço. Os diversos movimentos podem se combinar, havendo neste caso, p. ex., queda do braço com pronação e flexão, ou lateralização para a direita com pronação e queda.

Conforme já dissemos mais acima, a prova dos braços estendidos nesta forma simples nos pareceu mais útil do que combinada com a rotação passiva do crânio, como no exame proposto por *Hoff* e *Schilder*. Também não nos

temos interessado — sempre para não complicá-la demasiadamente — com os movimentos espontâneos de elevação e de convergência. Para o futuro pretendemos porém introduzir uma modificação, que nos parece bastante interessante e útil. Trata-se da repetição da prova de olhos abertos. E' provável que o critério, si o indivíduo tem conciência das mudanças de atitude que se procedem ou não, permita análise mais profunda.

Não convém entrar em considerações sôbre o que nos foi dado observar em relação a esta prova, senão em conjunto com os outros fenômenos dêste grupo.

c) *Marcha e equilíbrio:*

Via de regra, procedemos ao exame do equilíbrio exclusivamente em posição de *Romberg*, simples ou dificultada, tendo porém o cuidado de interrogar o paciente sôbre as sensações subjetivas que possa experimentar. Estas, nos casos positivos, têm nìtidamente o caráter de *tração*. Daí a pouca simpatia que temos pelo têrmo de lateropulsão que evidentemente não traduz aquilo que o indivíduo de fato sente. Pacientes há que, habituados a esta sensação de tração, *compensam-na* conscientemente, resultando daí que, objetivamente, a perturbação do equilíbrio pode passar despercebida. O mesmo fenômeno póde ser verificado às vezes, por ocasião da marcha. Daí a vantagem, conforme já dissemos, de interrogar o paciente sôbre o que sente. E' ainda importante atentar nos movimentos pendulares automáticos dos braços durante a marcha que, muitas vezes, se encontram diminuídos do lado que corresponde ao sentido da queda ou do desvio (obs. X), enquanto que o braço contralateral pode apresentar-se em abdução mais ou menos pronunciada.

d) *Inclinação do tronco e do corpo in toto, rotação do tronco, abaixamento da espádua.*

Não temos experiência própria com respeito ao método de *Barré* do "fil à plomb", de modo que inclinações pouco acentuadas do tronco e do corpo in toto podem ter passado despercebidas. Seria interessante examinar, si tais inclinações laterais ou no plano sagital, se acompanham da sensação característica de tração ou não. Num caso típico (obs. IV) de inclinação — aliás bem acentuada — do tronco em posição sentada, não nos foi possível chegar a conclusões seguras neste sentido, enquanto que o mesmo paciente em posição ereta acusava tendência de queda para o lado direito, com sensação subjetiva das mais nítidas. Possìvelmente as diferenças de grau sejam decisivas, sendo a sensação de tração secundária a uma inclinação que ultrapassa determinado ângulo. Quanto às *rotações do tronco,* temos delas pouca experiência própria, por serem também de verificação mais difícil quando pouco pronunciadas, ainda mais quando coexiste rotação do crânio. Será necessário utilizar dispositivo análogo ao "fil à plomb" de Barré para tornar estes fenômenos mais evidentes.

Por sua vez o abaixamento de uma espádua é de verificação fácil, encontrando-se mencionado em diversas das nossas observações (p. ex. obs. X e VII). Já nos referimos à êsse fenômeno no trecho referente às inclinações da cabeça.

e) *Manobra de Barré:*

Cabe a *Barré* o grande mérito de ter indicado uma manobra de execução simples e de grande utilidade para o diagnóstico. Procedemos da seguinte forma: colocamos o paciente em decúbito ventral e as duas pernas em semiflexão (ou um pouco mais) sôbre a coxa. Depois de uma certa latência verifica-se, no caso de positividade, uma *queda* (movimento de extensão) lenta de

uma das pernas, ou de ambas. E' importante observar bem si a queda é lenta, de caráter tônico, ou si se processa entrecortada ("saccadée"). Além disto parece-nos importante, verificar si o paciente experimenta alguma sensação de pêso ou de fadiga numa das pernas durante a prova. Assim no caso da observação VI houve sensação de fadiga, porém sem queda, à esquerda, onde o sinal de Babinski era positivo enquanto que à direita a queda da perna se esboçava típica, lenta, perfeitamente inconciente.

f) *Vista de conjunto.*

E' evidente que em todo êsse conjunto de fenômenos entram em jôgo *diversas* funções. Uma delas é a *função de orientação do corpo no espaço,* que se nos apresent bastante mais clara desde o aparecimento dos trabalhos interessantes de *Foerster.* Êsse autor praticou em grande número de casos (epilepsia, tumores, ferimentos de guerra) a excisão e a excitação dos principais campos corticais motores dos hemisférios e observou cuidadosamente os efeitos decorrentes destas intervenções.

Foerster deduz que, em primeira linha, o campo frontal 6 a β tem um efeito pronunciado sôbre a orientação dos olhos, da cabeça, do tronco e das extremidades. Havendo cooperação perfeita dos dois campos simétricos 6 a β direito e esquerdo, o corpo se orienta no plano sagital. Si prevalecer a influência de um dos dois campos, devido á excisão ou destruição do outro, a orientação se faz para o lado da lesão, isto quer dizer que bulbos, cabeça, tronco, membros superiores e membros inferiores desviam ou acusam rotação em sentido homolateral com respeito à lesão. No caso de irritação de um dos campos dá-se o inverso.

Além do campo 6 a β participam desta influência sôbre a orientação diversos outros campos corticais ("extrapiramidais" de *Foerster*); em primeiro lugar trata-se do campo temporal 22. Foerster admite que, além do fato da representação cortical dessa função ser *múltipla,* ainda existe a probabilidade da influência *bilateral* do campo respetivo de cada hemisfério. Êste fato explicaria as atipias e dissociações verificadas com respeito ao quadro clínico das lesões frontais e ao mesmo a relativa rapidez e facilidade com que tais perturbações podem desaparecer, em virtude de uma compensação funcional.

Nos nossos casos das observações XXV (tumor fronto-parietal) e XXIX (tumor temporal) parece-nos perfeitamente lícito invocar êsse mecanismo nervoso para explicar o desvio segmentar dos braços observado, e que foi em conformidade com a regra dirigido para o lado da lesão. No caso de tumor temporal da observação XXVIII não verificámos desvio; em vez dêste existia queda pura do braço homolateral, sem pronação.

O mesmo mecanismo, porém de origem irritativa, é de observação corrente em certos casos de epilepsia. O ataque se inicia tipicamente por um desvio dos bulbos com rotação do crânio e do tronco no mesmo sentido, terminando pela queda. Faz pouco tempo observámos um caso de paralisia geral incipiente e um caso de epilepsia provavelmente genuína com êsse tipo de ataque.

Mas os mesmos fenômenos de perturbação da orientação do corpo no espaço podem ser observados, como há muito é conhecido, na presença de lesões ou focos de irritação num nivel cerebral *mais baixo.* Assim em nosso caso da observação IX (tumor que comprimia fortemente o hemisfério cerebelar esquerdo e o bulbo) observámos, durante e depois da intervenção, um desvio conjugado do olhar em direção ao lado oposto à lesão, e acompanhado de rotação extrema da cabeça no mesmo sentido. Infelizmente, em vista do estado do paciente, não foi possível completar o exame. Tais tendências ao desvio

si bem que em grau muito menos pronunciado, foram também observadas, — se bem que em grau muito menos pronunciado, — durante o post-operatório dos casos relativos às observações VII e VIII, ambos tumores do vermis cerebelar. Evidentemente trata-se de lesão do sistema vestibular, quer do próprio nervo, quer dos núcleos ou do fascículo longitudinal. A alteração dêste último também explicaria as atitudes patológicas da cabeça observadas nos casos de tumor da medula cervical e que mais acima foram citados.

Os fenômenos descritos, quer sejam êles de origem cortical, quer de origem vestibular, apresentam evidentemente caráter *ativo*, tônico. A êles pretendemos opor aquelas outras modificações da atitude que se distinguem pelos seu caráter *passivo*. Referímo-nos aos fenômenos da queda do braço com pronação e ao sinal de *Barré*. Nestes casos evidentemente o membro *cede* passivamente, ou porque não pode ser mantido na posição inicial devido à impotência funcional, ou porque se abandona à posição *mais cômoda*, ou, afinal, porque o *arco reflexo*, regulador da atitude, está comprometido.

O primeiro fator é conhecido de há muito. E' clássica a queda do braço com tendência à pronação nas hemiparesias latentes. De fato sempre que se verificar êste fenômeno convém pensar numa paresia latente, e excluir cuidadosamente esta hipótese antes de quaisquer outras considerações diagnósticas. Nos casos XXV (tumor fronto-parietal), XXIX e XXVIII (tumores temporais) o sinal foi de grande valor para o diagnóstico de sede. Convém frisar que no caso XXVIII apenas foi verificado um movimento de pronação pura sem queda correspondente, dissociação esta que não é raro observar. A sensação subjetiva de pêso, de fadiga no braço comprometido parece ser característica desta forma, si bem que não seja de observação constante. No caso IV, existia sensação nítida e constante de fadiga manifestada no mesmo lado em que havia sinal de *Babinski* positivo, sem que no entanto se esboçasse o mínimo movimento de queda ou pronação do braço.

O mesmo que dissemos em referência à êste fenômeno pode se afirmar no tocante ao *sinal de Barré*. Segundo o autor, esta manobra seria essencialmente um sintoma de deficit piramidal. De fato, a nossa experiência clínica nos permite afirmar que se trata de um sinal de paresia latente no membro inferior extraordinàriamente fiel e precoce. No entanto num de nossos casos (obs. VI) de tumor cerebelar direito, o sinal de *Barré* foi *homolateral* com respeito à lesão enquanto que o sinal de *Babinski* era cruzado, contralateral.

Assim em numerosos casos (obs. II, IV, IX, X, XIII) a manobra da perna acompanhou a hipotonia (obs. IX e IV) a passividade aumentada, a disdiadococinese (obs. XIII) e a abolição dos movimentos pendulares do braço (obs. X). Em dois dêstes casos (obs. IX e XII), em que existia comprometimento dum hemisfério cerebelar por tumor, o sinal de *Barré* foi homolateral com respeito à lesão.

Essas observações portanto depõem claramente no sentido de que a manobra de *Barré* não é exclusivamente um sintoma de deficit piramidal. O mesmo é lícito dizer em relação à queda do braço estendido. Êste sinal foi observado positivo, no material apresentado, 8 vezes, sem indício de hemiparesia (obs. IX, XIII, II, IV, VIII, I, XVIII) e, nestas condições, também sempre acompanhado de sinais unilaterais, ou de hipotonia (IX e IV), ou de disdiadococinese (XIII) ou de desvio da marcha em sentido homolateral (II, VIII, XVIII, VIII). Em dois dêstes casos (obs. II e IV) observamos ao mesmo tempo positividade do sinal de *Barré* e da queda do braço. Para explicar estes fatos cumpre invocar os dois outros fatores que acima mencionámos: a

tendência à posição mais cômoda e o comprometimento do arco reflexo regulador da atitude.

O conceito da "*tendência à posição mais cômoda*" (Tendenz zum ausgezeichneten Verhalten") foi introduzida por *Goldstein*. Êste autor chamou a atenção para o fato de que há atitudes naturais, que se distinguem das outras pela sua comodidade, p. ex. a atitude característica da mão no repouso, a atitude dos braços na posição ereta etc. Existe, segundo *Goldstein*, em tôdas as atitudes que porventura, se imprimam aos membros, uma tendência a voltar à posição especial a mais cômoda entre tôdas. Em determinadas afecções, de preferência do cerebelo, haveria tendência mais pronunciada à estas atitudes de predileção. E' evidente que a *tendência à pronação* se enquadra bem neste grupo, pois a atitude em posição intermediária entre pro e supinação é a mais cômoda para o antebraço. Ainda devemos incluir aquí a *abdução dos dedos*, principalmente do mínimo, que, algumas vezes, foi por nós observada na prova dos braços estendidos e que, quando é unilateral, tem significação patológica. Um único dos casos da série em aprêço (obs. XXIX) apresentou êste fenômeno, conjuntamente com uma queda e pronação do braço, neste caso porém, havia uma hemiparesia latente que dificultava a interpretação. — Êste conceito de *Goldstein* envolve evidentemente um *fator psíquico*, a atenção, por meio da qual normalmente compensamos a tendência às posições cômodas. Mas, nos casos de atenção deficiente, os fenômenos a priori serão bilaterais e simétricos.

Além dêste mecanismo de *Goldstein* deve forçosamente existir outro, muito mais importante, representado pela lesão do *próprio arco reflexo* regulador da atitude. E' claro que a lesão pode em princípio assestar-se nos diversos trechos essenciais do arco reflexo. Não podemos entrar no assunto por ser demasiadamente complexo. Basta dizer que a questão da hipotonia está intimamente ligada a êste problema. Em alguns casos desta ordem é possível pôr em evidência a perturbação do arco reflexo pela seguinte manobra: apoiando-se os dois membros e retirando-se em seguida subitamente o apôio, o membro comprometido realiza uma queda brusca, relativamente importante, até que se evidencia o movimento de reação tendente a restabelecer a atitude. Êste fenômeno pode ser observado tanto no braço, na prova dos braços estendidos, como na perna, na manobra de *Barré* — E' bem possível que o interrogatório cuidadoso do paciente sôbre as sensações subjetivas que acompanham ou não a queda, permita distinguir êste "Barré hipotônico" ou esta "queda do braço hipotônica" do fenômeno idêntico de natureza parética.

Ainda nos resta dizer algo sôbre as *perturbações do equilíbrio e da marcha*. *Foerster*, nas suas operações, verificou que a excisão dos centros corticais "extrapiramidais" não determina tão sòmente os fenômenos já descritos (desvio conjugado do olhar, rotação da cabeça e do tronco, desvio segmentar das extremidades superiores e inferiores), mas também conduz a uma tendência à queda e mdireção ao lado contralateral, com respeito à lesão, e em direção para trás; independente da existência de uma paresia. Feita a excisão *dos dois campos simétricos* a tendência à queda manifesta-se exclusivamente no sentido para trás. Isto se refere novamente em primeira linha ao campo frontal 6 a e ao campo temporal 22. Portanto, nestes casos, verifica-se uma discordancia entre o sentido do desvio segmentar e o sentido da queda. E' possível que esta tendência à queda, esta latero-retropulsão, tenha a sua influência sôbre a marcha. Convém notar porém que nos mesmos casos existe uma orientação do corpo em sentido contrário, para o lado da lesão, que, em virtude da rotação do tronco, deveria influenciar a direção da marcha em grau

muito maior. *Foerster* não invoca nem um nem outro fator, mas chama a atenção para um tipo de desvio lateral da marcha interessante e que seria característico dêstes casos. Suponhamos, para compreender bem êste mecanismo, que, num caso de lesão frontal direita, num dado momento da marcha a perna direita seja a carregadora e a esquerda a oscilante. Esta última, obedecendo às tendências patológicas, desvia em direção à linha média e encontra-se no momento em que pisa o solo exatamente diante da direita. Esta por sua vez para manter a base de sustentação, terá de desviar para a direita, e assim a marcha — desde que o paciente mantenha os olhos fechados — desloca-se lentamente para a direita, em direção ao lado da lesão. E' provável que a "marcha frontal" de *Brun*, de Zurich, reconheça o mesmo mecanismo. Entramos nestes pormenores devido ao fato de termos observado êste mesmo tipo de marcha, — aliás desconhecendo naquela época o trabalho de *Foerster* — num caso de hidrocefalia hipertensa simétrica pura (Obs. XI), sem tumor. — Em dois dos casos de tumor do hemisfério desta série (obs. XXV e XXIX), que acusavam desvio franco da marcha, sem esta particularidade, a direção foi num dêles (tumor fronto-parietal) em sentido contralateral, discordante portanto com o desvio sementar, enquanto que no outro o desvio foi em sentido homolateral, concordante com o desvio de um dos braços.

Ao lado, porém, dêstes fatores que seguramente têm a sua grande influência sôbre a marcha e o equilíbrio, existe, fator de primeira ordem, o comprometimento do *arco reflexo,* regulador da atitude, que mais acima já invocámos. São extremamente interessantes as observações de *Rademaker* sôbre a marcha cerebelar e o equilíbrio do doente cerebelar. Êste autor pôde demonstrar que em casos de lesão cerebelar no homem as reações que tendem a conservar o equilíbrio *podem conservar-se perfeitamente íntegras,* ao contrário do que classicamente se supunha. Na prova da báscula, *Rademaker,* examinando doentes cerebelares, verificou que se comportam como pessoas normais. *Rademaker,* baseando-se em suas observações no animal, empreende interpretar as perturbações do equilíbrio e da marcha após ablação do cerebelo, essencialmente pela perturbação do aparelho reflexo ("periférico" em relação ao cerebelo). A faculdade de manter e de estabelecer o equilíbrio não estaria perdida, mas sim a possibilidade de *realizá-lo* devido a intercorrência de reações excessivas ou deficientes ao nivel dos membros (reações de apôio exageradas, reação do imã etc.).

Na marcha titubeante ou ebriosa que se observa tipicamente nos casos de hipertensão intracraniana pronunciada, de preferência na dilatação ventricular simétrica, é provável que todos os fatores citados estejam em jôgo. Já falámos no caso da obs. XI que tinha uma marcha "frontal" segundo *Foerster.* O caso da obs. IV (hidrocefalia ventricular pura por oclusão do aqueduto), portador de uma sintomatologia copiosa sob o aspecto dêste capítulo, acusava uma latero-retropulsão das mais nítidas. E' fácil conceber que a compressão simétrica cortical, característica, conforme ficou exposto na parte anatomo-fisiológica dêste trabalho, tanto na hidrocefalia ventricular como no entumecimento difuso do cérebro, compromete de uma maneira uniforme todos os campos extrapiramidais e conduz à retropulsão pura, como *Foerster* a observou após excisão bilateral. De fato, a retropulsão é muito frequente nas hidrocefalias hipertensas como já tivemos muitas vezes oportunidade de verificar. Nos casos desta série foi mais frequente a latero-retropulsão. Temos a impressão de que a direção para a direita é a preferida. Nestes casos de hipertensão craniana acentuada, mormente quando por entumecência cerebral (tumores do hemisfério), seguramente o *fator psíquico* não deixa de ter a sua

influência. Não esqueçamos que a marcha em atitude ereta é uma função *adquirida* na infância e que só durante um tirocínio mais ou menos longo sofre uma automatização. Em nosso caso da obs. XIV verificamos um comprometimento pronunciado da estática e da marcha, evidentemente de origem psíquica preponderante, que cedeu já antes da intervenção (tumor do ângulo).

Paresias e Paralisias, Reflexos, Sinais piramidais

Não nos interessam neste trabalho os estados de hemiparesia ou de hemiparalisia decorrentes de comprometimento *direto* da via piramidal por tumor, como, p. ex., se deu em nosso caso XXVII (tumor extenso, fronto-parietal, do hemisfério direito), em que o tumor destruiu diretamente grande parte do feixe piramidal determinando hemiplegia contralateral. Os casos XXV e XXVI, também de tumores do hemisfério, são quase idênticos.

Ao contrário do que se observa nestes casos de tumores de hemisfério *altos*, em geral glioblastomas multiformes, e que mostram tendência ao crescimento em sentido longitudinal, desde o lobo frontal até ao lobo occipital, atravessando a zona sub-rolândica, os tumores *baixos*, temporais (obs. XXVIII, XXIX, XXX), distinguem-se por sintomatologia muitíssimo mais discreta. Aquí já se trata de um comprometimento *indireto*, à distância, devido puramente à compressão do feixe piramidal homolateral.

No caso XXVIII a sintomatologia foi discretíssima; apenas encontramos os reflexos patelar e aquiliano um pouco mais vivos, tendência da mão à pronação (sem queda), e manobra de *Barré* positiva. No caso XXIX, apenas num único exame verificamos esbôço do sinal de *Babinski*, além de assimetria dos reflexos. Também no caso XXX a hemiparecia foi discreta e de aparecimento tardio, si bem que o tumor ocupasse o lobo temporal direito em sua totalidade. Estes efeitos de pressão, indiretos por sua natureza, evidentemente não se comparam com os efeitos da interrupção direta, por destruição e invasão. Acresce que os tumores intracerebrais da região hemisférica alta, em muitos casos, são malignos (glioblastoma multiforme) e de evolução rápida. Os mecanismos de compensação funcional, portanto, não têm tempo de entrar em ação. *Flügel* de Leipzig ao estudar sob êste aspecto 105 casos de tumor (todos com verificação anatômica), averiguou que paresias e paralisias, quando se apresentavam *nítidas*, eram sempre contralaterais em relação à lesão, reconhecendo portanto como causa o comprometimento direto.

O mesmo *Flügel* verificou em seu material que, pelo contrário, as paresias puramente "neurológicas", isto é, as que se evidenciavam apenas através de modificações do tono e do reflexo, eram, não raro, exclusivamente homolaterais com respeito à lesão. Tais sindromes discretas portanto podem ser *contralaterais*, como em nossos casos de tumor temporal, *homolaterais* ou *bilaterais*. O aparecimento de sinais homolaterais seria preponderante nos tumores ocipitais. *Flügel deixa*, no entretanto, de interpretar êste lato.

Ao nosso ver, o problema destas "paresias neurológicas", como as denominamos, caracterizadas ùnicamente por modificações dos reflexos e do tono, envolve certas dificuldades diagnósticas. Não é raro, pelo que verificamos, haver, em presença de uma assimetria de reflexos, dúvidas se devem ser considerados os reflexos de um dos lados *mais vivos*, ou, pelo contrário, os do outro lado *diminuídos*. Em nosso caso VI (tumor do hemisfério cerebelar com hipertensão pronunciadíssima) os reflexos apresentavam-se mais vivos à direita; porém, como o reflexo aquiliano à esquerda estivesse quase abolido, era

mais lógico admitir uma *diminuição* dos reflexos à esquerda. Ainda voltaremos ao assunto.

A questão do tono também pode oferecer dificuldades. Assim em nosso caso IX nos encontrávamos em face de paresia franca do braço esquerdo, devida exclusivamente a uma hipotonia pronunciada; o sinal de *Babinski* era cruzado com respeito à paresia. Já que o sinal da queda do braço com pronação e o sinal de *Barré* são positivos nestas paresias hipotônicas, conforme vimos no capítulo anterior, pode haver erros diagnósticos. O sinal de *Babinski* e os seus congêneres, decisivos em caso de dúvida, infelizmente são de aparecimento relativamente tardio.

E' evidente pelo que ficou exposto, que o problema dos *reflexos* na hipertensão crâniana é de grande importância. Por tudo que vemos, êste problema está longe de ter encontrado uma solução aceitável. Já não existe, por exemplo, unanimidade sôbre se o desaparecimento dos reflexos, nos casos de hipertensão crâniana, é sintoma precoce ou tardio. *Cushing* tende a admitir que, — pelo menos nos tumores cerebelares da infância que se acompanham via de regra de importante hipertensão — os reflexos desaparecem num primeiro período, para, nos estados avançados, reaparecerem, vivos às vezes, acompanhando-se então algumas vezes do sinal de *Babinski*. Outros autores consideram pelo contrário a abolição dos reflexos como característica dos estados *finais*. Baseados nas observações desta série, nos inclinamos para o lado de *Cushing*. O caso III foi interessante neste sentido. Tratou-se de um menino de 5 anos de idade com obstrução do aqueduto, provàvelmente de natureza inflamatória, e com hidrocefalia hipertensa pronunciadíssima. Êste paciente que apresentava uma sindrome de astasia-abasia, de disartria pronunciada, e de reação de apôio positiva, por consequência um quadro grave, tinha os reflexos patelares *vivos*.

O paciente XII, igualmente acometido de hipertensão crâniana intensa, apresentava os reflexos tendinosos das extremidades inferiores fracos, porém *presentes*, enquanto que os reflexos, no caso análogo IX (tumor cerebelar) eram *vivos* com tendência ao clono.

A abolição dos reflexos é muito mais comum nos casos de hipertensão *atenuada* e crônica. Assim no caso VII (tumor do vermis), que esteve sob observação em período longo, durante o qual a hipertensão apenas se esboçava, os reflexos sempre se apresentaram fracos. No caso VIII (tumor cístico do vermis) igualmente havia abolição dos reflexos aquilianos em pleno período de acalmia. Portanto é lícito duvidar si de fato, conforme afirma a teoria clássica, a hipertensão constitue o fator decisivo no tocante à abolição dos reflexos.

A base desta doutrina foi lançada por *Raymond, Hoche* e outros que encontraram um estado de degeneração especial das raízes posteriores atribuída aos efeitos da hipertensão. Estas lesões das raízes posteriores são incontestáveis e é igualmente incontestável o fato, relatado por *Souques*, de que na meningite aguda hipertensa a abolição dos reflexos pode persistir e tornar-se às vezes definitiva. E' provável, pois, que também nestes casos de meningite hipertensa esteja em jôgo uma alteração das raízes posteriores de caráter *irreversível*. Mas si é inegável que êste mecanismo patogênico existe, é igualmente inegável que esta interpretação não é aplicável a grande número de casos clínicos. E' que não são raros os casos onde se encontra uma *assimetria*, uma diferença sensível entre a intensidade dos reflexos esquerdos e direitos. Na série que apresentamos foi verificado no caso VIII (tumor do vermis; infantil) um reflexo aquiliano fraco, porém nítido à esquerda, enquanto que o direito estava abolido. No caso II (hidrocefalia hipertensa pura) o reflexo aqui-

liano se apresentava quase abolido à esquerda. O *lado* da abolição do reflexo aquiliano no caso VIII correspondia ao lado da hipotonia e dos chamados sinais cerebelares. Assim sucedeu também no caso II. Mas si na série, aquí reproduzida, esta assimetria só fôi verificada por duas vezes, ela não deixa de ser relativamente frequente nas grandes estatísticas. Neuro-cirurgião de tão grande experiência neste campo especial como *Bailey* escreve, p. ex., em seu tratado que "os reflexos tendinosos *do lado afetado* são muitas vezes difíceis de obter". (O grifo é nosso).

Considerando estes fatos apresenta-se muito mais simpática a teoria de *van Gehuchten* que atribue a diminuição dos reflexos a um deficit do feixe rubro-espinhal, por compressão na região mesencefálica. Em nosso caso VIII o comprometimento desta estrutura pode ter sido *direto*, pois que o cisto se estendia até à região quadrigemelar. No caso II, de hidrocefalia pura, verificada pela autópsia, a causa residia puramente na deformação hidrocefálica que, neste caso, além da diminuição considerável do reflexo aquiliano esquerdo, determinou queda do braço, manobra de *Barré* esboçada e desvio da marcha, tudo à esquerda. E' evidente que o feixe rubro-espinhal também pode ser atingido em seu trajeto bulbar.

Nos estados mais avançados de hipertensão e de tumores do vermis, quando já existe cone de pressão occipital pronunciado (caso III) ou quando o tumor comprime diretamente o bulso (caso IX), os reflexos se tornam *vivos* e às vezes *exagerados* com tendência ao clono e com aparecimento de sinais piramidais. E' assim que também *Cushing* interpreta os seus 20 casos da série de 61 meduloblastomas em que verificou estes fenômenos.

Tal compressão poderia, em casos especiais, determinar o aparecimento de sintomas piramidais *homolaterais* com respeito à lesão, como *Flügel* os observou. Haja vista, porém, o que ficou exposto na parte anatomo-fisiológica: a verdadeira causa destas "paresias neurológicas" homolaterais se encontra ao nivel do buraco de Pacchioni. *Kernohan* e *Woltman*, cujos trabalhos já citamos, verificaram em seus 34 casos de lesão peduncular por compressão contra o bordo livre do buraco de Pacchioni (v. fig. 8) a existência, em 24 dêles, de sintomas piramidais, que eram homolaterais com respeito ao tumor. No caso de *Hechst*, de tumor talâmico, havia sintomas piramidais bilaterais da mesma origem. Ainda é interessante o caso de *Hechst* de tumor do lobo temporal esquerdo em que havia lesão do pedúnculo direito, produzindo portanto também sintomas homolaterais. Êste mecanismo patogênico é de uma importância diagnóstica considerável. Voltaremos a êste ponto quando tratarmos do chamado cone de pressão temporal.

Sôbre o valor da manobra de Barré como sinal piramidal já nos extendemos em capítulo anterior. Convém insistir aquí novamente em seu grande valor clínico neste sentido, devido à sua precocidade. Porém convém lembrar que êste sinal, ao mesmo tempo, pertence à série *hipotônica*. Por ora, ainda duvidamos se existe efetivamente um critério seguro para distinguir estas duas formas do sinal de *Barré*, a piramidal e a hipotônica. O caráter da queda, lenta ou em *saccadé*, não nos pareceu sempre evidente. Cremos antes que a sensação subjetiva de pêso e fadiga na perna que cede, e o caráter conciente da queda serão muito mais úteis neste sentido. Em todo caso consideramos a introdução desta manobra uma das maiores aquisições dos últimos tempos no campo da semiologia clínica do sistema nervoso.

Crises epíleticas

O ataque epilético em suas diversas formas, completas e incompletas, é próprio em primeira linha e quase exclusivamente dos tumores *supratentoriais* e, entre estes, dos *benignos*, de crescimento lento, ricos em fibrilas e com tendência à calcificação. Quanto à sede, há nas estatísticas preponderância nítida dos tumores da região centro-parietal, seguidos de perto pelos tumores da região temporal. Os tumores da região occipital raramente conduzem à epilepsia. O aparecimento dos ataques epilépticos é sinal precoce, precedendo à sintomatologia clínica às vezes durante anos.

São estas em suas grandes linhas as conclusões que se podem tirar do estudo da literatura mundial vista através dos trabalhos recentes e completos de *Pedersen* e de *List* sôbre o assunto.

Conclue-se ainda que nos tumores do andar posterior, e assim também na hidrocefalia hipertensa, os ataques epiléticos são excecionais. Os "ataques" que nestes casos se apresentam e que p. ex. foram por nós observados (obs. IV, VI, IX, XI, XII) são ou simples estados lipotímicos devidos à intensidade brutal da dôr ou, via de regra, os chamados "cerebelar fits" ou crises tônicas, descritas pela primeira vez por *Jackson*. Estas crises, acompanhadas de inconciência passageira, se caracterizam pela atitude em extensão tônica dos quatro membros com opistótono pronunciado. A comparação dêste estado com o quadro da "decerebrate rigidity" no animal é muito intuitivo. — As crises tônicas, em si de caráter passageiro, são sempre um signum mali ominis, indicando compressão pronunciada do tronco cerebral. Muitas vezes, como já presenciámos, a primeira crise tônica é mortal. Dois de nossos enfermos desta série (obs. VI, tumor cístico do cerebelo e I, hidrocefalia extrema por pequeno nódulo tumoral do 4.º ventrículo) sucumbiram antes de qualquer intervenção por um "cerebelar fit" típico. Apenas no caso da obs. VI (hidrocefalia hipertensa pura) subsiste alguma dúvida quanto ao tipo das crises que apenas conhecemos através da anamnese. Se bem que a espôsa falasse em "convulsões", temos, em se tratando de mulher rústica com dificuldades de expressar-se, as nossas dúvidas a respeito. No caso IX (tumor do cerebelo, infantil) observámos fato interessante. O paciente — já tocámos uma vez nesta particular — apresentou desde o início da intervenção uma tendência ao desvio ocular e à rotação da cabeça para a direita que, uma vez atacado o tumor diretamente, tornou-se permanente usque ad exitum. O interessante foi que, de início, estes fenômenos de desvio e de rotação se apresentavam *por crises* e se acompanhavam de um movimento de *flexão* e *abdução do braço direito*. Considerando ainda que o paciente nestes momentos visìvelmente entrava em estado de inconciência passageira, compreende-se que tivemos nitidamente a impressão de que tratava-se de crises do tipo focal, extrapiramidal de *Foerster* (Adversivfeldanfall). Revendo a literatura, encontrámos no trabalho já citado de *Pedersen* a referência de que no serviço de *Toennis*, em Berlim, foi observado "um caso de tumor do ângulo que, fato curioso, apresentou crises do tipo do Arversivfeldanfall de *Foerster*". À luz dêstes fatos, nos inclinamos a reconsiderar a nossa obs. XVI (tumor do ângulo em período final). Segundo a anamnese fornecida pelos pais da paciente, neste caso teriam sobrevindo, nos dias antes da intervenção, "crises convulsivas". Parece estar fora de dúvida em vista da anamnese que tratou-se, também neste caso, de manifestações motoras *unilaterais*. Seria extremamente interessante para a teoria si, à luz de casos semelhantes, pudesse ficar demonstrada a *possibilidade da gênese de crises do tipo extrapiramidal num nivel inferior ao cortical*.

Si, portanto, resumindo, a crise típica da hidrocefalia simétrica é o "cerebelar fit", do outro lado a *crise epilética* clássica em tôdas as suas modalidades é característica dos processos expansivos *assimétricos*. *F. Krause* e *Foerster* chamam a atenção para o fato de que a crise epilética generalizada, fenômeno de origem essencialmente cortical, não é tanto devida à compressão como a fôrças de *tração* exercidas sôbre o córtex. Daí a frequência da epilepsia nos estados cerebrais cicatriciais. Aplicando aos tumores: o ataque epilético aparecerá onde a *deformação* fôr predominante em relação à compressão. Êste fato encontra-se realizado nos tumores de crescimento *lento* (meningiomas, p. ex.) que dão tempo para uma adaptação do volume intracraniano, conforme já mostrámos na parte anatomo-fisiológica. *De Martel* e *Guillaume* observaram um caso de meningioma frontal que, durante 14 anos, sem sintomas de localização nem de hipertensão, apresentou ataques epiléticos do tipo da epilepsia genuína.

A frequência da epilepsia nos tumores benignos se explica, pois, desta forma. Explica-se do mesmo modo o fato, muitas vezes verificado, de que a epilepsia não desaparece após a intervenção ou só tardiamente. O desaparecimento da compressão, portanto, não modifica a situação enquanto subsistir a deformação que só lentamente se reduz, ou mesmo — em virtude do traumatismo operatório — torna-se permanente sob a forma cicatricial.

O caso de meningioma frontal de nossa série (obs. XXIV) acompanhou-se de crises convulsivas que no entanto, — contra a regra — foram tardias e precedidas pelos sinais de hipertensão.

Um aspecto todo especial apresenta o problema das crises epiléticas nos tumores temporais. Dispomos de três observações interessantes dêsse gênero (obs. XXVIII, XXIX e XXX). Desde que *Astwazaturow* chamou a atenção dos neurólogos para o fato de grande frequência dos ataques epiléticos nos tumores temporais, existe um interêsse especial por êste problema. *Cushing* em 59 tumores temporais encontrou 20 vezes convulsões generalizadas e 14 vezes ataques de "petit mal". (A frequência geral dos ataques epiléticos nos tumores supratentoriais seria, segundo as grandes estatísticas de *Penfield*, *Parker*, *Pedersen* e outros, de cêrca de 25 a 30%). Para alguns autores os ataques de "petit mal" e de "déjà vu" seriam particularmente característicos da região temporal. Não nós é permitido, estender-nos sôbre êste assunto. Sòmente citamos a nossa obs. XXX em que estas crises de "petit mal", eram apenas perceptiveis e frequentíssimas, revestindo o tipo da picnolepsia; esta picnolepsia foi durante um tempo longo a única manifestação do tumor nesta criança (glioma grande, sólido do lobo temporal direito). O caso XXIX apresenta crises de "dreamy state" com aura olfativa, que seriam também próprias do lobo temporal. A paciente da obs. XXVIII por sua vez, realizou durante longos anos como único sintoma crises típicas do campo temporal 22 com aura acústica. A hipertensão sobreveio muito tardiamente. Êste caso ainda apresenta um interêsse especial pelo fato de que, segundo o mecanismo da chamada epilepsia reflexa, acontecia que as crises eram despertadas por um ruído intenso qualquer, p. ex., de prato que caía. *Foerster* publicou observação de um caso idêntico. Reservámo-nos o direito de voltar a êste assunto em trabalho especial.

Sensibilidade e dôres

O exame da sensibilidade em casos que apresentam uma sindrome de hipertensão craniana, quer por tumor, quer por entumecimento ou hidrocefalia

via de regra encontra sérias dificuldades. De um lado o paciente, debaixo de dôres intoleráveis, exacerbadas por qualquer movimento ou palavra, não se presta à colaboração, enquanto que outros pacientes apresentam embotamento psíquico tal que não estão mais em condições de prestar a atenção indispensável às perguntas do médico. Mas mesmo deixando de lado estes casos, o número de observações que se referem a perturbações da sensibilidade foi muitíssimo reduzido em nosso material. (Não nos referimos às perturbações no território do trigêmeo, típicas, p. ex., dos tumores do ângulo e que pertencem ao grupo das lesões dos pares cranianos). E' possível que com mais cuidado e paciência, dedicando muito tempo ao exame e empregando métodos mais finos, tivéssemos chegado a um número mais elevado de casos com perturbações da sensibilidade neste caso naturalmente discretas. Isto é verdade em primeira linha quanto ao exame da sensibilidade epicrítica nos tumores de hemisfério.

Só verificámos perturbações da sensibilidade com tôda nitidez, em dois casos da série (obs. VI e IX). No primeiro (tumor cístico do hemisfério cerebelar direito com cone de pressão pronunciado) existia uma hipoestesia ao tato e uma hipertesia à dôr do lado esquerdo, contralateral com respeito a lesão, e associada aos sinais de hemiparesia, que eram também cruzados (esquerdos). No caso IX, tumor comprimindo fortemente o cerebelo esquerdo e o bulbo, havia, além de um comprometimento no território do trigêmeo, uma hipoalgesia muito nítida na extremidade inferior esquerda, homolateral em relação à lesão e cruzada em referência aos sinais piramidais. A-pesar-de se ter tratado de casos semelhantes sob o aspecto da sede do tumor, a relação, num dos casos homolateral e cruzada no outro, assim como o comprometimento predominante do elemento dôr num caso, e da sensibilidade táctil no outro, indicam claramente diferenças do mecanismo patogênico. A-pesar-disso a origem em ambos os casos só pode ter sido bulbar, decorrente da formação do cone de pressão e da compressão direta pelo próprio tumor. No segundo caso, em que o deslocamento do bulbo era importante, é bem possível que houvesse, a-pesar-do tumor ser esquerdo, uma compressão das partes laterais do bulbo à direita contra o rebôrdo do buraco occipital, prejudicando os feixes termalgésicos e destarte produzindo a hipoalgesia, homolateral com respeito ao tumor. Esta interpretação porém é puramente hipotética.

Quanto às *manifestações subjetivas*, dôres e parestesias, não foi em nada mais rica esta série, exceção feita para o fenômeno subjetivo central: a cefaléia característica. E' desnecessário entrar neste assunto, sobejamente conhecido, do caráter e da sede da cefaiéia nos casos de hipertensão craniana. Apenas nos cumpre destacar a frequência relativa, em nossa série, das dôres francamente nucais e inter escapulares, que foram muito pronunciadas, p. ex., nas obs. VI e IX, e que, conforme ainda veremos, nos inclinamos a atribuir à formação do cone de pressão occipital. Também não é conhecido de todo o fato de que em caso de hipertensão craniana pode faltar a cefaiéia. Assim, num caso de observação recente, que não incluímos na série apresentada por não possuír verificação anatômica, o paciente, uma criança, entrou em amaurose por atrofia da papila postestase papilar, tendo tido apenas um único surto de cefaléia e mesmo êste de pouca duração. Em dois casos de tumor supratentorial (obs. XXV, tumor fronto-parietal, e obs. XXVIII, tumor temporal) houve dôres nevrálgicas sôbre o lado comprometido e, no outro, hiperestesia cutânea regional muito pronunciada. Em casos como êste último (obs. XXVIII) poder-se-ia falar até num "sinal da navalha", tanto é característico o sofrimento por ocasião da raspagem dos pêlos na região hiperestésica. Aliás,

o mesmo sintoma, no entanto difuso e extensivo a todo o crânio, encontra-se nos casos de hipertensão craniana hiperaguda (obs. XII, IX e VII).

Não queremos fechar êste capítulo sem fazer referência à um sintoma curioso, uma parestesia, que não é rara em casos de hipertensão craniana. Trata-se de uma espécie de prurido no nariz. Os enfermos, em virtude de seu estado, não explicam bem o que sentem. Verifica-se porém que levam frequentemente a mão ao nariz. No caso I o paciente não só executava êste movimento, mas também espirava o ar como se quizesse se assoar muito de leve. Alegava o paciente, interrogado, experimentar um alívio de suas dôres quando assim procedia. *Wartenberg,* parece, foi o primeiro a chamar a atenção sôbre êste sintoma, que inicialmente atribuía ao lobo temporal. Esta tentativa de localização porém não se justifica à luz do que nos foi dado observar. O sintoma é encontradiço em qualquer caso de hipertensão e, uma vez divulgado, será observado em grande número dêstes pacientes. A interpretação não é fácil, justamente pelo fato dos enfermos informarem mal sôbre as suas sensações subjetivas. A hipótese de que se trata de sensações olfativas não nos parece plausível. Via de regra os pacientes falam numa verdadeira "comichão", portanto numa parestesia no território do V.º par.

Sintomatologia dos cones de pressão

a) *Cone de pressão occipital ou cerebelar:*

Si bem que se trate de fenômeno de extraordinária importância, a sintomatologia do cone de pressão occipital em si é relativamente pouco conhecida. São evidentes as vantagens para a prática neurológica e neuro-cirúrgica, que resultariam de um estudo essencialmente clínico dêste estado, tão grave quanto ao prognóstico. Quando concluir pela existência de um cone de pressão occipital pronunciado? Qual a sintomatologia dêle decorrente?

Na parte anatomo-fisiológica já chamámos a atenção para o fato, conhecido, porém, muitas vezes esquecido em clínica, de que o cone de pressão occipital, quando pronunciado, se estende muito além do buraco occipital, atingindo a região abaixo do arco do atlas. A zona comprimida, portanto, pode muito bem, num dado caso, abranger o primeiro e mesmo o segundo segmento da medula cervical. Felizmente, via de regra, a compressão não é tão extensa nem muito intensa.

Em nossos casos que apresentaram cone de pressão occipital particularmente pronunciado, e que conduziu à morte antes de qualquer intervenção (obs. I e VI), foram muito nítidas, durante os últimos dias de vida, a rigidez de nuca em leve opistótono e as dôres de localização francamente nucal com irradiação para a região interescapular.

O paciente da obs. VI queixava-se quasi que exclusivamente destas dôres baixas, nucais, pedindo constantemente que fôssem feitas aplicações e fricções locais que, conforme dizia, davam um certo alívio. O paciente, por assim dizer, *esquece-se,* nestes casos, de sua cabeça, considerando como sede principal de seu mal a região nucal. Estas dôres dão a impressão de verdadeiras dôres radiculares. Ao mesmo tempo não é absurdo admitir que o caráter *contractural* da atitude da cabeça, — quer se apresente esta em opistóno, quer em anteflexão — seja decorrente de irritação periférica.

Já citámos mais acima que o aparecimento de sinais piramidais, ou, por outra, a volta e a exageração dos reflexos tendinosos são sintomas suspeitos de uma compressão devida à formação do cone occipital.

Só o estudo histológico cuidadoso de peças obtidas em casos dêste gênero permitirá dizer sôbre o grau de comprometimento do bulbo, da medula e das raizes esclarecendo assim o quadro clínico: A análise clínica por meio do exame minucioso da sensibilidade no território das raízes cervicais superiores nestes casos nem sempre é possível, devido ao sofrimento intenso dêstes enfermos.

b) *Compressão e cone de pressão na altura do buraco de Pacchioni:*

Conforme ficou exposto na parte anatomo-fisiológica dêste trabalho, distinguimos ao nivel do buraco de Pacchioni duas ordens de fenômenos compressivos: a compressão da região quadrigemelar em direção ântero-posterior e a compressão da região peduncular em direção transversal por prolapso do lobo temporal. Não nos cumpre repetir o que já dissemos sôbre o mecanismo íntimo dêsses fenômenos.

A compressão da região quadrigemelar, ao nivel do buraco de Pacchioni, que conduz a uma sindrome quadrigemelar típica, deve ser nas hidrocefalias hipertensas puras mais frequente do que se supõe. Temos entre as nossas observações o caso XI que foi muito instrutivo. Neste caso havia rigidez franca das pupilas, dilatadas, à luz, com paralisia absoluta do olhar para cima. O fenômeno de Roth-Bielschowsky foi negativo. Esta sintomatologia se apresentou fixa e constante durante a observação hospitalar. E' bem possível — não podemos afirmá-lo com segurança devido ao estado de embotamento psíquico do paciente — que também a audição estivesse um tanto comprometida.

Existia neste caso (ventriculografia!) uma hidrocefalia importante. O descenso e a retroposição da região quadrigemelar eram objetivos devido ao deslocamento correspondente da epífise calcificada e que era bem visível nas radiografias. O paciente, pelo que conseguimos apurar, ficou restabelecido, sendo portanto lícito concluir pela existência de uma hidrocefalia ventricular pura. Revendo a literatura sôbre o assunto chamou-nos a atenção o fato de que grande parte de supostos tumores epifisários ou da região quadrigemelar publicados carecem de verificação operatória e responderam de uma maneira surpreendente e incomum à radioterapia profunda. Ainda mais: muitas destas observações não possuem catamnese; os pacientes foram perdidos de vista, não voltaram mais aos serviços hospitalares. E' bem provável portanto que em muitos dêstes casos não se tenha tratado de *tumores* da região, mas sim de hidrocefalias hipertensas com compressão da região em virtude do descenso e da retroposição do tronco.

Se fôssem, nos casos de hipertensão ventricular, examinados com mais atenção os movimentos oculares, especialmente o olhar para cima, é provável que sinais discretos de compressão da região quadrigemenalr seriam verificados em maior número de casos. Certas bradicorias às vezes assinaladas nas observações e atribuídas simplesmente à hipertensão poderiam muito bem reconhecer também esta causa.

E' verdade que em nossa série, a-pesar-de sempre termos pesquisado com atenção os movimentos de elevação dos globos oculares além do exame pupilar, apenas encontramos a síndrome de *Parinaud* presente em dois casos. *Bailey* porém, tratando das crianças com sindrome de hipertensão intracraniana por tumor cerebelar, menciona com respeito à sintomatologia, que uma discreta paresia do olhar para cima é de observação relativamente frequente nestes casos.

Para poder diagnosticar um *tumor* da região é necessário pois que a sintomatologia seja constante e duradoura mesmo nos períodos em que o quadro clínico indica uma relativa baixa da tensão intracraniana. Assim nos parece provável e bem justificado o diagnóstico de tumor da região no caso da obs. XXII, que não possue, único da série, verificação anatômica ou ventriculográfica. No momento do exame o paciente estava em relativo bom estado, sem queixas subjetivas pronunciadas, e se locomovia livremente. No entanto a sintomatologia ocular, — midríase bilateral com bradicoria, paralisia do olhar para cima —, era bem nítida e, segundo a anamnese, a paralisia do olhar já existia há no mínimo 5 meses.

O *segundo mecanismo*, da compressão lateral do tronco cefálico, produz uma sintomatologia muitíssimo mais alarmante. Cabe a *Clovis Vincent* o mérito de ter introduzido na clínica, — em colaboração com *David* e *Thiébaut* —, o conceito do que êle chamou o *cone de pressão temporal* e de ter descrito a sua sintomatologia clínica. *Vincent* distingue uma forma crônica e uma forma aguda. A primeira seria caracterizada pelos seguintes sintomas clínicos: 1) rigidez de nuca, às vezes indolor; 2) parestesias diversas; 3) crises vasomotoras com perturbação do ritmo cardíaco; às vezes estado semelhante à angina pectoris; 4) certas hemiplegias tardias; 5) certas atitudes especiais da cabeça; 6) hematemese. Quanto à forma aguda, além da cefaléia intensa de localização nucal e da fixação contractural da cabeça, seriam típicos sobretudo os fenômenos de ptose, de cianose, de hipertermia e por fim de edema pulmonar. Nestes casos a morte, sempre segundo *Vincent*, sobrevém em estado de cianose, após hematemese profusa e devida à parada da respiração. O coração continuaria a bater ainda durante horas.

Pelo exposto vê-se que a sindrome do cone de pressão temporal estabelecida por Vincent contém elementos que não podemos considerar patognomônicos exclusivamente dêste mecanismo patogênico. A fixação contractural da cabeça e as dôres nucais são encontradiças nos casos de cone de pressão occipital puro, conforme vimos, e foram mesmo por nós consideradas características desta região baixa. Seria necessário nos casos de cone de pressão temporal excluir a coexistência de um cone de pressão occipital.

Sôbre as manifestações hemiparéticas decorrentes de compressão ao nível do buraco de Pacchioni já nos estendemos no capítulo referente a estes sintomas. A ptose uni- ou bilateral deduz-se fàcilmente do quadro anatômico conforme o traçámos na parte anatomo-patológica. O interêsse principal, porém, da sindrome estabelecida por *Vincent* não consiste nestes fenômenos, mas sim nas perturbações circulatórias e mesmo cardíacas, e na hematemese característica.

Quadro semelhante decorrente de um cone de pressão temporal de verificação anatômica nos foi dado observar no caso da obs. IV. Êste paciente, portador de obstrução anatômica do aqueduto, sofreu por ocasião da punção ventricular uma lesão do plexus com hemorragia ventricular consecutiva. O estado, 24 horas após a ventriculografia, no entanto era sofrível. O paciente acusava hipertermia moderada, queixava-se de cefaléia violenta e mostrava-se um tanto soporoso; não havia rigidez de nuca acentuada. Casualmente estávamos presentes quando de súbito apareceu uma cianose intensa, a respiração tornou-se difícil, irregular e em seguida deteve-se. O coração continuou batendo com regularidade durante no mínimo 45 minutos sem que fôsse possível restabelecer a respiração. — Neste caso, portanto, não observámos hematemese, nem ptose, nem edema pulmonar, isto possìvelmente por ter sido extraordinàriamente rápido o desenlace fatal. No entanto, foi muito impressionan-

te o grau pronunciado de cianose que chamou a atenção de todos os presentes e que em nenhum outro de nossos casos vitimados por paralisia respiratória súbita nos foi dado observar. No caso da obs. XXVII (tumor do hemisfério) e que sucumbiu igualmente por parada da respiração verificámos, — já antes da punção ventricular —, ptose palpebral esquerda com hipertermia de 38,8°, bradicardia acentuada e estado subcomatoso. Neste caso, da figura 13, verificou-se à autópsia nítido cone de pressão temporal porém ao mesmo tempo um cone interhemisférico muito mais importante.

Quanto à forma crônica de *Vincent* não possuímos observação própria. E' interessante que *Hoff* de Viena independente de *Vincent* quis estabelecer uma dependência entre "edema do bulbo" e estados anginóides. A observação da hematemese é muito interessante em vista das observações de *Cushing* sôbre o aparecimento de úlceras gástricas e intestinais após intervenção sôbre a região diencefálica. De fato, tôda a sindrome de *Vincent* tem um cunho essencialmente diencefálico.

Seguramente nos grandes serviços neuro-cirúrgicos, onde a formação do cone de pressão temporal post-operatório não pode ser rara, será possível libertar a sindrome de *Vincent* dos enxertos de elementos que a ela não pertencem. Tratando-se de um estado de extrema gravidade e ao mesmo tempo, conforme demonstrou *Vincent*, acessível a uma terapêutica de urgência, o tempo dedicado ao seu estudo clínico e anatômico não será perdido.

c) *Cone de pressão selar:*

Na dilatação do 3.° ventrículo, conforme já descrevemos na parte anatomo-patológica, estruturas muito nobres sofrem em cheio os efeitos da pressão. Desde os trabalhos de *Goldstein* e de *Baudouin* é do domínio dos neurólogos que, nestes estados, podem surgir quadros típicos de distrofia adiposo-genital, às vezes com hemianopsia bitemporal característica. Entre nós foi publicado um caso dêste gênero por *Paglioli*. O diagnóstico diferencial dêstes casos com os tumores hipofisários felizmente, via de regra, não é tão difícil, considerando-se o ponto capital de que os sinais de hipertensão craniana e a papila de estase, se aparecem, são francamente *tardios* nos tumores de hipófise, enquanto que nos outros casos dá-se o contrário. A radiografia simples também fornece amplos esclarecimentos e em última hipótese pode-se lançar mão da iodoventriculografia do 3.° ventrículo que encontra nestes casos a sua indicação principal.

Particularmente interessantes foram os casos XX e XXI de tumor do 3.° ventrículo não possuímos campos de visão por terem baixado já em período de visão precária ou de sintomatologia subjetiva demasiadamente acentuada para permitir tão subtil exame. Tivemos oportunidade de observar um caso com autópsia em que havia verdadeira "hemianopsia dupla" de aparecimento agudo, isto é, uma perturbação bilateral da visão que só respeitava a região macular e que era devida à dilatação extrema do 3.° ventrículo com compressão da fita contra os vasos do círculo de Willis. Nos casos de tumor de hipófise desta série (obs. XVII, XVIII e XIX) por sua vez não foram verificados sinais de hipertensão, quer subjetvos, quer objetvos.

artcularmente nteressantes foram os casos XX e XXI de tumor do 3.° ventrículo; o primeiro, pelos surtos violentos de hipertensão com inconciência e respiração de *Cheyne-Stokes;* o segundo, por representar um exemplo muito frisante do "Zwischenhirnsyndrom" ("sindrome diencefálica") de *Stertz*. Esta sindrome não seria só característica dos tumores da região mas,

como sintoma acessório, decorrente às vezes da hidrocefalia e do "edema". As alterações psíquicas do tipo representado pelo paciente da obs. XX seriam, segundo *Gagel*, os sintomas mais constantes do quadro. *Gagel* ainda chama a atenção para a relativa freqüência dos casos de morte súbita por parada respiratória em casos de lesões diencefálicas. E' possível portanto que a respiração de *Cheyne-Stokes* observada em nosso caso XX se explique por efeitos locais e não por uma compressão ao nivel do bulbo, decorrente de uma hipertensão geral. *L. R. Müller*, por fim, pretende atribuir os sintomas vegetativos (salivação, etc.) que acompanham certas formas de epilepsia a uma dilatação aguda e passageira do 3.º ventrículo por hipersecreção do plexus, hipótese esta sem fundamento objetivo. Ainda cumpre mencionar as relações entre lesões diencefálicas, operatórias de preferência, e úlceras do estomago e do intestino já acima citadas e observadas por *Cushing*, porém observadas já antes dêle (*Schiff*, discípulo de *Magendie* e outros) no animal, após lesão experimental da região.

A hipófise sofre uma dilatação intensa na dilatação do 3.º ventrículo como ficou demonstrado pela fig. 9, peça anatômica de uma paciente nossa com hidrocefalia hipertensa crônica sem causa aparente. Só recentemente é que esta consequência típica das hidrocefalias do 3.º ventrículo vem sendo estudada sob o aspecto histológico e funcional.

d) *Cone de pressão interhemisférico:*

Esta forma de cone de pressão mereceria um estudo especial não só sob o aspecto morfológico que já discutimos. Conforme vimos, a formação dêste tipo de cone de pressão tem como consequência o deslocamento e a compressão de estruturas as mais nobres, porém ainda além — e isto nos interessou especialmente — produz compressão de campos corticais simétricos, tanto da face interna como da face externa do cérebro. Na face interna é, em primeiro lugar, a circunvolução límbica que sofre compressão bilateral e simétrica. Na face externa fica comprometida a metade inferior dos campos 6 α (frontal ascendente), (3, 1, 2), (parietal ascendente), 8 γ, 7 b e parte do lobo prefrontal. O campo importante 8 α, β, γ, "frontales Augenfeld" de *Foerster*, fica justamente ao abrigo da compressão. Na profundidade, a metade inferior do campo motor principal 4 e o córtex da ínsula em tôda a sua extensão sofrem igualmente compressão bilateral e simétrica.

Não dispomos de observações próprias suficientes para permitir uma idéia exata sôbre a sintomatologia clínica desta forma de cone de pressão. No caso XXVII em que o quadro anatômico foi dos mais típicos, apenas observámos uma hemiplegia pronunciada. O exame clínico dêste caso foi forçosamente incompleto. A existência de uma ptose depunha no sentido de um cone de pressão temporal, que efetivamente foi verificado à autópsia em coexistência com o cone inter-hemisférico. Visto que a zona cortical comprometida abrange a região de Broca, não é impossível que as afasias passageiras do tipo motor (amnésicas) observadas por *von Stockert* no 3.º e 4.º dia após a intervenção e que êle atribue ao estado de entumecimento post-operatório, reconheçam esta causa patogênica. A não ser que se queira invocar para interpretar estas afasias um conceito menos localístico, tanto mais em vista do fato de *von Stockert* ter observado nos mesmos casos uma sindrome de *Gerstmann* concomitante (agnosia dos dedos, acalculia, perturbação da orientação autotópica).

Infelizmente o estudo clínico da sindrome correspondente ao cone de

pressão interhemisférico torna-se difícil pelo fato de, — via de regra —, existirem nestes casos lesões *diretas* e importantes, devidas ao tumor que determina o hemi-entumecimento.

Pares cranianos

Não pretendemos entrar, a seguir, em considerações sôbre assuntos oftalmológicos pròpriamente ditos. Apenas convém frisar alguns aspectos, em relação com o aparelho ocular, que se apresentam muitas vezes à primeira vista quando o paciente é submetido ao exame neurológico.

A *paralisia do 6.º par* representa por assim dizer o paradigma clássico dos chamados sinais de falsa localização nos tumores intracranianos. Êste conceito está tão vulgarizado e, via de regra êste sintoma é desprezado com tanta naturalidade nos exames neurológicos, que hoje em dia já não existe mais o perigo de que êle possa conduzir a uma falsa localização. Muito ao contrário, parece-nos que já se peca por excesso. Existe ao nosso vêr sempre a obrigação de examinar cuidadosamente em todos os casos a possível significação de uma paralisia do 6.º par existente.

E' claro que não deve passar despercebida a signficação especial da paralisia do 6.º par quando esta constitue parte integrante de uma sindrome do ápice orbitário (sindrome de *Mesotesta*), da parede do seio cavernoso (sindrome de *Foix*), do ápice do rochedo (sindrome de *Gradenigo*). A seguir nos referimos especialmente à paralisia *pura*.

Esta paralisia, pelo que nos parece, nos casos de hipertensão craniana não é tão extraordinàriamente frequente como consta, e muitas vezes só é passageira. O sintoma está portanto longe de ser obrigatório e de ser constante nestes estados. E' verdade que só podemos afirmar isto em relação ao exame clínico. E' provável que exames oftalmológicos minuciosos dariam uma percentagem bastante mais alta de lesões puras do 6.º par. Para a clínica é importante que uma discreta paresia ao exame neurológico clínico pode-se traduzir exclusivamente por um pseudo-nistagmo. O paciente nestes casos nem sempre acusa diplopia, nem através da anamnese nem nas condições do simples exame clínico.

Como exemplo de paralisias pronunciadas com paresia nítida, convém citar entre os casos de nossa série as observações IX e XXV. No primeiro (tumor do cerebelo com compressão pronunciada do hemisfério cerebelar esquerdo e do bulbo) havia paralisia franca do 6.º par à esquerda, portanto homolateral com respeito à lesão, enquanto que o desvio do olhar observado neste caso era dirigido para o lado oposto. Via de regra, segundo *Hoff* e *Schönbauer* a paralisia do 6.º par seria indicativa de um processo localizado no andar posterior e do lado oposto à perturbação ocular. Ao nosso ver êsse sintoma em casos de hipertensão craniana é indicativo em primeira linha do descenso do tronco cerebral, que conduz à uma tração pronunciada sôbre o nervo, e em segunda linha é efeito da compressão do nervo ao nivel da protuberância contra os ramos da artéria basilar (*Cushing*). E' o que via de regra se verifica nos casos de hidrocefalia hipertensa e de tumor do andar posterior. Mas além dêste mecanismo existe a possibilidade de um comprometimento mais alto, na altura do buraco de Pacchioni e do andar médio. E' o que ao nosso ver se verificou no caso da obs. XXV. Neste paciente, portador de um tumor de hemisfério, a paralisia do 6.º par, predominante à direita, lado do tumor, e apenas perceptível à esquerda, foi um sintoma relativamente precoce e absolutamente puro de início. Aos poucos, no entanto, com

o evoluir da moléstia, apresentaram-se sintomas do 3.º par à direita (ptose discreta, paresia do músculo recto interno, anisocoria) associados a uma discreta protrusio do bulbo direito, sindrome ao nosso ver decorrente de uma leve compressão do seio cavernoso.

Si tecemos algumas considerações em tôrno da paralisia do 6.º par, por ser esta lesão considerada o mais frequente sintoma de falsa localização não podemos deixar de mencionar um outro sintoma, raro êste, porém de grande importância prática, pois se presta a erros diagnósticos de consequências graves. Referímo-nos ao aparecimento *de perturbações pupilares*.. Já citámos os dois casos de sindrome quadrigemelar (obs. XI e XXII) em que havia num (obs. XI) rigidez pupilar à luz com conservação da reação à convergência, enquanto que no outro havia apenas bradicoria nítida. O esbôço de sindrome desta região, conforme já dissemos, provavelmente não é tão raro, principalmente nas hidrocefalias infantís. A paralisia ou paresia do olhar para cima esclarece imediatamente nestes casos a natureza das perturbações pupilares. Aliás convém lembrar que a midríase com reações pouco pronunciadas à luz é característica dos estados de hipertensão intracraniana aguda. Nestes casos, é claro, o fato de existir dôr pronunciadíssima tem a sua grande importância. — Observámos um caso interessante de pseudo-sinal de *Argyll-Robertson* num caso de tumor de hipófise (obs. XIX) onde além de uma irregularidade dos contornos pupilares e de uma anisocoria, existia bradicoria de um lado e rigidez absoluta à luz do outro lado; a reação à convergência se não era perfeita estava presente em ambos os olhos. Neste caso não foi possível excluir com segurança um passado neuro-luético. Um outro caso (obs. XVII) também apresentou, segundo a anamnese, perturbações pupilares desta ordem antes de declarar-se a amaurose unilateral. *Le Fever* em 1935 publicou dois casos de tumor de hipófise que teriam apresentado um sinal de *Argyll-Robertson* típico sem que houvesse o mínimo indício de lues. Não nos foi possível lêr no original êste trabalho de *Le Fever*, de modo que ignoramos se foram aplicados os critérios rigorosos, hoje exigidos para o diagnóstico de um sinal de *Argyll-Robertson verdadeiro*, em primeiro lugar a existência de miose e a conservação absoluta ou mesmo a exaltação da reação à convergência. Tais distinções na prática neurológica, é verdade, são muitas vezes de um valor duvidoso. Basta dizer que estados pelo menos muito semelhantes ao sinal de *Argyll-Robertson* podem se apresentar em casos de tumor de hipófise.

As *perturbações do olfato* deveriam ser mais encontradiças na hipertensão intracraniana quando se considera a frequência com que nas autópsias de casos desta natureza é verificada uma compressão intensa da fita olfativa contra o rebôrdo cortante da pequena ala do esfenóide. Tendo tido o cuidado de afastar tôdas as causas de êrro no exame do olfato, só nos foi dado observar um único caso com hiposmia ou mesmo anosmia segura, é o caso da obs. XXIII portador de um meningioma da base frontal.

O paciente do caso X, (hidrocefalia hipertensa), — fato curioso —, declarou-nos espontâneamente, quando já estávamos redigindo êste trabalho, que, num período muito posterior à intervenção, sofrera de perturbações nítidas do olfato que aos poucos desapareceram.

Não queremos fechar êste capítulo sem mencionar o aparecimento de fenômenos bulbares — perturbações acentuadas da mastigação, da deglutição e da articulação — observadas nas crianças (VII e VIII e IX) operadas por tumor do vermis e que se manifestaram com a máxima intensidade no 3.º e 4.º dia post-operatório, portanto no momento em que segundo *Tönnis* o en-

tumecimento cerebral atinge o seu máximo de intensidade. Estes fenômenos foram perfeitamente reversíveis.

Liquor

Praticar a punção lombar em casos com hipertensão craniana constitue ato de grande responsabilidade, não só pelos perigos imediatos que oferece, mas também pelas possíveis consequências remotas. O emprêgo dêste método diagnóstico deve, portanto, segundo as leis da medicina obedecer nestes casos a indicações formais e estritas.

A punção lombar representa antes de tudo rompimento brusco do equilíbrio estático do liquor e da própria massa cerebral. Mas além disso, evidentemente, favorece a formação do cone de pressão occipital. Daí a explicação do fato, também por nós observado, de que os casos prèviamente submetidos à punção lombar — e a percentagem dêstes casos entre nós ainda não é baixa — estão muito mais expostos aos acidentes bulbares súbitos e, de que no ato operatório, se revelam menos resistentes. O prognóstico fica, portanto, bastante prejudicado pela punção lombar pre-operatória.

Seria de boa prática que, em princípio, todo paciente, sempre que houvesse a mínima possibilidade da existência de aumento de pressão intracraniana, fôsse submetido à oftalmoscopia antes de ser feita a punção lombar. Não concordamos no entanto com *Fremont-Smith*, que considera a punção lombar isenta de perigo quando existe apenas papila de estase discreta, nem com *Mc Lean* que ainda a permite quando a saliência da papila não vai além de 1,0 a 1,5 dioptrias. O nosso caso da observação I mostrou claramente como pode existir hipertensão perigosíssima sem relêvo apreciável da papila. Nesta paciente, segundo exame minucioso realizado pelo *Prof. Corrêa Meyer*, os sinais oftalsmoscópicos apenas se esboçavam. Contudo a paciente sucumbiu poucas horas após por compressão do bulbo.

Revendo os casos de nossa série só encontrámos um único em que nós mesmos praticámos a punção lombar (obs. XXV) antes da intervenção. Neste paciente havia desde o início suspeita de tumor cerebral maligno, mas não podia ser excluída com absoluta segurança a hipótese de uma lues cerebral. Como o fundo de ôlho se apresentasse perfeitamente normal (axame do *Dr Ivo Barbedo*) e os sintomas clínicos naquela época não fôssem indicadores de pressão intracraniana sensìvelmente aumentada, a punção lombar não encontrava contra-indicação.

E' claro que o que dissemos em relação à punção lombar não é menos verdade com respeito à punção *suboccipital*, oferecendo esta até maior perigo nos casos com cone de pressão occipital constituído, devido à repleção do espaço cerebelo-medular pela substância nervosa. Resta portanto só a punção *ventricular* como medida em si relativamente inocua.

Fica entendido que, em casos suspeitos de hipertensão intracraniana, não é tolerável o risco da punção lombar simplesmente para objetivar pelo manômetro a altura da pressão. Quanto ao exame laboratorial êle só poderá ser útil se demonstrar cabalmente a existência de um processo de outra origem, luético, ou, p. ex., tuberculoso.

Revendo os principais trabalhos modernos sôbre o assunto *(Kafka, Fremont-Smith, Georgi* e *Fischer)*, conclue-se que o liquor nos casos de tumor não apresenta modificações características ou específicas mas pode revestir aspectos os mais variados. Apenas é possível estabelecer regras em grandes linhas. *Kafka* esboça como mais frequente nos tumores cerebrais o seguinte

quadro: Aumento módico da albumina total (60-80 mg. %), com predominância da fração albumínica em relação às globulinas, (quociente inferior a 0,5); modificação das curvas coloidais pouco pronunciada; número de cédulas baixo. Esta sindrome no entanto só corresponde a uma média. A verificação de liquor normal não exclue a existência de tumor cerebral, mas é indicativa, segundo *Kafka*, de tumor intracerebral *distante* da superfície. Quando um tumor, contudo, se *aproxima* da *superfície* cerebral sóem aparecer reações meníngeas, às vezes, pronunciadas. Assim também acontece nos casos de metastases meníngeas. — Constituído um cone de pressão occipital importante, com bloqueio dos espaços lombares, pode a punção lombar revelar valores altos em albumina total que se explicam pelas condições especiais, semelhantes à um bloqueio por tumor medular.

Mas os quadros mais interessantes apresentam-se quando da existência de tumores *císticos*. E' de admitir que nestes casos, quer por difusão, quer por transporte ativo, pequenas quantidade do líquido cístico, rico não só em albuminas das diversas frações, mas também em lipóide e pigmentos, misturam-se ao liquor. Dêste processo resultam curvas coloidais pronunciadas e às vezes muito curiosas. Mas, o que é muito mais interessante e de interêsse prático: a reação de Wassermann pode-se tornar francamente positiva *(Mc Lean)*. Porém esta positividade da reação de Wassermann em casos de tumor, seguramente sem infecção luética, não foi só observada em casos de cistos. *Foerster* verifica-a "não raro, e especialmente nos casos de tumores da hipófise e de crânio-faringeomas".

Portanto o exame químico e microscópico do liquor, longe de fornecer dados positivos a respeito da existência ou não de um tumor, pode, em certas circunstâncias, conduzir a *dúvidas* quanto ao diagnóstico etiológico. Citámos três das nossas observações, cada qual ilustrativa de uma situação diagnóstica especial.

No caso da observação VIII, criança portadora de um grande cisto cerebelar, o exame do liquor lombar, feito antes da paciente vir às nossas mãos, deu, segundo nos foi comunicado: Células 8,8 por mm, reação de Nonne +, Takata-Ara + + + e do tipo meta-sifilítico, *reação de Wassermann positiva* (ignorando-se a quantidade de liquor empregada). Não é de admirar que a paciente em vista dêsse exame fôsse submetida a tratamento antiluético. Tratou-se neste caso de uma cavidade contendo líquido típico amarelo-âmbar, que, em seguida, coagulou. Aguardamos outra oportunidade semelhante para no líquido, imediatamente diluído antes de coagular, procedermos ao exame de Wassermann e à reação de Takata-Ara.

No caso da observação XXVI temos o quadro da reação meníngea por tumor cerebral. Neste caso havia pleocitose com albumina total relativamente baixa, reação de Takata-Ara "francamente positiva", prova do Benjoim subpositiva e, na última punção de três consecutivas, reação de Wassermann positiva "muito fraca" (em 2,5 cm^3 de liquor). O que particularmente impressionou neste caso, além do que já citámos, foi a verificação sempre repetida de *plasmazellen* médias e pequenas e a "reativação" aparente das reações nos exames subsequentes conduzindo por fim a um Wassermann fracamente positivo. No entanto, quanto a êste, é de ponderar que o emprêgo de quantidades tão grandes de liquor 2,5 cm^3) tira forçosamente à reação o seu cunho de absoluta especificidade. Ademais, mesmo nestas condições, a reação apenas se esboçou. No tocante ao aaprecimento de "plasmazellen" médias e pequenas provavelmente, neste caso, foram expressão de processos de desintegração do parênquima invadido pelas células tumorais. Por fim, quanto aos fenômenos

de reativação aparente nos exames subsequentes, temos as observações análogas de *Barth* e *Kant*, que verificaram, numa grande série de casos que, persistindo a hipertensão,as modificações do liquor se acentuam paulatinamente.

O caso da observação XV foi incluído nesta série exclusivamente como exemplo da seguinte situação que entre nós não deve ser excecional: *coexistência de neurolues com tumor; no caso* em aprêço, com tumor típico do ângulo. Fomos, neste caso, levados a admitir processo de natureza luética localizado no ângulo com a sintomatologia típica decorrente desta sede, casos como foram descritos por *Austregesilo*. Não tendo havido melhora após tratamento de prova, não hesitámos em indicar a intervenção.

De fato, baseando-se na experiência dos grandes neuro-cirurgiões americanos, é de boa praxe indicar a intervenção logo que não houver — após tratamento de prova durante 6 semanas — melhora importante, independente da natureza do processo. Ficou demonstrado pelas estatísticas desta escola que gomas cerebrais, quando existem, são pouco acessíveis ao tratamento medicamentoso, porém dão bons resultados, conforme a sede, quando operadas. Não nos cumpre entrar em mais detalhes.
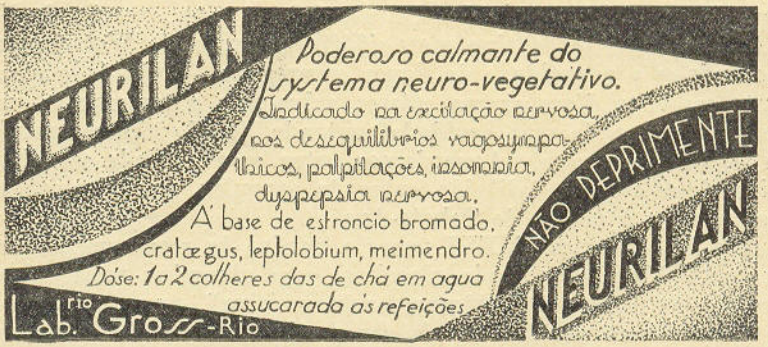
(Continúa).