Contribuição ao estudo das miases em oto-rino-laringologia

Tése de concurso

á docencia livre da cadeira de Oto-rino-laringologia
da Faculdade de Medicina da Universidade de
Porto Alegre,

apresentada pelo

Dr. Antonio de Souza

Tipografia Gundlach
1939

FACULDADE DE MEDICINA DE PORTO ALEGRE • BIBLIOTECA

Preambulo

A miase em oto-rino-laringologia tem sido pouco estudada, a-pesar-de observada e conhecida desde tempos imemoriais.

Nestes últimos anos alguns autores publicaram sôbre ela, nas revistas da especialidade, excelentes observações, sem terem contudo concatenado o assunto de forma a constituir um capítulo isento de hipóteses decorativas.

Os casos frequentes de miase, registados especialmente nas zonas rurais, onde a falta de confôrto, a ignorância dos mais rudimentares preceitos de higiene, tornam-na perigosissima, levaram os clínicos a ensaios e experiências as mais empíricas, com o intuito de obterem um meio mais seguro de combate-la.

Nesta floresta de investigações não vemos nenhum inconveniente em abrir algumas luminosas clareiras, publicando sôbre a miase alguns capítulos de notório interêsse clínico, contribuindo dest'arte para a devassa do assunto, não só do ponto de vista parasitológico e oto-rino-laringológico, como da instituição de um método racional de tratamento como o que, aliás ha longos anos, vimos aplicando com ótimos resultados, não só na nossa clínica particular como no Serviço de oto-rino-laringologia da Santa Casa e da Faculdade de Medicina de Porto Alegre.

FACULDADE DE MEDICINA DE PORTO ALEGRE • BIBLIOTECA

BIBLIOTECA DA FACULDADE DE MEDICINA DE PORTO ALEGRE

Etio-pathogenia

A miase (do grego mya = mosca) infestação parasitária do homem e dos animais domésticos, é uma afecção bastante comum no nosso país, produzida por larvas de dipteros que, penetrando no nariz, no naso e oro-faringe e nos ouvidos, são capazes, conforme a sua localização, de produzirem as mais graves lesões e mesmo a morte.

Mais frequentemente observada no homem do que na mulher devido as suas condições de vida; registada por sutis prescrutadores mais comumente no adulto do que na criança a infestação miásica, cambiante nas suas formas clínicas, desigual e inifinitamente variável, segundo as suas localizações, assesta as suas garras indeléveis nas castas pobres das paragens agrícolas e pastoris. E' clássica com efeito a afirmação, que a miase é mais frequente nas regiões rurais devido ao hábito de vida e higiene de seus habitantes, do que nas cidades, onde o progresso, a higiene e atividades sociais lograram inspirar-se em leis e costumes perfeitamente antagônicos.

As diversas regiões do nosso país, distribuidas entre os trópicos, com seus variados climas, favorecem, em determinadas épocas do ano, na primavera e no verão principalmente, o aparecimento das infestações, pois são estas as estações em que as moscas efetuam as suas posturas com mais frequência.

Certas afecções crônicas ou agudas do nariz e das cavidades acessórias e do ouvido podem atuar como causas predisponentes. Assim, a sífilis nasal, as sinusites purulentas, as corizas crônicas, a ozena, as otites supuradas, são verdadeiras atrações das moscas pelo mau cheiro que exalam.

Um fato, entretanto, que se nos afigura de não pequeno

relêvo, é que as lesões ou afecções patológicas preexistentes não constituem uma condição indispensável, absoluta, para a localização das larvas, como nos querem garantir com as suas responsabilidades, abalizados autores.

O ouvido, por exemplo, tal como no-lo afirma Lermoyer com larguissimo dispêndio de experiência e sabedoria, é muito mais sujeito às afecções crônicas supurativas do que os outros departamentos da face, no entanto as oto-miases são vislumbradas com muito menos frequência.

O nariz é mais frequentemente atingido do que o rino e oro-faringe e o ouvido.

A questão da localização da miase reveste-se de uma importância toda especial para fins estatísticos, entretanto nada se tem feito neste sentido. Em trinta e sete casos por nós observados nestes últimos anos, vinte e oito o foram de rino-miase e os restantes de outras localizações e nesta proporção são quasi todas as observações dos autores que se dignaram tratar do assunto.

—o—

A môsca deposita no vestíbulo do nariz o ovo e êste chega às fossas nasais impulsionado pelas correntes aéreas da inspiração e aí encontra condições favoráveis de temperatura e humidade, fazendo então a larva a sua eclosão.

Formulou-se a hipótese do ovo ser levado á cavidade nasal pelos dedos. Esta hipótese é perfeitamente cabivel e aceitável. O dedo é um meio disseminador incessante de grande número de agentes infectantes. A veiculação pelos dedos explicaria também casos de miases auriculares.

A môsca pode depositar igualmente os ovos nos lábios, nas bochechas, nas cáries dentárias, nas gengivas e mesmo

nas amigdalas, tal como no-lo mostram observações clínicas de honrados e notáveis pesquizadores.

As larvas penetram nos tecidos, perfurando as mucosas, destruindo os músculos, as cartilagens e periósteos e mesmo os óssos, invadindo os recônditos mais anfratuosos das fossas nasais, do rino e oro-faringe e do ouvido.

——o——

A principal responsável, pois, pela miase nas diversas províncias do corpo humano é sem dúvida, como afirmam e teorizam ilustres observadores a larva de certos dípteros, cuja classificação e descrição vamos empreender.

A classificação das miases ainda não foi feita de modo satisfatório e a sua divisão em cavitária e cutânea é errônea e presta-se a discussão, pois o mesmo agente provocador da miase cutânea pode estar localizado em uma cavidade. A classificação mais adequada seria aquela que atendesse á evolução biológica da larva.

De acôrdo com os estudos de Keilin (1917 e 1924) apresentamos a classificação seguinte, por nós ampliada:

- Miases produzidas
  - por larvas biontofagas de parasitismo obrigatorio da Cochliomyia hominivorax, Dermatobia hominis, Oestrus ovis, Gasterophilus intestinales etc.
    - penetrando pela péle e pelas mucosas
      - Miase intestinal
        - via oral
        - " anal
      - " vesical
      - " ocular
      - " do nariz — *rino-miase*
      - " " oro-faringe — *oro-faringo-miase*
      - " " ouvido — *oto-miase*
      - " das feridas
  - por larvas necrobiontofagas de parasitismo acidental da Cochliomyia macellaria, Sarcophaga sternodontis etc.
    - miase dos tecidos necrozados e das materias orgânicas em decomposição

BIBLIOTECA DA FACULDADE DE MEDICINA DE PORTO ALEGRE

As larvas de môscas de parasitismo obrigatório ou larvas biontofagas invadem de preferência tecidos vivos. Não resta dúvida, que na maior parte das infestações miásicas a môsca é atraída pelo mau cheiro de lesões já existentes nas quais deposita os seus ovos, mas, como dissemos, esta condição não é absoluta. Evoluida, porém, a larva procura tecidos sãos dos quais se nutre, destruindo em sua trajetória mucosas, músculos, cartilagens e óssos, perfurando vasos e produzindo hemorragias.

As experiências laboratoriais demonstraram ser extraordinariamente difícil criar larvas de môscas de parasitismo óbrigatório em tecidos e substâncias em vias de putrefação. (Atualmente no Instituto Osvaldo Cruz faz-se a criação das larvas para obtenção do inseto adulto em serum com agar-agar esterilizado em placa de Petri).

Estas experiências estão de acôrdo com as observações clínicas, pois as larvas biontofagas infestam não sómente lesões já existentes como também péles e mucosas completamente sãs.

As larvas de môscas de parasitismo acidental ou larvas necrobiontofagas, vivem exclusivamente em matérias orgânicas em decomposição. Podem, porém, disseminar a infecção bacteriana dos tecidos necrosados nos tecidos sãos. Os insetos adultos só raramente são agentes produtores de miase.

Consoante a classificação exposta, estudaremos as miases produzidas por larvas de môscas de parasitismo obrigatório, referentes às infestações do nariz, do naso e oro-faringe e do ouvido, mas antes faremos um resumido estudo da biologia e morfologia das môscas e suas larvas, agentes causadores das referidas miases.

—o—

Quanto aos dípteros que devem ser responsabilizados pelas infestações miásicas no homem, reinou sempre sôbre eles certa confusão, provocada principalmente pelas duas espécies pertencentes à família Calliphoridae: Cochliomyia macellaria (Fabricius, 1794), a Lucilia dos autores e Cochliomyia hominivorax (Coquerel, 1858).

As dúvidas sôbre o Cochliomyia macellaria e a Cochliomyia hominivorax se mantiveram até 1933, quando Cushing definitivamente diferenciou as duas espécies.

No mesmo ano Cushing e Patton deram á Cochliomyia hominivorax a denominação de Cochliomyia americana.

Em 1936 Laake, Cushing, Parish e Knipling publicaram uma obra modelar — Biol. of the primary screw. worm fly Cochliomyia americana and a comparison of its stages with those of Cochliomyia macellaria — diferenciando minuciosamente as duas espécies.

Os fatos experimentais e as observações clínicas têm sobejamente demonstrado ser a Cochliomyia hominivorax a principal causadora das miases no homem e não a Cochliomyia macellaria, que põe os seus ovos com preferência nos cadáveres e em matérias orgânicas em decomposição e que conforme Knipling e Travis raramente é capaz de infestar feridas.

Segundo J. Lins de Almeida (1933) a Cochliomyia macellaria pode veicular os ovos da Dermatobia hominis.

Os vasto grupo das Sarcophagidae tem igualmente provocado contínuos enganos, atribuindo-se casos de miase a Sarcophagas da Europa, Ásia, África, Índia, Argentina etc., porém não existentes no Brasil.

Da família Sarcophagidae encontramos em nosso país sómente a Sarcophaga sternodontis, identificada como produtora de miases por J. Lins de Almeida em 1933. Rápidas referências a esta espécie achamos anotadas nas publicações do Dr. Salvador Mazza da Universidade de Buenos Aires (Investigaciones sobre dipteros argentinos).

FACULDADE DE MEDICINA DE PORTO ALEGRE

Da família Oestridae citamos o Oestrus ovis, que comumente infesta os rebanhos neste Estado, porém ainda não identificado como produtor de miases no homem e a Dermatobia hominis, cujas larvas vulgarmente são chamadas "berne".

Damos a seguir um resumo da morfologia e biologia da Cochliomyia hominivorax e da Dermatobia hominis, principais agentes etiológicos das miases e que nos interessam particularmente no presente trabalho.

—o—

Cochliomyia hominivorax (Coquerel, 1858) sin. Cochliomyia americana (Cushing e Patton, 1933).

Myodaria calipterata, pertence ao gênero Cochliomyia Townsend, 1915, da família Calliphoridae.

Na sua evolução a Cochliomyia hominivorax apresenta 6 fases distintas: ovo, larva de primeira fase, larva de segunda fase, larva de terceira fase, pupa e inseto adulto.

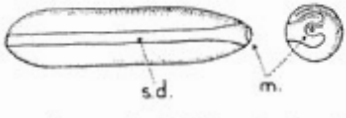

Esquema do ovo da Cochliomyia hominivorax
sd — sutura dorsal
m — micrópila do ovo

Os ovos da Cochliomyia hominivorax são de forma cilíndrica, de coloração branco sujo e medem aproximadamente 1 mm. A parte posterior é arredondada. De uma extremidade a outra corre sôbre o ovo a sutura dorsal. Na parte anterior esta sutura bifurca-se, rodeando uma pequena abertura (micrópila).

Observou-se que os ovos são postos pelas fêmeas 8 a 10 dias depois que estas abandonam a pupa. O número de ovos de cada postura varia de 10 a 400 e se acham colados uns aos outros por uma substância pegajosa que os reveste. Schroeder, em uma experiência, constatou que uma fêmea de 60 dias pôs 2850 ovos, na temperatura de 26°C. e ao dissecala encontrou ainda no abdomen 250 ovos.

A incubação do ovo na estufa e a sua transformação em larva se efetua, segundo Laake, Cushing, Parish e Knipling, depois de 9 horas e 34 minutos numa temperatura que varia entre 32° e 38°C. Nos animais, porém, o tempo médio de incubação, segundo os mesmos entmologistas, varia de 11 a 21½ horas.

Os ovos da Cochliomyia hominivorax e da Cochliomyia macellaria são de tamanho e forma quasi iguais. A sutura dorsal, porém, que percorre o ovo é mais estreita nos da última espécie.

—o—

A larva acha-se completamente desenvolvida uma hora e meia antes de abandonar o ovo. Sái por uma estreita fenda na sutura dorsal, a qual aumenta gradativamente com a sua eclosão. Neste período mede aproximadamente 1 mm. e terminada a primeira fase 3 a 5 milímetros. Ao passar da segunda para a terceira fase o seu tamanho é de 6 a 9 mm. e ao completar o seu desenvolvimento no terceiro estado larvário mede 15 a 18 milímetros.

Segundo Laake, Cushing, Parish e Knipling, o tempo necessário para o desenvolvimento da larva é o seguinte:

Da eclosão ao	segundo	estado	larvário	18 a 49	horas
" " "	terceiro	"	"	50 a 120	"

As larvas da primeira e da segunda fase passam geralmente despercebidas, o mesmo não acontecendo na terceira

FACULDADE DE MEDICINA DE PORTO

fase ou no fim da segunda, quando o doente infestado de miase se apresenta ao médico.

Recém saída da segunda fase, a larva é branca, adquirindo progressivamente uma tonalidade acinzentada.

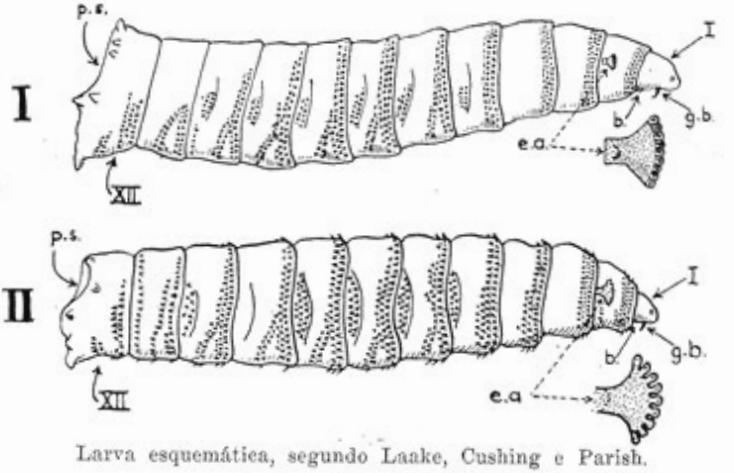

Larva esquemática, segundo Laake, Cushing e Parish.

I — Cochliomyia macellaria

II — Cochliomyia hominivorax

g.b. — ganchos bucaes

b. — bôca

e.a. — espiráculos anteriores

p.s. — região onde se localizam as placas estigmáticas caudaes

I — primeiro segmento aparente

XII — último segmento aparente

O corpo da larva é formado de doze segmentos com faixas compostas de 1 a 3 círculos de espinhos grandes e 3 a 4 círculos de espinhos pequenos, irregularmente dispostos na parte dorsal e ventral.

Os espiráculos anteriores (estigmas respiratórios) situa-

dos na margem posterior do segundo segmento terminam por 6 a 11 lóbulos papilares.

Os espiráculos posteriores ou caudaes são formados por duas placas estigmáticas, cada placa rodeada por um anel quitinoso pigmentado.

Nos três primeiros segmentos encontra-se o esqueleto céfalo-faringéo, cuja nomenclatura encontramos no esquema anexo, segundo Townsend.

As larvas da Cochliomyia hominivorax diferenciam-se das larvas da Cochliomyia macellaria pelos seguintes sinais: as larvas da primeira espécie são maiores e os espinhos que se encontram no seu corpo dispostos em faixas irregulares são mais desenvolvidos.

As traquéias posteriores são muito pigmentadas em longa extensão antes dos espiráculos. Os espiráculos são maiores, assim como maior é o diâmetro de suas placas estigmáticas.

Nas larvas da Cochliomyia macellaria os espinhos que são relativamente pequenos em comparação aos da outra espécie, circundam o corpo em círculos contínuos e uniformes.

As traquéias posteriores são claras, pigmentadas sómente na raiz.

As placas estigmáticas são menores, rodeadas por um anel quitinoso pigmentado mais redondo que nas placas estigmáticas da larva da Cochliomyia hominivorax.

Os espiráculos anteriores apresentam os lóbulos papilares mais curtos em número que varia de 8 a 12 (segundo Laake, Cushing e Knipling).

FACULDADE DE MEDICINA DE PORTO ALEGRE

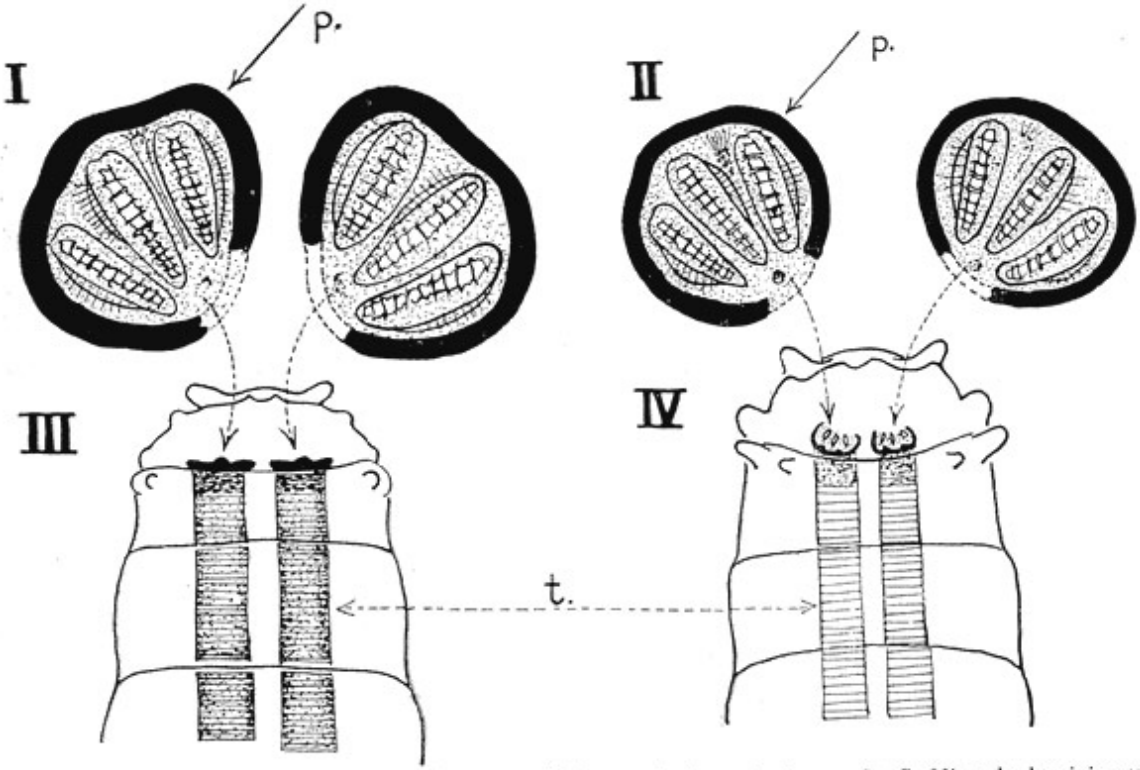

Detalhes dos estigmas respiratórios caudaes e das extremidades posteriores das larvas da Cochliomyia hominivorax e da Cochliomyia macellaria. Segundo Laake, Cushing e Parish.

Fig. I — placas estigmáticas da larva da Cochl. hominivorax
" II — " " " " " " macellaria
" III — traquéias pigmentadas em longa extensão (hominivorax)
Fig. IV — " pouco pigmentadas (macellaria)
p. — peritrema (anel quitinoso pigmentado)
t. — traquéias.

O esqueleto céfalo-faringéo das larvas da Cochliomyia hominivorax difere igualmente do da outra espécie. Os ganchos bucais são maiores e mais curvos. A faixa triangular de tecido pigmentado que na larva da hominivorax se acha na parte anterior, extendendo-se sôbre o prolongamento do dorso-faringe, encontra-se no esqueleto da larva da Cochliomyia macellaria na parte posterior e vai além do extremo caudal do esclérito.

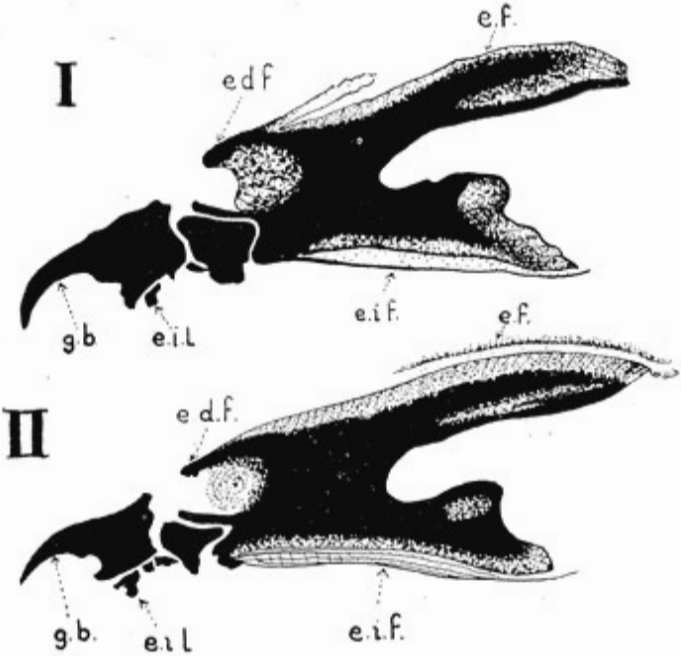

Segundo Laake, Cushing e Parish

I — Cochliomyia hominivorax
g.b. — gancho bucal
e.i.l. — esclerito infra-labial
e.i.f. — " infra-faringéo
e.d.f. — " dorso-faringéo
e.f. — " faringéo
II — Cochliomyia macellaria.

BIBLIOTECA DA FACULDADE DE MEDICINA DE PORTO ALEGRE

As larvas, depois de seu completo desenvolvimento, na terceira fase, abandonam o seu hospedador, caem ao solo, aonde se enterram para a transformação em pupas. Nas afecções miásicas do homem as larvas algumas vezes não abandonam o hospedador e *fazem a transformação nos tecidos necrozados das feridas.*

O corpo da pupa tem forma de barril e é de tonalidade castanho-escura desde o segundo dia da ninfose. Os espinhos neste período são rudimentares. A temperatura do solo tem extraordinária influência sôbre o desenvolvimento da pupa. Segundo Laake, Cushing, Parish e Knipling, o período pupário é de 167 dias no inverno e 54 dias no verão.

A Cochliomyia hominivorax é principalmente vista no verão e é nas horas mais quentes do dia que a fêmea faz as suas posturas.

O inseto adulto mede 8 a 10 milímetros. A coloração do torax varia do azul ao esverdeado com reflexos metálicos. A face superior do pro-tórax e meso-tórax apresenta três faixas longitudinais negras ou fuliginosas, sendo o meta-tórax de côr uniforme. As azas são transparentes e incolores, apenas a base é ligeiramente escura. As patas são de um colorido negro.

Para diferenciar os sexos nas espécies adultas observamos simplesmente os olhos, que nos machos estão muito aproximados, enquanto os olhos das fêmeas estão separados por distância visivelmente maior.

A diferenciação entre a Cochliomyia hominivorax e a Cochliomyia macellaria se faz nos insetos adultos pelo seguinte sinal característico: a Cochliomyia macellaria apresenta manchas laterais claras no terceiro e quarto segmento do abdomen quando a môsca é vista pelo dorso. A Cochliomyia hominivorax não possue estas manchas.

No inseto macho a estrutura do hipopigio é, sem dúvida, de máxima importância para a classificação. Os machos da Cochliomyia hominivorax têm o penis (phallus) recurvado;

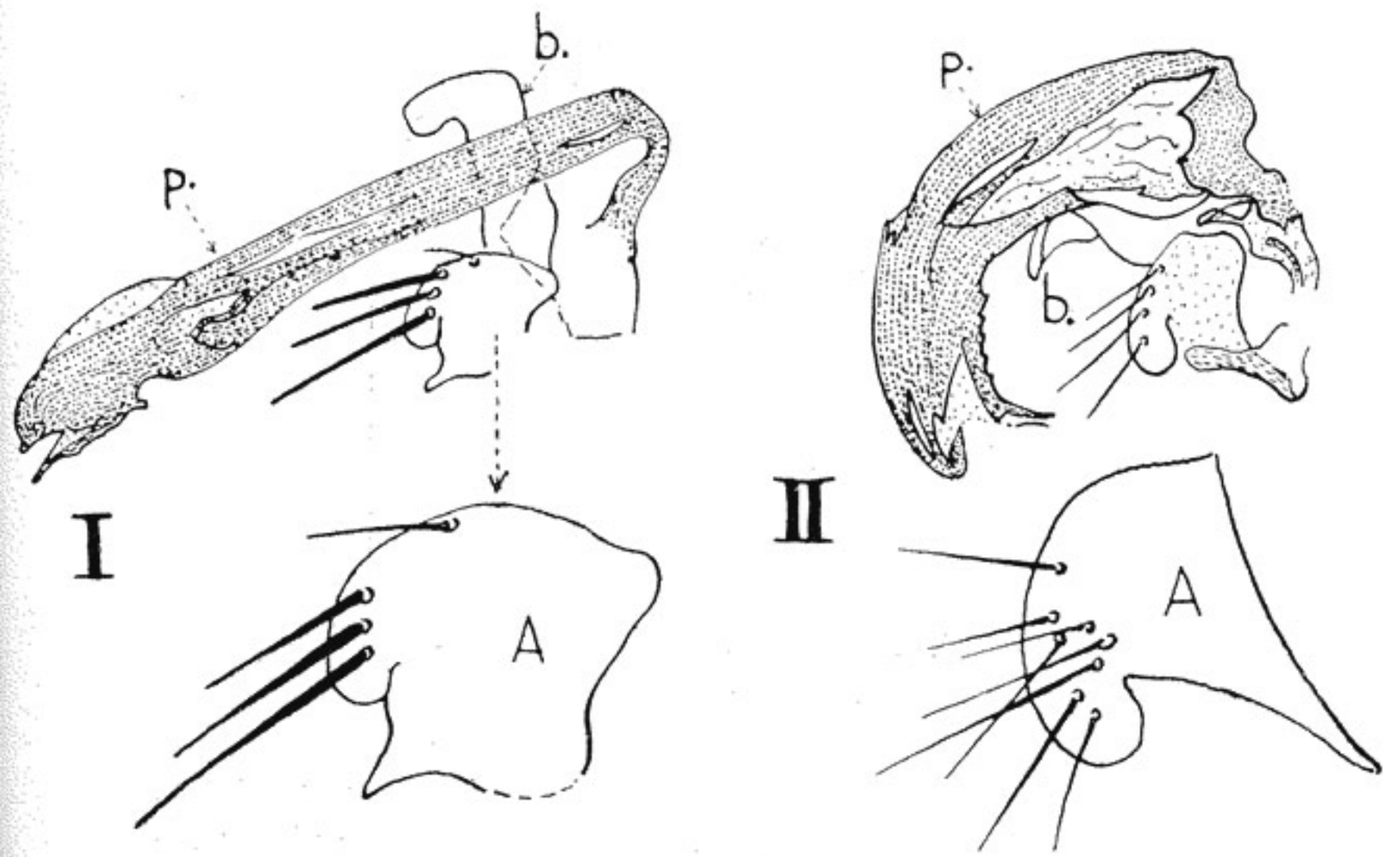

Segundo C. Pinto e J. Lins de Almeida.

I. Detalhes da estrutura do hipopigio da Cochliomyia macellaria

II. idem da Cochliomyia hominivorax

p — phallus

b — peça basal

A — paraméro

BIBLIOTECA DA FACULDADE DE MEDICINA DE PORTO ALEGRE

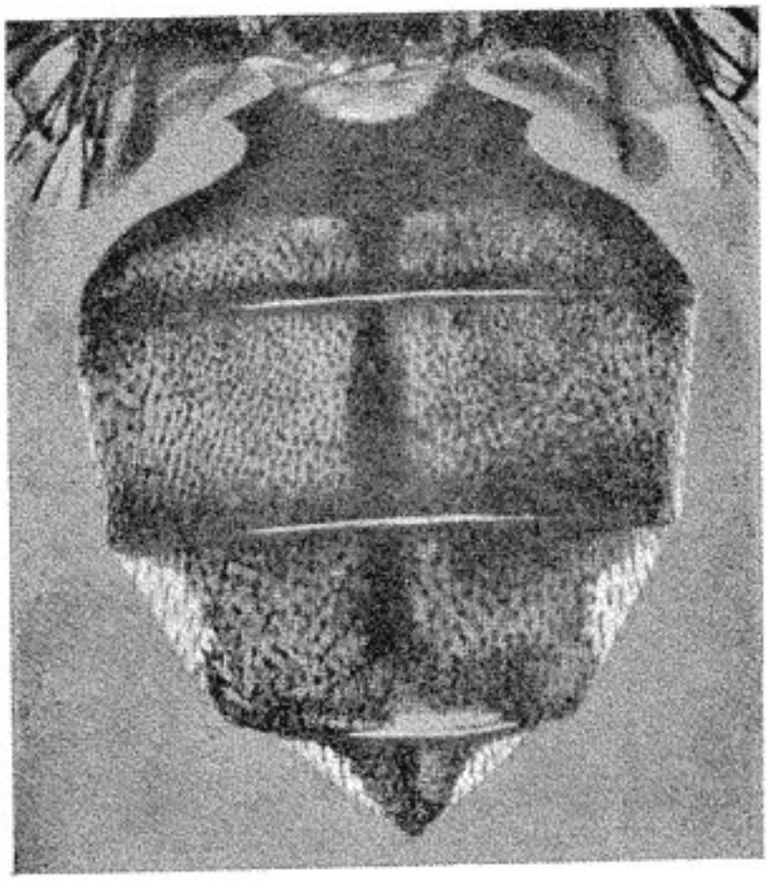

Abdomen da Cochliomyia macellaria apresentando as manchas laterais claras.

paraméro com cêrca de oito cerdas finas. Os machos da Cochliomyia macellaria tem o penis retilíneo; paraméro com três cerdas fortes e uma fina. O esquema que apresentamos de C. Pinto e J. Lins de Almeida é neste ponto de vista muito elucidativo.

Dermatobia hominis (Linneo Junior, 1781) pertence ao gênero Dermatobia Brauer da família Oestridae, com os seguintes sinônimos, (conforme C. Pinto — Zoo-Parasitos de Interêsse Médico e Veterinário, 1938):

Dermatobia noxialis Brauer, 1860
Cuterebra cyaniventris Macquart, 1840
" hominis Gmelin, 1788
" noxialis Goudot, 1845
" hominis Say, 1882
Oestrus guildingi Hope, 1840
" humanos Howard, 1883
Dermatobia mexicana Serna, 1896.

O tamanho da Dermatobia adulta varia de 14 a 17 milímetros. O tórax é castanho escuro com reflexos de cinzento

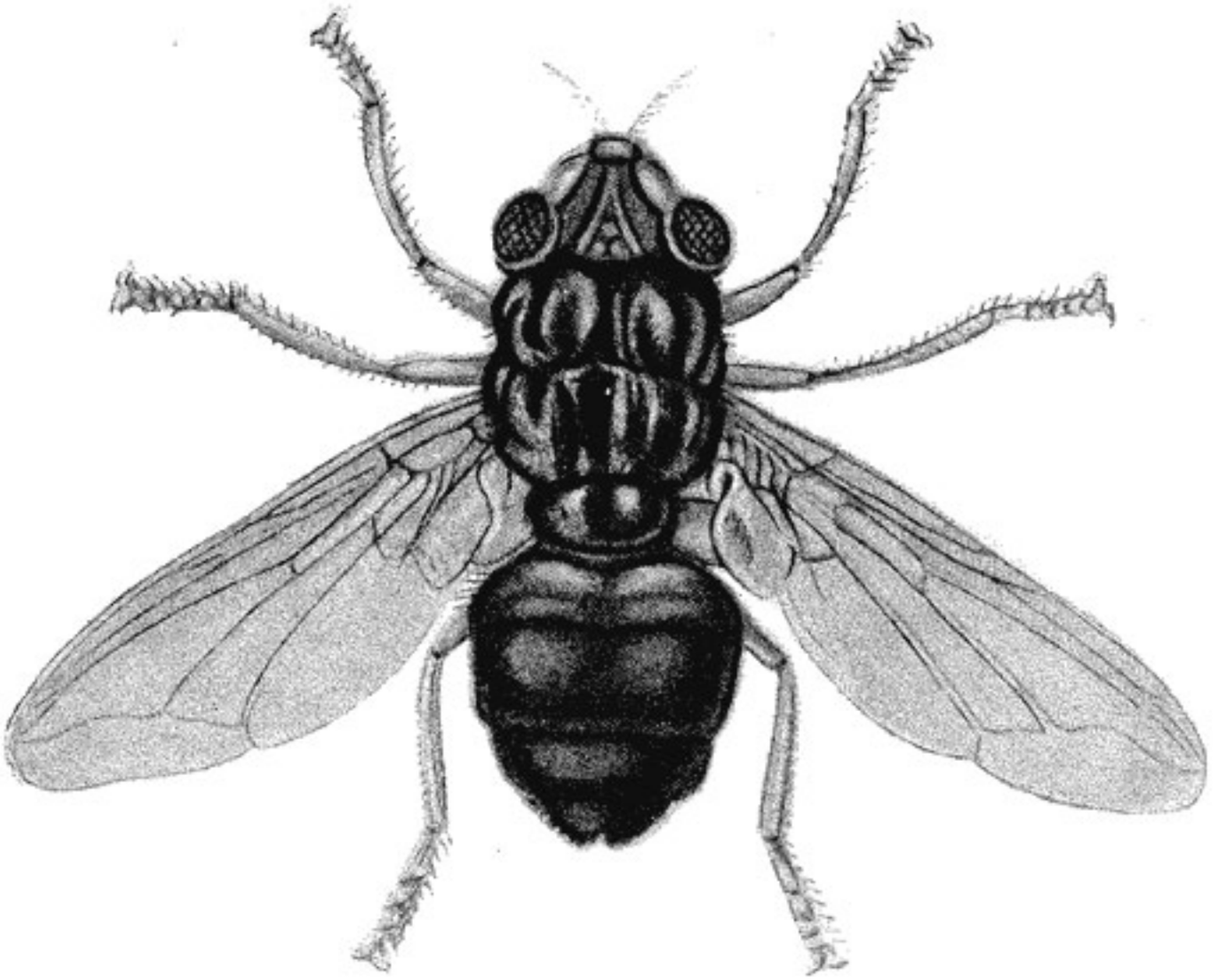

Dermatobia hominis (Linneo Junior, 1781)

FACULDADE DE MEDICINA DE PORTO ALEGRE • BIBLIOTECA

e negro. Abdomen de tonalidade azul metálico com pequenos pêlos negros, sómente a base do abdomen é esbranquiçado com pêlos da mesma côr. Antenas amareladas. Face de côr ruiva com pêlos formando penugem. Olhos avermelhados, com uma faixa escura no meio.

O ovo tem aproximadamente a forma de um dedo humano e o opérculo dá idéia da unha.

Na primeira fase a larva, que no Brasil se chama "berne", apresenta doze segmentos com dois tipos de espinhos, distribuidos na parte anterior e que servem para fixá-la: espinhos pequenos, escuros, em faixas transversais largas e espinhos maiores, também de tonalidade escura, numa só faixa transversal. Os pequenos espinhos da parte caudal são de tonalidade mais clara. Na região bucal encontram-se dois ganchos destinados a perfuração da pele e das mucosas dos animais parasitados.

Trinta dias após, a larva apresenta duas porções distintas: a parte anterior arredondada com 3 a 5 segmentos, separados por linhas duplas de espinhos e a parte caudal reta ou ligeiramente curva. Na parte caudal localizam-se duas placas estigmáticas, sem anel quitinoso, cada uma com três estigmas alongados e recurvados.

A pupa é mais volumosa na parte posterior e faz a sua evolução em 30 a 60 dias, conforme as variações de temperatura.

De acôrdo com os estudos experimentais feitos por A. Neiva e Florencio Gomes (1917), o ciclo evolutivo da Dermatobia hominis é o seguinte:

Da postura ao aparecimento da larva	—	7	dias
período larval anterior à penetração	—	1 a 3	"
" " na pele do cão	—	35 a 41	"
" pupal no solo	—	64 a 67	"
duração do inseto adulto	—	8 a 9	"
Total	—	120 a 122	"

FACULDADE DE MEDICINA DE PORTO

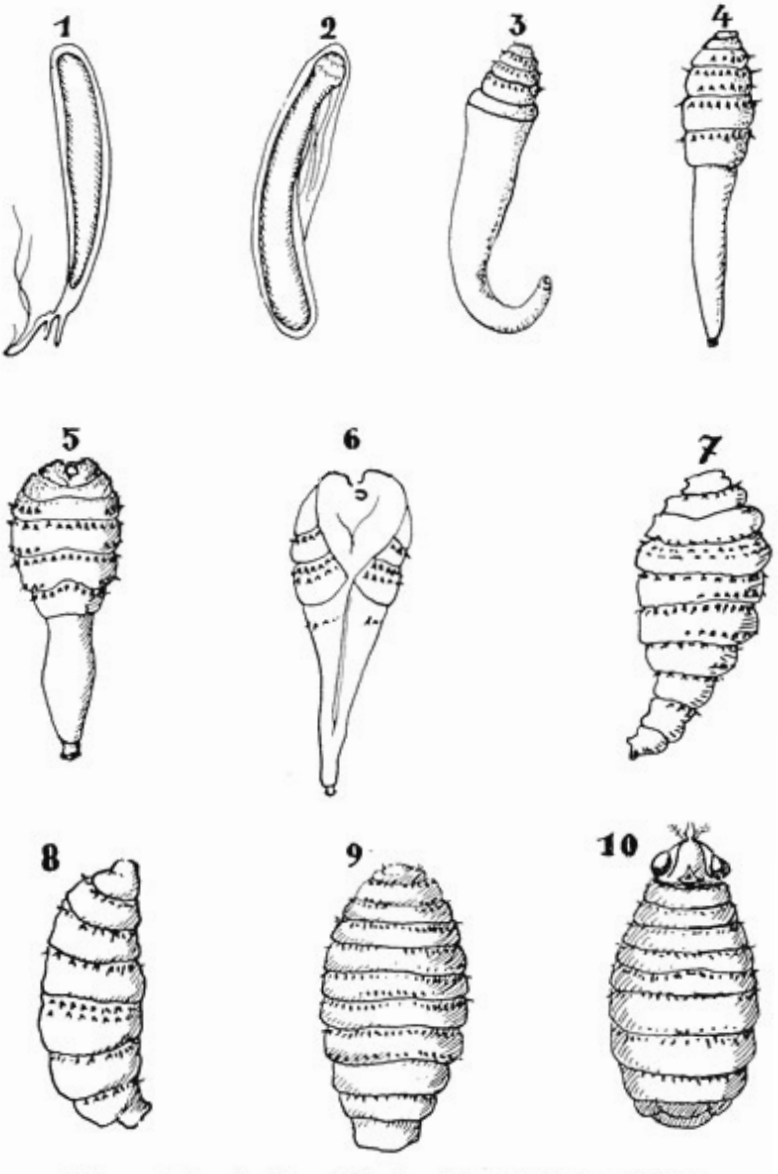

Ciclo evolutivo da Dermatobia hominis, segundo A. Neiva e Florencio Gomes

1 e 2 — ovos da Dermatobia
3, 4 e 5 — diversas fases na evolução da larva
6 — ecdyse de uma larva
7 e 8 — larvas em adiantado estado de desenvolvimento
9 e 10 — pupas da Dermatobia, vendo-se na fig. 10 a Dermatobia nascendo do pupario.

As observações feitas pelo Prof. Blanchard (1900), por Rafael Morales (1911), Tovar e Rincones, completadas por A. Neiva e Fl. Gomes, A. Lutz, Cesar Pinto e Flavio da Fonseca, demonstraram ser extraordinariamente curiosa a evolução do berne.

A Dermatoria procura para efetuar suas posturas outro díptero e deposita durante o vôo sôbre a região póstero-lateral do abdomen dêste inseto um certo número de ovos, dispostos em camadas com os opérculos voltados para trás. Os ovos, presos ao abdomen do inseto veiculador devido a uma substância pegajosa que os reveste, prosseguem a evolução e dão larvas. Êste díptero intermediário ou veiculador, por sua vez, pousando sôbre um animal de sangue quente infesta-o abandonando nele a larva.

Não encontrando inseto veiculador a Dermatobia fecundada efetua suas posturas em qualquer lugar. Estes ovos, porém, não evoluem, ao passo que os colados ao abdomen do díptero intermediário dão larvas depois de sete dias.

A larva faz a sua evolução na pele ou na mucosa do animal parasitado até a última fase, produzindo o berne. Nesta fase cai ao solo aonde se enterra para entrar em estado pupário.

——o——

A miase produzida pela Dermatobia hominis é uma infestação comum em nosso país, principalmente nas regiões pastoris. Pela estatística de Navarro de Andrade a infestação em determinadas zonas do Estado de S. Paulo atinge 44%.

Segundo C. Pinto e Flavio da Fonseca a Neivamyia lutzi (Muscidae, Stomoxydinae) desempenha o papel mais importante na transmissão do berne.

FACULDADE DE MEDICINA DE PORTO

Damos a seguir a relação dos insetos hospedadores intermediários dos ovos da Dermatobia hominis, conforme C. Pinto:

Culex sp. — Rafael Morales, 1911 — Guatemala

Psorophora sp. — Knab, 1913 — Trinidad

" posticata — Neiva e Fl. Gomes — 1917

Peryassú, 1922 — Brasil

N. Tovar, 1924 — Venezuela

Janthinosoma lutzi — Sambon, 1922

N. Tovar, 1924 — Venezuela

" albipes — Oct. Mangabeira F.º (inédito) Brasil

" tovari — N. Tovar, 1924 — Venezuela

Goeldia longipes — Shanon, 1925 — Panamá

P. C. A. Antunes, 1936 — Brasil

Aedes serratus — P. C. A. Antunes, 1936 — Brasil

Chrysops sp. — Townsend, 1915 — America

Anthomyia heydenii — Lutz e Aragão, 1917 — Brasil

" lindigii — A. Lutz, 1917 — Brasil

Synthesiomyia nudiseta — A. Lutz, 1917 — Brasil

Stomoxys calcitrans — Neiva e Gomes, 1917

Pinto e Fonseca, 1930

R. di Primio, 1932 — Brasil

Sarcopromusca arcuata — C. Pinto, 1928 — Brasil

Neivamyia lutzi — C. Pinto e Fl. da Fonseca, 1930

C. Pinto e H. Lopes, 1933

L. Travassos, 1933 — Brasil

Cochliomyia macellaria — J. Lins de Almeida, 1933 — Brasil.

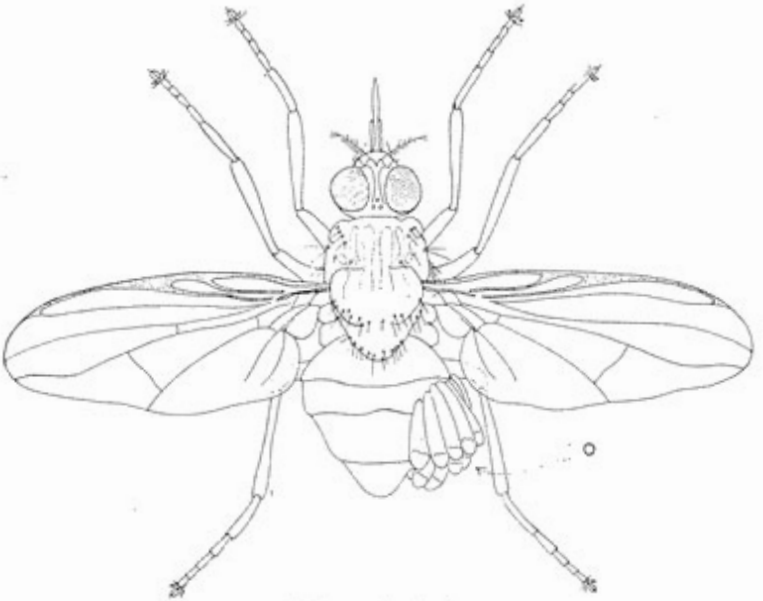

Neivamyia lutzi

o — ovos da Dermatobia presos no abdomen.

FACULDADE DE MEDICINA DE PORTO ALEGRE

Estudo Clínico

Para que póssamos descrever em todas as suas minúcias as inúmeras perturbações causadas pela miase em oto-rino-laringologia, mister se torna dividi-la em três formas clínicas: rino-miase, oro-faringo-miase e oto-miase. Cada uma delas será objeto de uma descrição detalhada.

Rino-Miase

A opinião hoje dominante, pelo menos até que o advento de novas teorias venha tudo refundir, é que a rino-miase é a infestação mais frequentemente observada. Distingue-se rino-miase produzida por larvas da Dermatobia hominis e rino-miase determinada por larvas da Cochliomyia hominivorax.

A larva da Dermatobia hominis ostenta-se com exagerada frequência nas vizinhanças do vestíbulo do nariz e mesmo na fossa nasal, quer no meato inferior, quer no corneto inferior, onde se desenvolve, dando lugar à produção do berne.

O doente tem a convicção que está atacado do mal pela aparição de uma secreção serosa mais ou menos abundante e pela sensação de prurido e fortes picadas no nariz, de localização incerta, ora no vestíbulo, ora na profundidade da fossa nasal, com crises de espirros e fases de acalmia.

À medida que a doença evolue as dôres espontâneas aparecem e a obstrução nasal progressiva e unilateral se evidencia.

O exame do nariz pela palpação mostra a deformação e o empastamento dos tecidos, como se um tumor aí estivesse

ADE DE MEDICINA DE PO

em fase de evolução. A rinoscopia anterior permite localizar algumas vezes a sede dêste tumor; outras vezes esta localização é dificultada devido a obstrução completa do vestíbulo nasal.

O estado geral, além de pequenas oscilações térmicas, nada apresenta de interessante, a não ser complicações secundárias donde promanam pequenos distúrbios locais.

—o—

As rino-miases produzidas pelas larvas da Cochliomyia hominivorax são de uma importância muito mais transcendente, não só pelas perturbações graves que produzem como também pelo número de larvas que nelas se lobrigam — 400 ou mais.

Em uma primeira fase, que chamamos fase da coriza da rino-miase, observa-se simplesmente uma irritação nasal, externutações frequentes com sensação pruriginosa que incomoda bastante. Nesta fase o paciente, julgando estar atacado de uma simples coriza catarral, não dá maior atenção à sua moléstia.

Na segunda fase os pruridos aumentam. Ha abundantes exsudatos serosos e sero-sanguinolentos, que correm pelas narinas, produzindo na maior parte dos casos eritema do lábio. Mais tarde as secreções tornam-se purulentas, saniosas e fétidas. Aparecem então as epistaxis, que quando abundantes e repetidas anemiam e devastam ràpidamente o organismo dos desgraçados enfermos, como uma árvore que o incêndio consumisse.

Começam então as dôres. Primeiramente localizadas, contínuas, aumentadas pela palpação, com sensação de distenção no interior das fossas nasais. Em seguida irradiam-se por todo o nariz, principalmente para o território do trigêmio, cujos ramos intranasais, ou são irritados ou interessados. A região do seio maxilar é dolorosa. Aparecem as ce-

falalgias de localizações diversas devido a participação dos seios frontais ou esfenoidais, com irradiações para a região retro-orbitária, base do crânio e nuca. As dôres exacerbadas tornam-se intoleráveis e desesperam os doentes, produzindo verdadeiras crises nervosas.

Na terceira fase, o doente pode muitas vezes achar-se em estado de prostração extrema, apresenta edema das pálpebras, da região malar, dos lábios e do dorso do nariz, que se deforma.

As secreções, aumentadas e fétidas, são acompanhadas de eliminação de larvas, de fragmentos de mucosa, cartilagem e sequestros.

A obstrução nasal, que fez a sua aparição desde a fase inicial, nesta fase constitue a síndrome predominante. O doente respira pela boca, tem a garganta sêca e a voz nasalada — rinolalia fechada.

Há elevação de temperatura, que muitas vezes sobe a 40°. O paciente tem calafrios, delírios, convulsões etc.

Os gânglios da região, tributários da petuïtária, podem estar interessados e dolorosos, mormente quando houver infecção secundária intercorrente.

Pelo exame físico, meticuloso, das fossas nasais e das cavidades acessórias, utilizando intensa iluminação, verifica-se pela rinoscopia, na primeira fase, ligeira hiperemia, exsudação catarral, ulcerações e perfurações na mucosa.

Na segunda fase as fossas nasais se apresentam parcial ou totalmente obstruidas pelas crostas de coloração cinzenta, coágulos sanguíneos e larvas.

Necessário se torna então, para sua perfeita visibilidade, eliminar as crostas e as larvas perceptiveis e obter-se a retração da mucosa pelo emprêgo do estilete montado e embebido em neo-tutocaina e adrenalina.

Nesta condição, a rinoscopia anterior e posterior nos mostram as lesões produzidas pelas larvas na região poste-

DE MEDICINA DE

rior das fossas nasais, na parede septal, cartilaginosa ou óssea, total ou parcialmente destruida, pondo em comunicação as fossas nasais e reduzindo-as a uma unica e vasta cavidade como num caso por nós observado na cidade de Vacaria:

> "Chamados pelos colegas Drs. Taufick e Dias Fernandes, atendemos no dia 14 de Fevereiro de 1936 o joven Vencelino da Silva, com 22 anos, residente em uma fazenda nas imediações da cidade.
>
> Achava-se o doente em estado de prostração com 39° de temperatura e 112 pulsações.
>
> Procedendo ao exame, constatamos forte edema da pirâmide nasal, das regiões malares, pálpebras inferiores e superiores, que se achavam unidas e lacrimejantes. Das narinas enormemente dilatadas, saia uma secreção sero-purulenta e fétida que banhava o lábio superior, tumefato, rubro e ulcerado. A péle do dorso do nariz achava-se delgada, em vias de perfuração.
>
> Pela rinoscopia anterior vimos as fossas nasais obstruidas de crostas, secreções, larvas e tecidos necrosados. Retiramos 178 larvas e após meticulosa e fastidiosa limpeza, observamos a extensão das lesões: o septo cartilaginoso e ósseo, as conchas inferiores e parte das médias destruidas. As fossas nasais formavam uma só e vasta cavidade."

Amiudadas vezes as larvas destroem a mucosa e a parede óssea do soalho do nariz. Daí as perfurações da obóbada palatina ou do véu do paladar, pondo em comunicação a cavidade nasal com a boca.

A destruição do nariz pode ser a consequência desta triste afecção. O doente trás estampado na sua fisionomia o horror da devastação produzida pelas larvas. Quando a destruição atinge a cartilagem quadrangular e o vomer, o dorso do nariz desaba: é o nariz em sela.

Não raro as larvas chegam aos seios da face, notadamente ao antro de Higmore, produzindo lesões e alterações de diversos graus, destruindo a parede orbitária dêste seio e penetrando na órbita.

Vale mais do que mostra, a observação que vamos descrever e que neste ponto de vista é muito elucidativa:

Laudelino Rosa da Silva; mulato, brasileiro, casado, jardineiro, residente à Travessa da Pedreira 333. P. Alegre.

Veio á consulta do Serviço de Oto-rino-laringologia da Santa Casa no dia 30 de Janeiro de 1939.

FACULDADE DE MEDICINA DE PORTO

Nada relata de importante nos seus antecedentes pessoais e de família. Nunca esteve doente do ouvido ou do nariz.

Declara que a sua moléstia começou pelo aparecimento de fortes dôres de cabeça, espirros incessantes, sensação de pêso na região sub-orbitária

do lado direito e acentuada hemorragia da narina do mesmo lado, eliminando nesta ocasião duas larvas.

Exame: temperatura 38,2º - pulsações 92.

Exame das urinas - normal.

Apresenta edema acentuado no dorso do nariz, na região malar direita, pálpebras e lábio superior.

Pela rinoscopia anterior verificamos rinorréa sero-purulenta, fétida, de coloração cinzento-amarelada, no meio da qual se moviam inúmeras larvas. Desobstruida a fossa nasal de sua repugnante secreção, contamos 18 larvas. Pesquizando pela rinoscopia anterior as devastações produzidas pelas mesmas, notamos destruição da concha inferior, da mucosa do soalho do nariz e da parede externa da fossa nasal direita que assim comunicava por um pequeno orifício com o seio maxilar respetivo. A maior parte das larvas achavam-se acantonadas na fenda olfativa anterior.

A radiografia que requisitamos imediatamente revelou diminuição de transparência do seio maxilar direito. Pela rinoscopia posterior verificamos algumas lesões destrutivas da choanas do lado direito.

O exame do naso e oro-faringe revelou ligeiro edema dos pilares e hiperemia difusa do faringe. O paciente queixava-se de dôr á deglutição. Dentes em mau estado.

Otoscopia - normal.

Após cuidadosa limpeza da fossa nasal e lavagem do seio maxilar, insuflamos clorureto mercuroso.

Três horas após repetimos, com a mesma técnica e cuidados peculiares a êste processo, outra insuflação, obtendo a eliminação de mais 7 larvas.

Vinte e quatro horas depois, achava-se o nosso doente em estado lisongeiro, sem febre, pulso de 84. O edema palpebral diminuido, já podendo

DADE DE MEDICINA

abrir, embora com certa dificuldade, a pálpebra, cuja fenda na véspera achava-se completamente desaparecida. A fetidez nasal diminuira, assim como as secreções. Curativo sêco; retirada de crostas e secreções. Não houve eliminação de larvas. Insuflação de clorureto mercuroso.

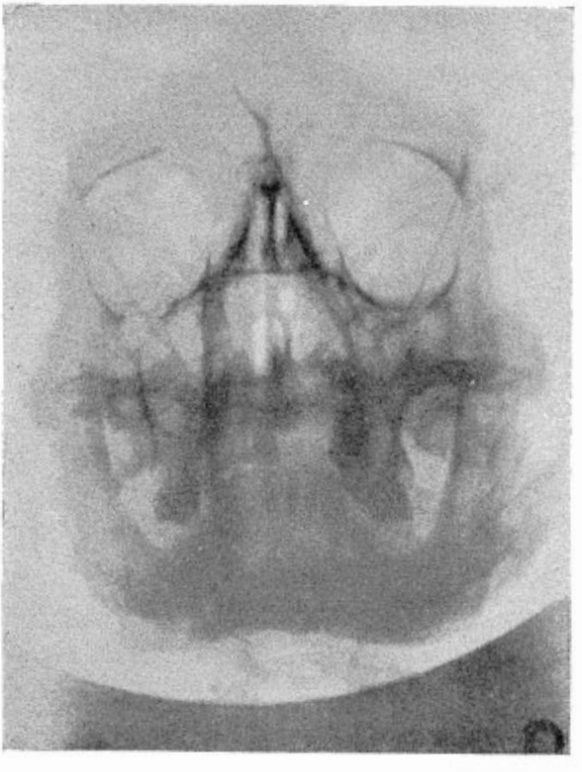

Dia 1-2-39 — O doente continúa melhorando. Ausência de larvas. Edemas ainda persistem. O curativo constou da retirada de fragmentos de mucosa necrozada, crostas e secreções; aplicação de tintura de mertiolato e pomada mentolada e boricada. Como o doente se queixasse de dôres infra-

orbitárias e na fossa canina, praticamos uma lavagem do seio maxilar, com resultado negativo. Aplicação de irradiações diatérmicas.

Dia 3-2-39. Edemas diminuidos. Curativo sêco, tendo nos limitado a retirada de algumas crostas que recobriam as ulcerações das conchas e do soalho das fossas nasais, já em vias de cicatrização. O doente continuou com os mesmos curativos e aplicações diatérmicas por mais seis dias, e o revimos uma semana após completamente curado.

Os seios frontais são também com certa frequência invadidos pelas larvas. As dôres acusadas pelos doentes são disso a prova.

Sem omitir os seios esfenoidais ou etmoidais, que podem também ser atingidos, referir-nos-emos especialmente à gravidade da presença das larvas na abóbada das fossas nasais, nas vizinhanças da parte anterior do etmoide ou da face anterior do esfenoide. E' a região naso craniana por onde muito facilmente as larvas pódem penetrar no cérebro e produzirem meningites, trombose dos seios laterais, encefalites e abcessos cerebrais.

Ter-se-á a impressão do que valem estas últimas perturbações, acompanhando-se com atenção a descrição dos fenômenos clínicos que na presente observação se enquadram.

Alcides Leite; 50 anos, preto, brasileiro, casado, lavrador, residente no Passo da Cavalhada.

Veio á consulta do Serviço de Oto-rino-laringologia da Santa Casa no dia 25 de Maio de 1939.

Nada refere de importância no que concerne aos seus antecedentes de família.

Relata que ha 15 anos recebera um coice de animal na região da fossa canina e do ferimento

DE MEDICINA

resultou uma cicatriz de 2 por 2 e meio cents. no sulco lábio geniano. Teve tifo e aos 32 anos contraiu blenorragia e cancro sifilítico. Ha um ano mais ou menos vem sofrendo do nariz e atribue a sua doença ao coice. Começou por um corrimento mu-

coso na fossa nasal direita que depois tornou-se purulento e fétido. Tendo-se agravado seu estado com dôres e obstrução nasal procurou um médico que lhe instituiu um tratamento anti-sifilítico e lhe receitou inhalações. Com a medicação teve alternativas de melhoras animadoras e peoras acentua-

das. Ha 10 dias a secreção nasal aumentou, surgiram fortes dôres no nariz com irradiações para a face, eliminando fragmentos de óssos necrosados e três larvas, que nos trouxe em uma caixa de fósforos.

Exame: homem robusto e musculoso; temperatura, 39,2; pulsações, 116; estado de prostração.

Apresentava a hemiface esquerda grandemente edemaciada, sobretudo as pálpebras, que se achavam unidas, com os cílios aglutinados. Do dorso

DE MEDICINA

do nariz o edema descia para os lábios superior e inferior, abrangendo toda a região geniana até o mento. A cicatriz do sulco lábio-geniano, de uma coloração mais escura que a própria pele, dava sensação de pergaminho. Do nariz exalava forte mau cheiro, comparável ao de cadáver em putrefação. À inspeção do nariz pela rinoscopia anterior notamos a presença de larvas, que se moviam

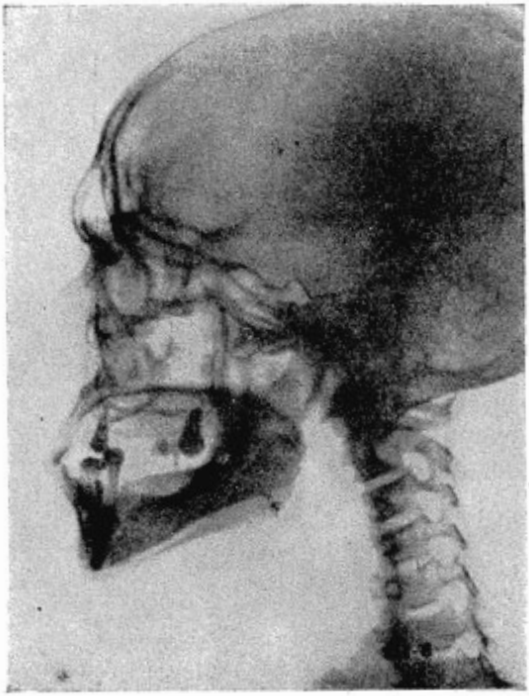

no meio de abundantes secreções e de crostas de coloração escura. Retiramos 53 larvas do segundo e terceiro estado larvário; desembaraçamos a fossa nasal das secreções, sequestros e fragmentos de mucosa e constatamos a perfuração do septo cartilaginoso e ósseo, a destruição total das con-

chas inferior e média e de parte da parede externa, abrindo franca comunicação da fossa nasal com o seio maxilar esquerdo.

Pela rinoscopia posterior, feita com dificuldade, porque o doente dificilmente abria a boca, conseguimos notar a destruição completa do arco choanal e ulcerações extensas das mucosas do nasofaringe.

Otoscopia: normal.

Procedida uma lavagem do antro, através a brecha da parede naso-sinusial, recolhemos na água da lavagem 22 larvas, fragmentos de mucosa, pequenos sequestros, coágulos sanguíneos e pús. Terminada a limpeza, depois de meticuloso exame, ensuflamos clorureto mercuroso nas cavidades antral e nasal. Injetamos septicemina, ólio canforado e cardiasol.

Remetemos o paciente ao radiologista, cujo exame nos revelou: comprometimento das células etmoidais, do ramo montante e da parede antero-externa do seio maxilar e também da parede inferior da órbita.

Exame de Wassermann: positivo +++.

Exame das urinas: albumina, sangue e excesso de urobilina.

À tarde do mesmo dia, isto é, 4 horas após, praticamos novo curativo com novas insuflações de clorureto mercuroso e injetamos ólio canforado.

Dia 27-5-39. As secreções continuaram abundantes e fétidas. A cicatriz lábio-geniana mortificada eliminou-se e no fundo da cratera conseguimos mobilizar e retirar enorme sequestro, que deixou ampla comunicação do seio e da fossa na-

DE MEDICINA DE P

sal com o exterior. Após curativo injetamos septicemina e ólio canforado.

Dia 28-5-39. O doente passou mal a noite. A temperatura subiu a 40° com calafrios septicêmicos, acompanhados de uma cefaléia profunda retro-ocular. O edema palpebral aumentado com

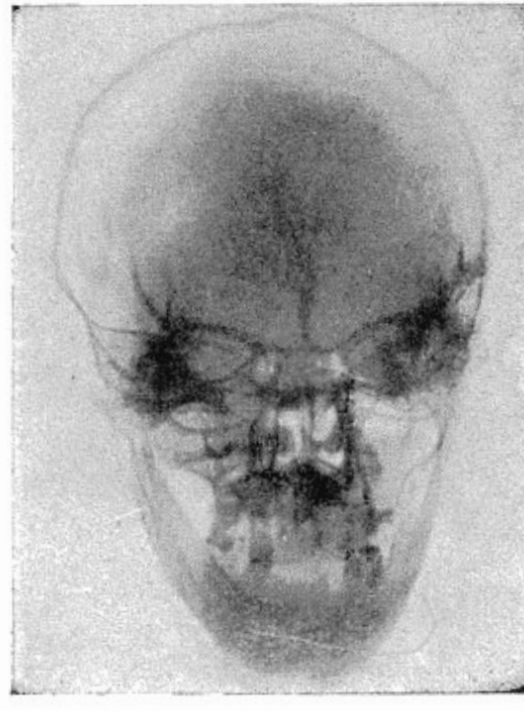

exoftalmia irredutivel e dilatações das veias palpebrais e frontais.

O exame do fundo do olho não foi possivel em virtude da inquietação do doente.

Exame do líquido céfalo-raquidiano: a punção foi de resultado branco.

Firmamos prognóstico desfavorável, pois estavamos em presença de uma trombo-flebite órbito-cavernosa.

Dia 29-5-39. O estado do doente agravou-se sensivelmente, entrou em estado de coma e por fim um negro remate, a morte.

—o—

Os acidentes encefálicos da rino-miase são suscetíveis de formar um quadro clínico todo especial. A larva pode desde sua penetração na fossa nasal localizar-se nesta região perigosa naso-craniana. Os sintomas de início são espetacularmente anunciados e terminam pela morte em um espaço de tempo relativamente curto.

O perigo das encéfalo-meningites consecutivas a rino-miase é, portanto, considerável.

DIAGNÓSTICO

O diagnóstico da rino-miase produzida pelas larvas da Dermatobia hominis é sempre fácil, porque pela inspeção cuidadosa e pelo toque com o estilete percebemos perfeitamente os movimentos da larva que constitue o tumor. Desembaraçada a fossa nasal das crostas e secreções, muitas vezes podemos observar o orifício respiratório da larva que ora aparece, ora desaparace, o que nos dá a confirmação do diagnóstico.

O diagnóstico da rino-miase produzida pelas larvas da Cochliomyia hominivorax em geral também não oferece dificuldades.

Na primeira fase póde haver confusão com a coriza catarral aguda, porém na segunda fase ou na fase da queda das larvas o doente trás de antemão o diagnóstico feito.

LDADE DE MEDICINA DE PO

PROGNÓSTICO

O prognóstico pode ser ou não reservado.

A gravidade da afecção está condicionada á localização das larvas e das complicações possiveis que elas possam produzir, como deformidade nasal, lesões sinusiais, acidentes cerebrais ou sequelas irremovíveis, da estética, da fonação, da deglutição etc. A morte rápida ou após prolongados padecimentos, pode ser a resultante daquelas complicações, como a simples observações claramente demonstra.

Oro-faringo-miase

A infestação dos lábios pela Dermatobia hominis é fato hoje perfeitamente estabelecido. O berne foi observado tambem nos pilares e nas amigdalas. Esta última localização, além de distúrbios inflamatórios, pode acarretar tambem hemorragias graves, que ameacem a vida do paciente. (Revista de Oto-rino-laringologia, 17-4-1933. -- Um caso narrado pelo Dr. Luiz Brandão Filho, de Araraquara — S. Paulo).

A moléstia se inicia pela aparição de um pequeno tumor acompanhado de acentuado edema e rubor circunscrito. A dôr é espontânea e aumentada pela palpação. A infecção secundária destes focos de miase pode causar graves complicações sobretudo nos lábios, produzindo trombo-flebites que reclamam cuidados especiais e terapêutica enérgica.

A miase do oro-faringe, produzida pelas larvas da Cochliomyia hominivorax é quasi sempre a consequência da propagação da miase do nariz através das choanas e das perfurações do véu do paladar ou da abóbada palatina. As moscas podem depositar os seus ovos nos lábios, nas bochechas, nas cáries dentárias, nas gengivas e mesmo diretamente sôbre as amigdalas, se bem que contra esta última asserção, posto que tão provada nos pareça, estejam replicando doutos e indoutos especializados.

Os sintomas variam conforme a localização. A dôr é sempre violenta e intolerável. Se as larvas penetrarem nos lábios, estes apresentar-se-ão fortemente tumefatos, necrozados, com perda de substância, o mesmo acontecendo nas bochechas e nas gengivas. Nas cáries dentárias, os restícios de dentes desaparecem atingidos pela voragem das larvas, porém se as amigdalas ou as pilares são os órgãos infestados, o principal sintoma será o trismus, simulando um abcesso amigdaliano ou peri-amigdaliano.

Frequentes são as ulcerações dos pilares, da úvula, do véu do paladar, assim como sua destruição parcial ou total.

A sensação de prurido intenso no faringe e o mau hálito tornam-se intoleráveis. Graves hemorragias se produzem com frequência e podem tornar-se mesmo inquietantes.

As complicações de ordem destrutiva, com necrose do véu do paladar, perfuração da abóbada palatina ou de ordem cicatricial, produzindo aderências e cicatrizes retráteis, não são raras e afetam as funções fonatória e da deglutição e acarretam graves prejuizos à saúde dos infestados.

A observação que vamos agora descrever sem colori-la postiçamente com arrebiques bastardos, estereotipa perfeitamente tudo o que acima dissemos.

Ramona F. de Souza; 53 anos, branca, viuva, brasileira, de profissão doméstica, residente a Vila Niteroi.

Veiu à consulta do Serviço de Oto-rino-laringologia da Santa Casa no dia 8 de Maio de 1939.

Nada oferece de importância em seus antecedentes hereditários.

Relata que ha 6 meses sente dôres na abóbada palatina, onde apereceu uma ulceração do tamanho de uma lentilha, que pouco a pouco foi aumentando e adquiriu as dimensões de uma moeda

DE MEDICIN
IDADE

de 100 réis. Consultou a diversos médicos, sem obter resultado.

Ha 6 dias notou que as suas dores tinham aumentado consideravelmente de intensidade e eram seguidas de fortes pruridos no nariz e na garganta, que dificultavam a alimentação e tornavam a deglutição dolorosa. Apareceu então no nariz um corrimento sero-sanguinolento; a ulceração da abóbada palatina progredira rápida e assustadoramente. Ao escarrar, durante um acesso de tosse, expulsou a paciente um bolo de larvas.

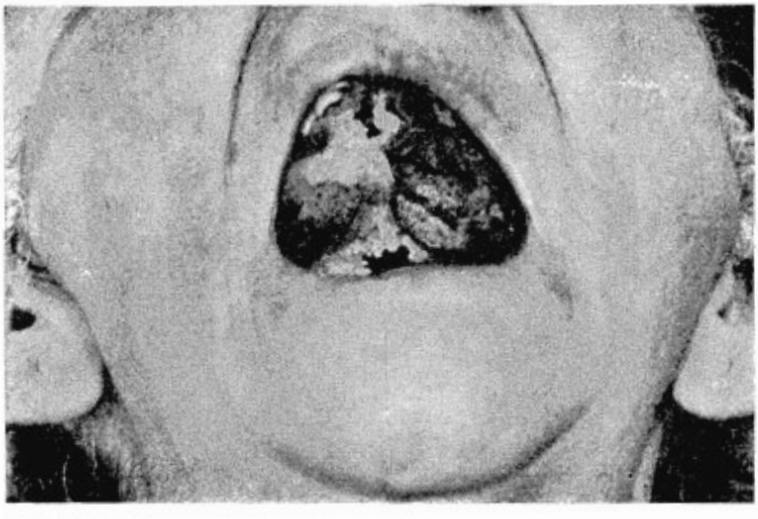

Exame: Mucosas descoradas; pele flácida; estado precário.

Temperatura 38,6; pulsações 110 — Exame das urinas - normal.

Ligeiro edema da pirâmide nasal e do lábio superior.

Rinoscopia anterior: fossas nasais amplas, apresentando em ambas as cavidades abundante secreção sero-purulenta, contendo larvas, que se movimentavam na sua profundidade.

Praticada a limpeza e retraida a mucosa que se achava congesta lobrigamos pela rinoscopia anterior algumas ulcerações na parede septal e no soalho das fossas nasais.

Exame do oro e rino-faringe: Revelou-nos dentes em mau estado, hálito fétido e nauseabundo; vasta ulceração da abóbada palatina que abrangia todo o lado esquerdo, desde a rugosidade anterior adiante até o pilar anterior atrás. A mucosa da parede posterior do faringe, assim como o pilar anterior bastante hiperemiados, tambem apresentavam algumas ulcerações disseminadas. A amigdala esquerda com o seu polo superior destruido, achava-se recoberta por uma secreção de coloração cinzenta amarelada e por massas de tecido necrosado de onde retiramos 16 larvas.

Pela rinoscopia posterior notamos destruição das caudas dos cornetos e secreção muco-purulenta. Fizemos biopsia e o exame histo-patológico feito no Instituto Dr. Waldemar de Castro constatou epitelioma pavimentoso epidermoide da mucosa palatina.

Otoscopia - normal.

Após meticulosa limpeza das fossas nasais, do rino e oro-faringe, fizemos insuflações de cloruret o mercuroso. Três horas depois repetimos o mesmo tratamento, tendo a doente expelido ainda 3 larvas.

No dia imediato a enferma apresentou melhoras em seu estado geral e eliminou ainda 5 larvas

ULDADE DE MEDICINA DE PORTO

pela fossa nasal. O curativo constou de limpeza da massa formada pelo clorureto mercuroso, restos de tecido necrosado e nova aplicação de clorureto mercuroso. Injetamos 3 cm.^{3} de ólio canforado.

Dia 10-5-39. Curativo sêco, limpeza do nariz e ablação do tecido necrosado da garganta. Ausência de larvas.

Dia 11-5-39. Melhoras acentuadas das lesões nasais e do rino e oro-faringe. As larvas desapareceram.

Nos dias subsequentes, aplicação de pomada boricada nas fossas nasais e colutório de mertiolato nas feridas da garganta.

Após 12 dias a enferma teve alta e foi enviada a curieterapia.

DIAGNÓSTICO

O diagnóstico da miase do oro-faringe, produzida pela larva da Dermatobia hominis não apresenta dificuldades. No ponto mais proeminente do tumor notamos um minúsculo pertuito, que é o ponto de penetração da larva e por onde ela respira e basta esta constatação para firmarmos o diagnóstico.

O diagnóstico da miase ocasionada pelas larvas da Cochliomyia hominivorax não apresenta dificuldades insuperáveis, pois a presença da larva tudo esclarece. Porém quando o trismus é acentuado e a larva penetrar no tecido amigdaliano pelas criptas, produzindo devastações na profundidade do órgão, o diagnóstico torna-se difícil e pode confundir-se com os abcessos peri ou intra-amigdalianos.

Em qualquer das hipóteses a incisão esclarecerá o diagnóstico.

PROGNÓSTICO

O prognóstico da oro-faringo-miase é considerado sempre grave. A par das lesões destrutivas que se refletem intensamente sôbre as funções fonatória, respiratória e de deglutição, que muitas vezes as operações plásticas não conseguem remover, devemos aquilatar dos perigos que possam sobrevir para a vida dos pacientes, quando hemorragias graves se produzem pela possivel destruição de vasos.

A propagação da infestação ao laringo-faringe, às vias respiratórias e digestivas, produzem distúrbios vários e graves, como a bronco-pneumonia por deglutição de larvas, tornando o prognóstico da oro-faringo-miase sombrio.

Oto-miase

As miases auriculares são produzidas na sua grande maioria por larvas da espécie Cochliomyia hominivorax, mas as larvas da Dermatobia cyaniventris podem e devem igualmente ser incriminadas.

As infestações miásicas auriculares posto que menos frequentes do que as infestações da mesma natureza do nariz ou do oro-faringe, não são contudo raras.

Parece que as glândulas ceruminosas do ouvido externo, tóxicas para as larvas, constituem até certo ponto uma barreira à sua penetração.

Não obstante as experiencias de Brumpt em coelhos, cobaios e ratos, tentando reproduzir a miase, sem resultado, a observação clínica demonstrou ser a miase auricular possivel sem a préexistência de uma afecção do ouvido externo ou médio.

Contudo, as lesões supurativas e ulcerativas do pavilhão, do conduto e do ouvido médio predispõem os indivíduos á infestação miásica, pelo mau cheiro que produzem e que serve

ULDADE DE MEDICINA D

de atrativo às moscas, como prova a observação descrita no fim dêste capítulo.

A sintomatologia varia conforme a infestação se verifica em o ouvido em estado hígido ou no ouvido em franca supuração.

No primeiro caso as larvas atravessam o conduto auditivo externo, ulcerando-o; deparam com a membrana do tímpano intata; perfuram-na e chegam á caixa. A perfuração da membrana timpânica explica as dores intoleráveis que acusam os doentes desde o primeiro momento da penetração das larvas. Um corrimento seroso ou sero-sanguinolento é a regra, acompanhado de edema do conduto auditivo externo, que dificulta o exame e a extração das larvas. Em um período mais avançado a otorréa torna-se purulenta, com eliminação de fragmentos de mucosa necrosada e mau cheiro.

Se porém o paciente fôr portador de uma afecção crônica ou aguda supurada, o quadro clínico é um pouco menos dramático quanto à dor: a larva tem livre acesso ao ouvido médio, mas a otorréa aumenta consideravelmente e pode haver eliminação dos ossinhos necrosados.

Pelo exame otoscópico, após cuidadosa e meticulosa limpeza e extração das larvas visíveis, podemos verificar os danos causados por elas: destruição total ou parcial da membrana timpânica, dos ossinhos do ouvido e mesmo do labirinto, quando a parede interna da caixa fôr atingida.

As larvas banhadas pelo pús do ouvido externo e médio, seguindo a sua trajetória devastadora através do aditus ade antrum chegam às células mastoidéas, destruindo-as e as infectando.

Observam-se então mostoidites fulminantes seguidas de graves hemorragias, que assumem algumas vezes proporções assustadoras; trombo-flebites do seio lateral; paralisias faciais; meningites, labirintites e outras complicações graves.

DIAGNÓSTICO

O diagnóstico é simples e fácil, mas em alguns casos, em que o edema do conduto auditivo externo é acentuado, torna-se difícil, podendo confundir a oto-miase com as otites externas difusas ou mesmo com a otite média.

PROGNÓSTICO

O prognóstico é sempre reservado, devido as complicações que podem sobrevir.

Eis, pois, concluido o edifício clínico da oto-miase. E como prova de que foi construido solidamente, tendo a observação por cimento, basta a leitura dos casos abaixo descritos e para os quais ainda há larga espaço no âmbito dêste capítulo.

——o——

Gení Pedroso, com 11 anos, branca, brasileira, residente na chácara do Barreto, em Canôas.

Veio á consulta do Serviço de Oto-rino-laringologia da Santa Casa, acompanhada de sua tia, no dia 19 de Novembro de 1938.

Ha duas semanas teve uma coriza aguda, acompanhada de febre, dôres de cabeça e do ouvido direito e quatro dias mais tarde uma supuração no mesmo ouvido. Achava-se já bem melhor, quando recomeçaram as dôres, insuportáveis e irradiadas para a região temporal e da mastoide. Pela madrugada do dia da consulta processou-se forte hemorragia no ouvido direito, que a obrigou a recorrer a Assistência Pública que a transportou para uma das enfermarias da Santa Casa, onde lhe fizeram um tamponamento do conduto audi-

DE MEDICINA

tivo externo e injeções de coaguleno. A hemorragia continuou, não mais pelo ouvido, mas sim e em menor quantidade, pela boca.

Temperatura 38,2; pulsações 98 — Exame das urinas - normal.

Tempo de coagulação e hemorragia - normais.

Exame otoscópico: Examinando a doente encontramos edema e ulceração no conduto auditivo externo e após retirada dos coágulos que obstruiam-no, extraimos 5 larvas que se

achavam acantonadas na caixa do tímpano. Região mastoidéa dolorosa e edemaciada.

Exame do nariz: rinoscopia anterior — normal.

Exame do naso e oro-faringe: pela rinoscopia posterior notamos coágulos sanguíneos no pavilhão da trompa de Eustachio.

Depois da limpeza sistemática insuflamos clorureto mercuroso e requisitamos uma radiografia da mastoide que nos revelou a existência de mastoidite aguda.

Três horas após o primeiro curativo repetimos um segundo nas mesmas condições e às 7 horas da manhã de 20-11-38 foi a menor Gení submetida a mastoidectomia.

A operação correu normalmente, sob anestesia local pela novocaina. Mastoide pneumática.

Atingimos facilmente o antro repleto de coalhos sanguíneos e as células da ponta da mastoide, onde encontramos larvas.

Larga drenagem. As sequências post-operatórias foram boas, tendo a doente obtido alta, curada, depois de 22 dias.

—o—

João Carlos Rolim, 67 anos, branco, casado, brasileiro, funcionário público, residente á rua Taquarí 212, Porto Alegre.

Veio á consulta do Serviço de Oto-rino-laringologia da Santa Casa no dia 25 de Janeiro de 1939.

Antecedentes hereditários e pessoais sem importância. Relata que se acha doente ha 8 dias, tendo a sua moléstia começado com dôres intensas no ouvido esquerdo, seguido de uma secreção sero-sanguinolenta que se tornou depois purulenta com mau cheiro. Durante os primeiros 6 dias tratou-se com remédios caseiros, quando notou então o aparecimento de uma ulceração no pavilhão da orelha, ao nivel da concha, ulceração esta, que se alastrou rapidamente. Ten-

FACULDADE DE MEDICINA DE PO

do verificado nela a presença de larvas e havendo sentido prurido intenso e fortes zumbidos no ouvido, resolveu vir á consulta.

Exame: Tipo de constituição franzina.

Temperatura 38,2°; pulsações 94. Exame das urinas — normal.



Apresenta uma ulceração na concha que abrangendo o tragus, o antitragus, o lóbulo da orelha, que se acha necrosado, desce até o ângulo do maxilar, sulco retro-auricular e região da ponta da mastoide, que se acha fortemente edemacia-

da. A ulceração apresenta bordas irregulares; é profunda e coberta por um inducto cinzento-escuro facilmente removivel e sangrando ao menor contato.

O exame da secreção da ulceração foi positivo para o bacilo fusiforme de Vincent. Estavamos em presença de uma fuso-espirilose com intercorrência de miase.

Limpamos a ulceração, da qual retiramos 12 larvas.

Exame otoscópico: removidas as secreções que obstruiam o conduto, introduzimos o especulum e observamos que as larvas se moviam na profundidade. Foram extraídas quatro da terceira fase e após meticulosa limpeza constatamos: ulcerações na parede antero-inferior do conduto e destruição completa da membrana do tímpano.

Insuflamos clorureto mercuroso no conduto auditivo externo, na caixa do tímpano e por toda a larga superfície da ulceração, tendo sido feito um curativo oclusivo. Injetamos uma ampola de acetylarsan.

Três horas após repetimos a limpeza de toda a região afetada e insuflamos novamente clorureto mercuroso, não havendo mais eliminação de larvas.

Dia 26-1-39. O doente apresenta sensíveis melhoras, apesar-de ter vomitado, o que atribuimos ao acetylarsan. O exame otoscópico revelou diminuição das secreções e da fetidez. Curativo sêco. Insuflamos novamente clorureto mercuroso. Penso oclusivo.

Dia 27-1-39. As secreções do ouvido achavam-se bastante diminuidas e as ulcerações do conduto auditivo externo em vias de cicatrização. Curativo sêco e aplicação de tintura de mertiolato.

Dia 28-1-39. Conduto auditivo permeável. O curativo constou de limpeza das secreções das crostas e penso oclusivo com pasta de Lassar. Injeção de acetylarsan.

FACULDADE DE MEDICINA

Seguiram-se curativos com pasta de Lassar e injeções de acetylarsan em dias alternados.

O doente teve alta curado ao fim do décimo sexto dia.

—o—

Olmiro Américo dos Santos, 11 anos, branco, brasileiro, residente á Avenida Pará 1099, Porto Alegre.

Veio à consulta do Serviço de Oto-rino-laringologia da Santa Casa no dia 22 de Dezembro de 1938.

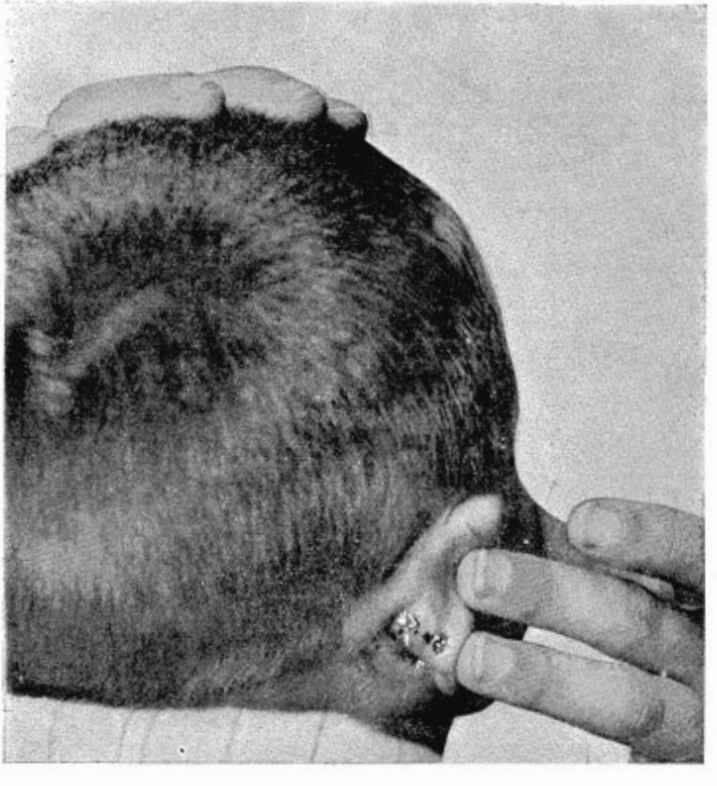

Antecedentes hereditários sem importância. Nos antecedentes pessoais anotamos sarampo e coqueluche.

Informa a sua progenitora que ha ano e meio mais ou menos seu filho tem corrimento purulento em ambos os ouvidos, razão pela qual o levou a um especialista que praticou a ablação das amigdalas e vegetações adenoides. Apesar desta intervenção cirúrgica, o corrimento não cessou. Logo após a um forte resfriado foi acometido de violentas dôres de cabeça febre alta e apareceram então tumefações nas regiões mastoidéas que se fistulizaram expontâneamente.

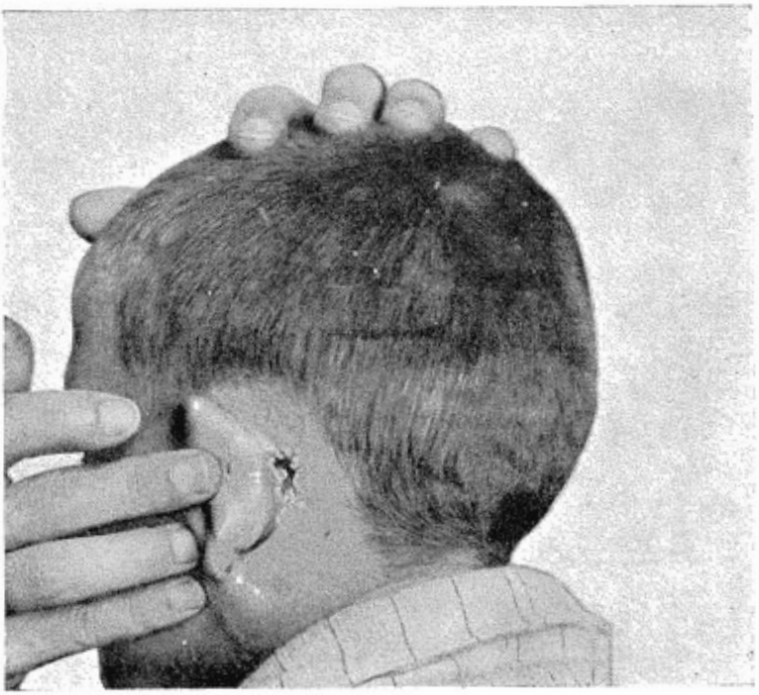

Ao fazer o curativo costumeiro notou no dia precedente ao da consulta a presença de larvas na ulceração fistulosa do lado direito, tendo o menino se queixado de dores com prurido intenso no ouvido esquerdo.

FACULDADE DE MEDICINA

Exame: Temperatura 37,6 — Pulso 90.
Constituição franzina. Pele e mucosas descoradas.
Exame das urinas nada revelou de importância.

Exame otoscópico: Verificamos no ouvido do lado direito o conduto auditivo externo edemaciado e cheio de secre-

ção muco-purulenta e fétida, no meio da qual as larvas se moviam. Na região retro-auricular, bastante edemaciada, com os gânglios da região entumecidos, constatamos uma ulceração fungosa na região do antro mastoidéo de 5 mm. de diâ-

metro, recoberta de crostas, secreções e tambem de larvas, as quais, em número de 7, foram retiradas.

No ouvido esquerdo vislumbramos apenas edema do pavilhão e estreitamento do conduto auditivo que dificultou enormemente o exame otoscópico.

Após retirada das crostas, secreções e das larvas que aí se achavam acantonadas, verificamos destruição completa da

membrana do tímpano e necrose dos ossinhos do ouvido que foram retirados sob forma de uma massa informe e irreconhecivel. Na região retro-auricular a mastoide apresentava

igualmente vasta perfuração, onde se notava o fervilhar das larvas.

Estavamos em presença de uma mastoidite dupla. Após meticulosa limpeza, insuflamos clorureto mercuroso no conduto auditivo e na caixa do tímpano e nas ulcerações retro-auriculares de ambos os ouvidos.

Três horas após, no segundo curativo, retiramos ainda da ulceração fistulosa da mastoide direita 3 larvas. No ouvido e sua ulceração do lado esquerdo não encontramos mais larvas. Empregamos novamente insuflação de clorureto mercuroso em ambos os ouvidos.

Pela manhã do dia 23-12-39, examinando novamente o menor, observamos que o edema do conduto auditivo do lado esquerdo tinha diminuido, permitindo minucioso exame otoscópico. Não havia mais larvas.

No ouvido direito, porém, donde retiramos ainda 3 larvas, as secreções continuavam abundantes, a-pesar-de menos fétidas. Novo curativo com clorureto mercuroso.

Dia 24-XII-39. O paciente teve durante a noite 39° de febre, pulso de 120, calafrios, dores fortes de cabeça e vômitos. Diante da gravidade do quadro clínico resolvemos sem demora praticar o esvasiamento petro-mastoidéo do lado direito.

A operação, sob anestesia local pela novocaina, correu normalmente.

O esvasiamento petro-mastoidéo do lado esquerdo foi feito quarenta dias depois, tendo o doente obtido alta curado.

Tratamento

O tratamento da miase em oto-rino-laringologia deve ser rigorosamente instituido, sem perda de tempo, sob a constante vigilância médica. Começa com a hospitalização do doente durante o tempo necessário para se obter a expulsão de todas

as larvas e será orientado, depois, de acôrdo com os exames meticulosos e sucessivos dos órgãos infestados.

O processo que ha alguns anos vimos utilizando no combate da miase obedece a dous princípios fundamentais:

1.º - extração mecânica das larvas francamente visíveis ou apenas perceptíveis.

2.º - aplicação de um medicamento que tenha uma dupla ação: local e geral sôbre as larvas.

A extração mecânica das larvas constitue, na terapêutica da miase, uma condição preparatória, essencial e obrigatória.

Nestas condições começamos, quer se trate de rino-miase, oto-miase ou oro-faringo-miase por uma limpeza completa das cavidades respetivas e pela retirada das crostas, dos coágulos, das secreções, dos sequestros, de detritos necrosados e das larvas visiveis e pelo emprêgo de um estilete que atinge a larva nos meatos inferior, médio e superior e na fenda olfativa, sob controle rigoroso de uma intensa iluminação.

A-pesar-de opiniões em contrário, podemos afirmar com segurança que as larvas têm um verdadeiro tropismo pela luz intensa e por esta razão, ao projetarmos sôbre elas um fóco luminoso, notamos que se movimentam em todos os sentidos, facilitando assim a sua extração instrumental.

Algumas vezes somos forçados a praticar na rino-miase lavagens com água distilada na temperatura de 25—30º, com o fim de obtermos mecanicamente uma limpeza mais completa. Isto feito, passamos a aplicar o tratamento medicamentoso.

Inúmeros têm sido os medicamentos preconizados no tratamento da miase, visando todos destruir ou provocar a expulsão das larvas. Alguns deles agem de uma maneira impírica. E, de fato, o impirismo reinou sempre no combate da miase, pois os mais extravagantes tratamentos medicamento-

sos foram instituidos, vulgarizados e até hoje seguidos pelos oto-rino-laringologistas, sem norma científica.

Substâncias sólidas, líquidas ou gasosas foram utilizadas com o fim de destruir e expulsar as larvas do nariz, do naso e oro-faringe e do ouvido olvidando-se os maléficos efeitos por tais substâncias produzidos naqueles órgãos.

Aí estão as lavagens com creolina, com benzina, insuflações de piretro, de pó de folhas de pecegueiro, inhalações com sumidades floridas de oxynum basilicum (alfavaca) ou instilações de seu ólio essencial, que atestam a bisonha terapêutica dos oto-rino-laringologistas de antanho.

Entretanto o tratamento de miase foi se assentando em bases mais sólidas e longe de pretendermos a inumeração completa de todos os medicamentos usados para combate-la, faremos apenas um relato dos mais comumente empregados, estudando suas vantagens e seus inconvenientes.

O cloroformio recomendado por grande número de autores foi largamente utilizado, teve e talvez tenha ainda os seus apologistas, mas o seu emprêgo não é destituido de perigo. Usado em inhalações, em tampões de algodão ou gase ou sob a forma de pomada, os seus efeitos são medíocres e inoperantes. O clorofórmio atua de modo vagaroso sôbre as larvas, cujos movimentos exalta e só depois de receber ação prolongada do remédio, as larvas anestesiadas se imobilizam para voltarem aos seus movimentos vermiformes anteriores logo que o clorofórmio deixar de atuar.

Em idênticas condições estão o éter e o éter-iodoformado. Como o clorofórmio os seus resultados são insignificantes, porém adicionado ao iodofórmio atua como leve desinfetante e cicatrizante e tem apenas o mérito de mascarar a fetidez que exhala de um ouvido ou nariz infestado de larvas.

O iodofórmio adicionado ao ólio de vaselina foi empre-

gado pelo Dr. Sílvio Caldas, de Recife, que o preconiza no tratamento da miase, utilizando o processo de Proetz. Em suas interessantes observações chegou aquele clínico à conclusão de que no método de Proetz, pouco vulgarizado entre nós, o ólio iodoformado agiria de dentro para fora, expulsando as larvas e auxiliando a sua extração mecânica. (Revista dos Anais de Oto-rino-laringologia de Recife — Setembro 1936, fasc. 3).

O mercúrio que durante algum tempo viu reduzido o mapa do seu domínio, refulgiu de novo entre nós na terapêutica das miases. Os antigos empregaram-no sob a forma de placas de amálgama com estanho, aplicadas sôbre a testa dos pacientes. Cloquet, cujos magistrais trabalhos sôbre a matéria são bastante conhecidos, utilizava sempre, no tratamento de rino-miase, a pomada mercurial em fricções sôbre o dorso do nariz. O prof. Paula Santos afirma tambem que a pomada mercurial sôbre o dorso do nariz dá resultados satisfatórios.

Ultimamente o Dr. Elísio do Prado Moreira, empregou o oxianureto de mercúrio em injeções endovenosas, usando ampolas de 0,01 e 0,02 e durante 2 a 3 dias consecutivas e assegura em suas observações ter conseguido a expulsão das larvas com melhoras rápidas dos pacientes infestados.

Cientificados pelas revistas da especialidade, outros clínicos seguiram as experiências de Prado Moreira, utilizando alguns o oxianureto, outros o benzoato ou o sulfureto e mesmo o mercúrio coloidal, quer pela via endovenosa quer pela subcutânea.

Utilizando a via subcutânea ou intravenosa os autores citados utilizaram sómente os efeitos do mercúrio e seus compostos solúveis ou insolúveis pela ação geral no organismo, que na nossa opinião é insuficiente, enquanto que pelo método que vimos aplicando o medicamento age tambem localmente.

O tratamento por nós instituido baseia-se, pois, na escolha

DE MEDICINA DE PO

de um medicamento que agindo localmente sôbre as larvas fosse tambem assimilado e ao difundir-se no organismo produzisse os mesmos benéficos resultados dos outros compostos mercuriais injetados pela via subcutânea ou intravenosa.

Empregamos por isso o clorureto mercuroso em todas as infestações miásicas do nariz, do ouvido e do oro-faringe em insuflações e podemos concienciosamente afirmar, que obtivemos com êle ótimos e surpreendentes resultados.

O clorureto mercuroso é assimilado pelas mucosas do ouvido e pela petuitária e mucosa do oro e rino-faringe, cuja constituição histológica especial facilita a absorpção.

O clorureto mercuroso possue ainda uma notória ação parasiticida local e um inegável poder desinfetante, paralisando os fermentos da putrefação.

Procedemos, pois, no tratamento da miase, da seguinte maneira.

1.º — retirada mecânica das larvas visíveis ou perceptiveis, dos sequestros, tecidos necrosados etc.

2.º — insuflação de clorureto mercuroso na região infestada.

Quatro horas após o primeiro curativo, um segundo será feito, obedecendo aos mesmos rigores de técnica. Um terceiro exame e curativo serão executados após outro intervalo de três a quatro horas nas mesmas condições.

Assim procedendo em todos os casos que tratamos, conseguimos a expulsão completa das larvas, na maioria dos casos nas primeiras vinte e quatro horas e evitamos dest'arte inúmeras complicações.

Conclusões

I. A miase é a infestação produzida pelas larvas de môscas de parasitismo obrigatório; principalmente pela Dermatobia hominis e Cochliomyia hominivorax.

II. Só em condições excepcionais a miase pode ser produzida por larvas de môscas de parasitismo acidental.

III. O nariz é o órgão mais frequentemente atacado pelas infestações miásicas.

IV. A gravidade da moléstia está condicionada à localização e ao número de larvas.

V. Das complicações decorrentes pode resultar a morte ou sequelas irremoviveis.

VI. O tratamento deve ser instituido sem perda de tempo e sob constante observação do médico.

VII. Ao tratamento mecânico para a retirada das larvas segue-se o tratamento medicamentoso, sendo um o complemento do outro.

VIII. Os mercuriais têm ação electiva sôbre as larvas auxiliando a sua expulsão.

IX. O clorureto mercuroso, calomelanos, dentre os mercuriais é o que empregamos sempre com ótimos resultados, utilizando a sua ação local e geral em insuflações nos fócos miásicos.

BIBLIOTECA DA FACULDADE DE MEDICINA DO PORTO

Bibliografia

1858 Coquerel — Lucilia hominivorax — Note sur des larves appartenant a une nouvelle espèce de diptere. Ann. Soc. Ent. · France.

1859 Coquerel — Description de la larve de Lucilia hominivorax. Ann. Soc. Ent. France.

1890 Blanchard — Traité de Zoologie Médicale.

1908 Neiva — Contribuições ao estudo da biologia da Dermatobia cyaniventris. Bras. Med. 22:311.

1909 Garfield de Almeida — Um caso interessante de miase nasal.

1915 Lahille — Nota sobre la ura y outras larvas daniñas de dipteros.

1917 Keilin — Recherches sur les Anthomydes a larves carnivores.

1917 Lutz — Contrib. ao conhecimento dos Oestrideos brasileiros. Med. Inst. Osw. Cruz 9 (1) 94-113.

1917 Neiva e Fl. Gomes — Biologia da mosca do berne, Dermatobia hominis observada em todas as suas fases. *Ann. Paul. Med. e Cirg.* 8 (9): 197.

1919 Belfort de Mattos — As Sarcophagas de S. Paulo.

1924 Keilin — On the life hystory of Neotthiophylum praeustum parasitic on birds mals and man.

1924 Séguy — Les insectes parasites de l'homme et des animaux domestiques. Paris.

1933 Cushing & Patton — Studies on the higher Dipt. of Med. and Vet. Importance — Ann. Trop. Med. & Parasitol. t. 27. Pags. 539-551.

1933 Brandão Filho — Rev. de Oto-rino-laring. 17-4-33 - Pernambuco.

ULDADE DE MED-CINA DE PORT

1933 J. Lins de Almeida — Oto-miase em bezerro por Sarcophaga sternodontis. Arch. Esc. Agric. e Med. Veterinaria - Rio 10 (2): 171-172.

1933 C. Pinto e Souza Lopes — Anatomia, biologia e papel patogenico da Neivamyia lutzi. Arch. Esc. Sup. Agric. e Med. Vet. Rio 10 (1): 77 88.

1934-1936 C. H. T. Townsend — Manual of Myiology - S. Paulo.

1934 Aubertin & Buxton — Cochliomyia and myiasis in tropical America - Ann. Trop. Med. and Parasit., t. 28.

1935 Zeferino Vaz — Cochliomyia hominivorax agente causal de miases em animaes domesticos do Brasil. Rev. de Biol. e Hig. S. Paulo 6 (1): 13-17.

1936 Laake, Cushing, Parish & Knipling — Biology of the primary screw worm Cochliomyia americana and a comparason of its stages with those of Cochliomyia macellaria.

1936 Giovanin Gastronuovo — Malattie Tropicale.

1937 Aldo Castellani e Igino Jacono — Manual di Clinica Tropicale.

1938 Cesar Pinto — Zoo-Parasitos de interesse medico e veterinario.

1939 Salvador Mazza — Investigaciones sobre dipteros argentinos.

1939 Eugenio Coutinho — Tratado de Clinica das doenças infectuosas e parasitarias.

BIBLIOTECA FACULDADE DE MEDICINA DE PORTO ALEGRE

Dr. Antonio de Souza

Contribuição ao estudo das miases em oto-rino-laringologia

MED
T
WV
S731c
1939

Gundlach
1939

S