A cura é lenta, pois a cicatrização se faz por segunda intenção.

As hemorrhagias secundarias são frequentes devido ao risco de ficarem no sacco collateraes sem ligadura e ás infecções, a que o tamponamento expõe.

Além disso, apresenta este methodo os inconvenientes da conservação do sacco.

Na opinião de Delbet é uma boa operação de necessidade quando a extirpação é impossivel.

A *extirpação* do sacco, methodo de Purman ou de Philagrius, é o processo que tem hoje maior numero de adeptos.

Delbet julga a extirpação superior á ligadura sob o triplice ponto de vista da mortalidade, da gangrena e das qualidades da cura.

Segundo as estatisticas de Monod e Vanverts a mortalidade attinge a proporção de 7 p. 100 nos casos tratados pela ligadura.

Com o emprego da extirpação a mortalidade baixa a 3 p. 100.

No conceito de Delbet a gangrena é mais facil com a applicação da ligadura que com o emprego da extirpação.

Além da causa de gangrena commum com a extirpação, constituida pela falta ou insufficiencia da circulação collateral, ha com a ligadura a possibilidade de gangrena ligada a embolias e á compressão pelo sacco dos vasos encarregados da circulação collateral.

A gangrena após a extirpação póde muitas vezes ser evitada graças a precauções especiaes, das quaes algumas são applicaveis á ligadura.

As causas de gangrena são de tres ordens: umas

BIBLIOTECA DA FACULDADE DE MEDICINA DE PORTO ALEGRE

se referem ao doente, ao proprio aneurysma, outras á technica operatoria, sendo a ultima a infecção.

Esta causa é rara, sendo inutil referir os meios que permittem se não a sua exclusão completa, pelo menos a reducção ao minimo.

Do exame do doente e do proprio aneurysma podemos tirar dados que, muitas vezes, nos permittem prejulgar da circulação collateral após a intervenção.

Assim, a situação do tumor dá, não raro, indicações valiosas, por haver segmentos de arterias em que o estabelecimento da circulação collateral é muito difficil, devido a condições anatomicas.

Os aneurysmas volumosos, de evolução lenta, cheios de coalhos offerecem menos perigo que os pequenos, recentes porque no primeiro caso a circulação collateral já está em geral bem desenvolvida. O exame do pulso, da pressão sanguinea e outros, feitos nas arterias sub-jacentes, nos dão ensinamentos de valor a respeito do estado da circulação collateral.

O mau estado do systema arterial muito difficulta o estabelecimento da circulação collateral, contra-indicando frequentemente a ligadura, a extirpação e até a simples compressão digital, pelo duplo risco de gangrena e da producção de outro aneurysma.

As causas de ordem operatoria são mais evitaveis que as precedentes.

Não é, com effeito, ao cirurgião difficil poupar o mais possivel a arteria, evitando a ligadura e extirpação das veias e nervos.

Quanto ás qualidades da cura, a extirpação apresenta algumas vantagens sobre a ligadura. Com effeito, após a extirpação a cura é radial.

Após a ligadura, a cura nem sempre se dá, não

sendo rara reincidencia e o desenvolvimento de aneurysma ao nivel da ligadura.

Além disso, esta offerece o inconveniente da conservação do sacco que, por vezes, determina accidentes nervosos (dores, paralysias, perturbações trophicas).

Apezar das vantagens allegadas por Delbet e os de sua escola, a ligadura tem ainda innumeros partidarios.

A escolha entre a ligadura e a extirpação depende não só de condições especiaes, peculiares aos casos, que devem ser pesadas, como tambem da experiencia do cirurgião.

Mesmo os adeptos da extirpação recorrem, por vezes, á ligadura como operação preliminar para estabelecer a circulação collateral.

A *aneurysmo-raphia,* methodo de Matas, é actualmente considerada na America do Norte o methodo de escolha para o tratamento dos aneurysmas.

E' baseada em conhecimentos anatomicos: o sacco é uma membrana viva, emquanto conserva as suas connexões vasculares, sendo a sua parede interna revestida parcial ou totalmente de endothelio.

Além disso, na visinhança das paredes arteriaes, o sacco tem geralmente regular espessura e resistencia.

A estes dados anatomicos, allia-se outro, de ordem experimental: a possibilidade da reunião, pelo contacto, de superficies providas de endothelio.

O methodo de Matas comprehende tres processos: aneurysmo-raphia obliterante, restauradora, reconstructora.

O inicio da operação, a exploração do aneurysma e a obliteração final do sacco são communs aos tres processos, que só differem pela maneira por que é

BIBLIOTECA DA FACULDADE DE MEDICINA DE PORTO ALEGRE

tratada a arteria, a qual, segundo as condições anatomicas, é obliterada, restaurada ou reconstruida (Delbet).

Feita a hemostasia ante-operatoria, descoberto o sacco, dissecca-se este *quantum satis* para fazer a incisão, pois a sua dissecção completa perturba a nutrição de suas paredes, facilitando a gangrena.

Feita a incisão do sacco, retiram-se os coalhos, suturam-se os orificios das collateraes, reconhecem-se os orificios da communicação da arteria com o aneurysma e determina-se a variedade anatomica deste (Delbet).

Nos aneurysmas sacciformes de collo estreito, este é fechado por sutura: *aneurysmo-raphia restauradora.*

Nos aneurysmas sacciformes de collo amplo, não só se fecha o collo, como tambem, por sutura, se reconstroe, á custa do sacco, uma parede arterial de dimensões normaes, calibrada que é por tubo introduzido nos orificios de communicação do sacco com as extremidades central e peripherica da arteria sã: *aneurysmo-raphia reconstructora.*

Nos aneurysmas fusiformes e em todos os casos em que os processos precedentes são inapplicaveis, emprega-se a *aneurysmo-raphia obliterante,* que consiste no fechamento, por sutura, dos orificios da arteria no sacco.

Após a obliteração, restauração ou reconstrucção da arteria, pratica-se por sutura a obliteração do sacco.

Geralmente os cirurgiões o obliteram em totalidade.

Alguns, porém, depois de feita a sutura profunda, ageitam o resto do sacco, de modo a pôr em contacto endarteria com endarteria e o fixam na pelle.

—

A aneurysmo-raphia está em voga nos Estados Unidos, dizendo-se que os resultados são favoraveis.

Os processos ideaes seriam os que conservam a permeabilidade da arteria: aneurysmo-raphia reconstructora e restauradora.

Infelizmente, porém, taes processos só podem ser applicados em aneurysmas de fórmas especiaes, não podendo ser utilisados quando o estado das paredes é mau.

A primeira condição pouco restringe o seu emprego, por formarem os aneurysmas sacciformes maioria.

A ultima, porém, limita muito o uso desses processos.

Com effeito, na grande maioria dos casos, as paredes arteriaes ao nivel do aneurysma estão alteradas por processos inflammatorios, dependentes da syphilis, etc.

Assim, a aneurysmo-raphia restauradora e reconstructora são empregadas de preferencia nos aneurysmas traumaticos propriamente ditos, sem lesões preexistentes das arterias, como soe geralmente acontecer nos individuos de pouca idade.

Devido a taes restricções, a aneurysmo-raphia restauradora e a reconstructora só podem ser applicadas em cerca de 15 p. 100 dos casos.

A aneurysmo-raphia obliterante, que não apresenta esses inconvenientes, podendo ser utilisada na maioria dos casos, não conserva a permeabilidade da arteria, sendo discutidas as suas vantagens sobre processos outros que a precederam: ligadura, extirpação.

Resecção e sutura circular.— A resecção da parte restricta da arteria aneurysmatica, seguida de união, por sutura circular, das duas extremidades, de modo a continuar permeavel a arteria, é um processo que

BIBLIOTECA DA FACULDADE DE MEDICINA DE PORTO ALEGRE

tem sido tentado poucas vezes, de modo a não se poder por ora formar, a seu respeito, juizo seguro.

O mesmo se póde dizer da *sutura lateral* da arteria após resecção do sacco.

Enxertos arteriaes e venosos: A resecção de segmento da arteria doente, seguida de enxerto arterial ou venoso, é processo moderno, sobre que não se póde, por emquanto, emittir conceito exacto.

—

Nos casos de *ruptura* de aneurysma, fazia-se outr'ora a amputação. Hoje é indicada a extirpação. (Delbet).

—

Nos *aneurysmas inflammados,* faz-se, geralmente, a incisão do sacco, precedida da ligadura das extremidades central e peripherica da arteria.

CAPITULO II

Estudo clinico de um caso de aneurysmas multiplos

O doente A. B., de 62 annos de idade, branco, solteiro, natural da Italia, pedreiro, deu entrada no Hospital da Santa Casa de Misericordia desta Capital, em 8 de Abril do corrente anno, procedente do Asylo de Mendicidade Padre Cacique.

Coube-lhe o leito n.º 9 da 15.ª Secção, dirigida pelo Prof. Aurelio Py. Tinha a papeleta numero 1202.

A altura media $1^{m}70$.

A ultima pesagem accusou 65 kilos.

ANTECEDENTES HEREDITARIOS

As informações são pouco esclarecedoras.

Pae gosava saude, tendo fallecido com 66 annos, não sabendo o informante de que doença.

BIBLIOTECA DA FACULDADE DE MEDICINA DE PORTO ALEGRE

Mãe, sempre bem disposta, falleceu com mais de 70 annos, ignorando tambem o paciente a causa da morte.

Nenhum esclarecimento dá a respeito dos avós, paternos e maternos.

—

Tem tres irmãos e uma irmã, todos sadios.

Nada informa quanto aos demais collateraes.

ANTECEDENTES PESSOAES

Tendo vindo moço para o Brasil, o paciente aqui exerceu diversas occupações, que lhe exigiam esforços repetidos, por vezes violentos.

Foi, com effeito, agricultor em S. Paulo, carregador no Rio, carreteiro e, ultimamente, pedreiro em Porto Alegre.

Fumava em excesso desde os 40 annos.

Teve gonorrhea na mocidade.

Ha 15 annos, mais ou menos, teve cancros venereos, genitaes.

Por volta de 1900, foi no Rio accommettido de forte febre, a qual, segundo diz, os medicos attribuiram ao impaludismo.

Fazia uso constante, nem sempre moderado, de bebidas alcoolicas.

HISTORIA DO CASO

Refere o paciente que ha cerca de um anno a contar da sua entrada no Hospital, isto é, por volta de Abril de 1916, começou a ser molestado por dores, não muito fortes, que se exacerbavam com os movimentos, e por sensação de peso na perna esquerda.

Não deu a taes phenomenos grande importancia e continuou a trabalhar.

Um mez mais tarde notou com espanto que um tumor, animado de batimentos, se estava formando no cavo papliteu esquerdo.

Crescia o tumor com certa rapidez e, á medida que tal se dava, as dores e a sensação de peso se tornavam mais intensas.

Ao mesmo tempo, sensação de formigamento na referida perna o trazia sempre incommodado.

Taes phenomenos se foram accentuando de maneira que em pouco tempo o andar já lhe era difficil.

Quasi simultaneamente, os mesmos symptomas começaram a se manifestar para o cavo popliteu direito e perna do mesmo lado.

Além disso, sentia nos membros superiores dores bastante fortes, que attribuia ao rheumatismo.

Tinha por vezes falta de ar, sensação de pressão e dores na parte superior da região retro-esternal.

Com taes soffrimentos e não podendo andar com facilidade, resolveu recolher-se á Santa Casa, o que fez em Setembro de 1916, tendo sido internado na 5.ª Secção, sob a direcção do Prof. Sarmento Leite. Como não lhe fosse satisfeito o desejo de ser operado, voltou para casa, onde esteve algum tempo.

Peorando dia a dia, sem recursos, resolveu entrar para o Asylo de Mendicidade Padre Cacique, onde não se demorou muito.

De lá foi transferido para a Santa Casa em 8 de Abril do anno corrente, tendo sido recolhido á 15.ª Secção.

BIBLIOTECA DA FACULDADE DE MEDICINA DE PORTO ALEGRE

O cavo popliteu esquerdo estava occupado inteiramente por volumoso tumor, que fazia saliencia para os lados. (Fig. 1 e 2).

O tumor era um pouco molle, de depressibilidade reduzida, pouco movel no sentido transverso, immovel na direcção longitudinal.

Era dotado de batimentos rythmicos pouco accentuados, synchronos com o pulso femural, quasi invisiveis á inspecção, sómente perceptiveis á apalpação.

A expansão existia; não era muito accentuada.

A compressão da femural não determinava no tumor modificação de volume bem apreciavel; fazia, porém, desapparecer os batimentos, a expansão e o sopro, de que ainda não nos occupámos.

A compressão e o exame do pulso das arterias importantes da perna (tronco tibio-peroneu, tibial anterior, etc.) não puderam ser feitos convenientemente devido ao edema muito accentuado.

A escuta revelava um sopro pouco intenso, isochrono com a diastole da femural, localisado na parte superior do tumor. A sua área de propagação era minima.

A parte inferior da coxa, a região do joelho, a perna e o pé esquerdos estavam bastante edemaciados, sendo nitida a formação das depressões caracteristicas pelo apalpar digital.

A pelle da região poplitéa estava muito distendida, não sendo visiveis as dobras transversas de locomoção.

A circumferencia do joelho ao nivel da parte media da rotula tinha 540 millimetros; na parte superior da perna, ao nivel do tuberculo de Gerdy, media

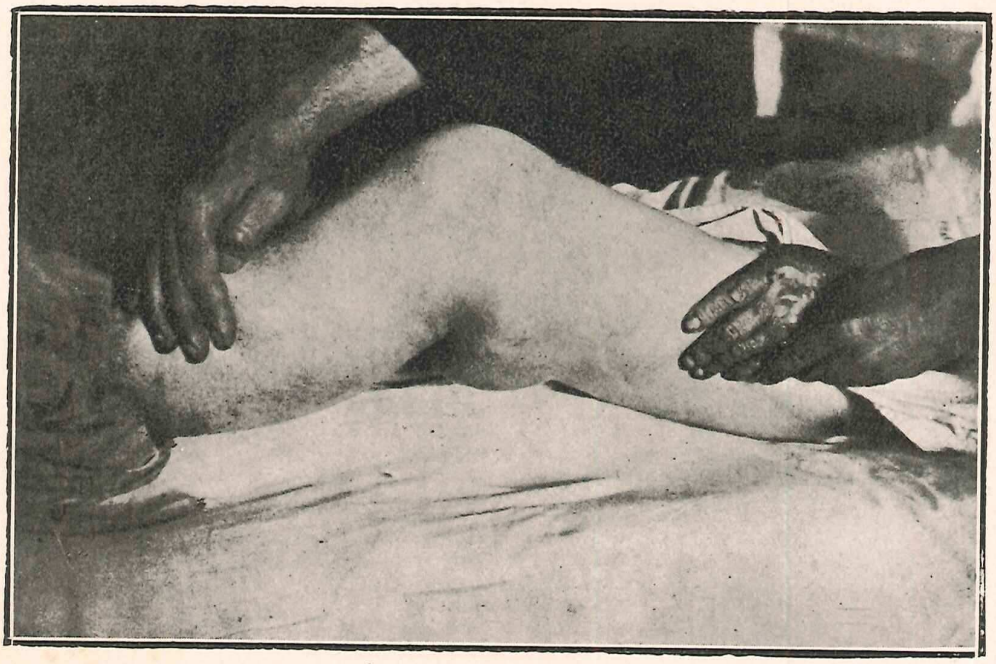

Fig. 1 — Região poplitea esquerda, vista pela face externa.

BIBLIOTECA DA FACULDADE DE MEDICINA DE PORTO ALEGRE

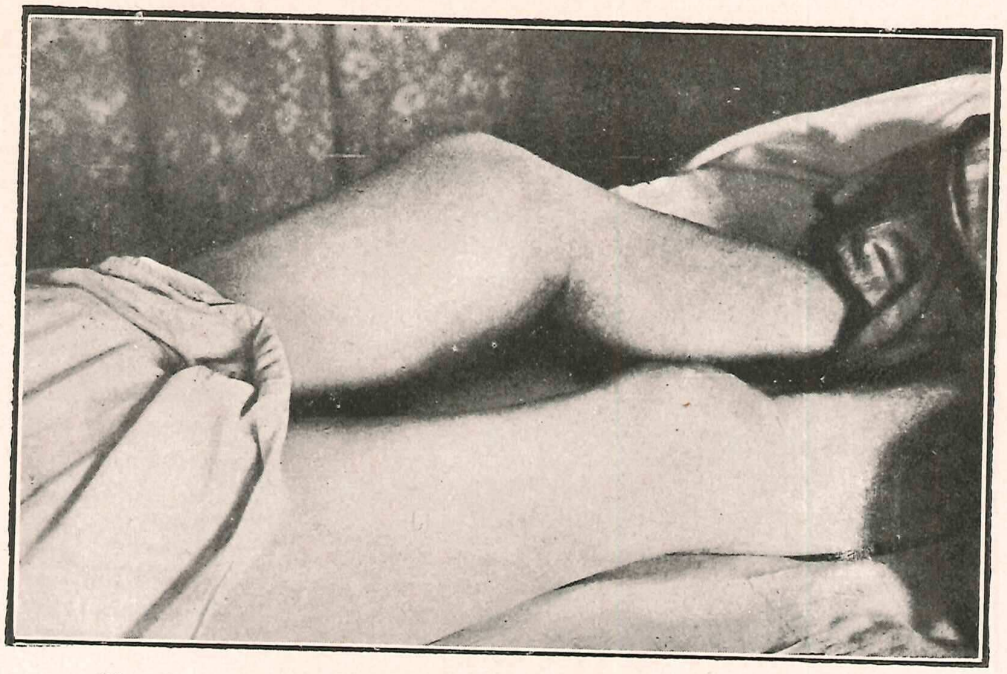

Fig. 2 — Região poplitea esquerda, vista pela face interna.

400 mm; na parte inferior da coxa montava a 490 o numero de millimetros.

A comparação de taes algarismos com os obtidos á direita, respectivamente 360, 330, 490 dá idéa clara do augmento de volume das regiões que nos occupam.

As veias superficiaes estavam bem desenvolvidas.

A perna estava em semi-flexão e adducção.

A extensão era impossivel pelas fortes dores que determinava.

Já falámos das dores, sensação de peso, formigamentos, accusados pelo doente.

A pelle da perna, as unhas dos dedos do pé apresentavam perturbações trophicas notaveis.

A' vista de taes signaes e levando em conta a séde do tumor, a evolução, o pessimo estado do systema arterial — não hesitámos em affirmar que se tratava de um *aneurysma da arteria poplitéa esquerda.*

Opportunamente faremos algumas considerações a respeito do diagnostico differencial.

Bastava tratar-se de aneurysma popliteu para que o prognostico fosse julgado grave.

No nosso doente, a rapidez da evolução, o grande volume do tumor, os phenomenos de compressão, o estado desfavoravel do systema arterial, a idade, o estado geral e elementos outros tornavam o prognostico ainda mais sombrio.

Estando já o aneurysma tão adeantado na sua evolução, não era dado esperar do tratamento medico a cura, nem mesmo melhora accentuada.

O tratamento especifico no caso (anti-syphilitico) não poderia, com effeito, fazer regredir lesões tão accentuadas.

Nem mesmo o estacionamento poderia elle determinar.

BIBLIOTECA DA FACULDADE DE MEDICINA DE PORTO ALEGRE

Das medicações symptomaticas só allivio se poderia alcançar.

O repouso muito contribuiria para retardar a ruptura do tumor.

E a julgar pelo grande volume deste, que continuava a crescer rapidamente, ella não devia tardar.

Só o tratamento cirurgico poderia dar algum resultado.

Não pôde, porém, ser tentado por motivos que adeante assignalaremos.

A's condições que tornavam já tão sombrio o prognostico, alliou-se um novo factor, constituido por um abcesso da região.

O augmento da temperatura local, da intensidade das dôres e o rubor da pelle indicavam que inflammação aguda se processava.

A medicação antiphlogistica não deu resultado e o processo continuou.

Nada, porém, fazia crer que fosse até á suppuração.

Não era, com effeito, perceptivel a fluctuação, dada a enorme distensão da pelle.

Esta tornou-se, porém, rapidamente delgada e luzidia.

Rompeu-se, afinal, em ponto limitado, dando escoamento a regular quantidade de pus.

Evacuado este, nos dias seguintes a ferida sangrou regularmente.

Tal facto nos levou a crer que a inflammação tivesse provocado a ruptura das paredes do aneurysma.

Dada a circumstancia de ser pequena a quantidade de sangue escoada, acreditámos que houvesse algum coalho obstruindo o orificio de ruptura, de modo a evitar que o sangue corresse em grande massa.

No intuito de evitar que o coalho se destacasse, acarretando hemorrhagia grave, recommendámos o maximo repouso ao soffredor.

Assim se passaram alguns dias, até que em 5 de Maio, provavelmente em consequencia de algum movimento dado pelo doente á perna, hemorrhagia siderante se declarou.

—

O exame do cavo popliteu direito foi feito logo após o do esquerdo.

O cavo estava occupado parcialmente por um tumor molle, depressivel, situado no trajecto dos vasos popliteus.

Era immovel no sentido da direcção destes, sendo, porém, facilmente deslocavel na direcção transversa.

Não parecia muito adherente aos tecidos visinhos, pois se deixava deslocar com relativa facilidade.

O comprimento media, mais ou menos, 6 cm.

A parte mais larga estava no triangulo superior do cavo, diminuindo a largura á medida que se approximava do inferior, onde se apresentava muito menor.

Era o tumor dotado de batimentos intermittentes, synchronos com o pulso femural, bem nitidos á inspecção e á apalpação.

A expansão do tumor era bem accentuada.

A' escuta, havia sopro rude, sobretudo nitido na parte superior, coincidindo com a diastole femural.

A parte inferior da coxa, o joelho, a perna e o pé estavam ligeiramente edemaciados.

Tratando do aneurysma popliteu esquerdo, já referimos os numeros que representam as circumferencias em diversos pontos.

A perna e o pé eram um pouco frios, phenomeno que attribuimos a perturbações circulatorias.

A' compressão da femural desappareciam os batimentos, a expansão e o sopro, diminuindo o volume do tumor.

A mesma manobra feita na parte inferior da poplitéa determinava augmento de volume do tumor, tornando-se os batimentos e a expansão mais accentuados.

O pulso, ao nivel da parte inferior da poplitéa, era pequeno, bastante retardado em relação á systole ventricular.

Perturbações trophicas insignificantes existiam para o lado da pelle e das unhas.

O doente accusava sensação de peso no cavo; não era muito accentuada.

As dores eram pouco intensas, os formigamentos raros.

Com taes elementos, o diagnostico de *aneurysma da poplitéa direita* se impunha.

Dado o pequeno volume do tumor em relação á epoca de evolução, tendo em vista a pouca intensidade dos phenomenos de compressão, levando em conta a marcha do tumor nos dias seguintes, a qual não indicava progresso — fui levado a crer que o prognostico, em separado, era menos serio que o formulado para o da esquerda, que augmentava rapidamente de volume, ameaçando romper.

Tratando de um individuo velho, portador de aneurysmas popliteus, soffrendo dôres e sensação de peso na região retro-esternal e nos membros superiores, e que tinha crises dyspneicas, sobretudo após esforços, era natural que completassemos o exame, insistindo no do apparelho circulatorio.

A' inspecção do thorax logo nos feriram os olhos batimentos, mais accentuados á direita que á esquerda,

situados abaixo da clavicula, ao nivel do terço externo desse osso.

Continuando, verificámos que á direita existia um pequeno tumor, medindo mais ou menos 2 cm. de comprimento por 2 de largura, dotado de movimentos intermittentes, synchronos com o pulso radial direito.

Depressivel, molle, situado na direcção dos vasos axillares, o pequeno tumor não se movia no sentido do trajecto da axillar, sendo, porém, deslocavel na direcção do diametro da arteria.

A expansão era bem apreciavel.

Havia sopro circumscripto, intenso, intermittente, occupando a diastole arterial.

A compressão da ultima porção da sub-clavea, facilitada no caso pela elevação desse vaso, acarretava diminuição de volume do tumor e o desapparecimento dos movimentos pulsateis, da expansão, do sopro.

Fazendo o mesmo na axillar, para fóra do tumor, as dimensões delle augmentavam, a expansão e o sopro eram mais nitidos.

Leve edema havia na visinhança do tumor, mórmente para fóra.

O membro superior, um pouco frio, era por vezes séde de formigamentos.

As dôres, que se iniciaram fracas ha cerca de 6 mezes, tornavam-se cada vez mais intensas.

Partidas do tumor, irradiavam-se pela espadua, braço, ante-braço e mão.

Taes elementos não permittiam vacillar: estavamos em presença de um *aneurysma da axillar direita* (primeira porção).

—

A' esquerda o tumor era menor.

Os signaes funccionaes e physicos eram os mesmos que á direita, apenas attenuados.

As dôres datavam de cerca de quatro mezes.

Cumpre referir que o pulso radial esquerdo parecia assaz retardado em relação aos batimentos do tumor, que eram, porém, synchronos com os do aneurysma direito.

Baseado em taes signaes, firmei o diagnostico de *aneurysma da axillar esquerda* (primeira porção).

Apezar de indiscutivel o diagnostico de aneurysmas axillares, direito e esquerdo, faremos mais tarde algumas considerações a respeito.

—

Proseguindo no exame verificámos que a ponta do coração batia no sexto espaço intercostal, dois centimetros para fóra da linha mamillar esquerda.

A impulsão era forte, o choque diffuso.

Além do choque cardiaco total diffuso, que era intenso, havia ao nivel dos segundo e terceiro espaços intercostaes direitos, pulsações rythmicas, visiveis sobretudo á inspecção tangencial.

A zona de macissez da aorta passava um cent. além do bordo direito do externo.

O batimento dos grande vaso eram facilmente percebidos pelo dedo explorador collocado na região supra-esternal.

A sub-clavea direita era sentida nitidamente pelo dedo acima da clavicula.

A área cardiaca avaliada pelo processo de Potain, com o qual estavamos mais familiarizados, orçava por 130 centimetros quadrados.

A escuta, no fóco mitral, punha em relevo hyperphonese do primeiro ruido.

Ao nivel dos segundo e terceiro espaços intercos-

taes direitos havia sopro holodiastolico rude, intenso, fixo, com propagação para a ponta e para o appendice xyphoide.

Nos outros fócos nada havia que mereça especial menção.

A dança das arterias era nitida no pescoço, na sub-clavea e na humeral.

As arterias periphericas eram duras, rigidas, flexuosas. Os batimentos rythmicos do pulso eram sobretudo visiveis na humeral direita que, muito sinuosa, dava idéa de se mover "como pequeno reptil".

Os pulsos radiaes, direito e esquerdo, bem rythmados, accusavam noventa pulsações por minuto.

Respeito á qualidade, eram desiguaes.

O direito era brusco, resistente, fugidio.

O esquerdo era pouco tenso, resistente, não fugidio.

Os traçados esphygmographicos, tirados com o apparelho de Jacquet, põem em realce tal desigualdade:

A' direita, (Fig. 3) a linha de ascensão é quasi vertical, indicando que a systole ventricular é forte.

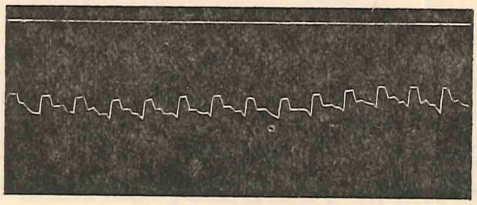

Fig. 3 — Traçado esphygmographico do pulso radial direito.

BIBLIOTECA DA FACULDADE DE MEDICINA DE PORTO ALEGRE

A sua pouca altura significa que parte da força ventricular não é aproveitada, devido ao aneurysma axillar.

A passagem da linha ascendente para a de descida

se faz em planalto que indica diminuiçãço da elasticidade arterial e demasiada duração da systole do ventriculo.

A linha descendente é quasi vertical, brusca, mostrando que a tensão do vaso baixa subitamente.

O accentuado dicrotismo da ultima linha não se coaduna com a diminuição da elasticidade arterial e é explicavel por ondas secundarias, dependentes, em parte, do aneurysma axillar.

Bem differente é o traçado do pulso esquerdo (Fig. 4): a linha de ascenção é muito curta, obliqua, indicando tensão fraca; a passagem para a descen-



Fig. 4 — Traçado esphygmographico do pulso radial esquerdo.

dente faz-se em planalto, explicavel por alterações da elasticidade arterial.

A linha de descida é quasi horizontal, mostrando que a tensão do vaso baixa com muita demora.

Os pulsos radiaes pareciam retardados em demasia em relação á systole ventricular, sobretudo á esquerda.

A pressão arterial medida, na falta de outro apparelho, pelo esphygmomanometro de Riva-Rocci, accusava a maxima de 145 ^{mm} de mercurio para o pulso humeral direito e de 90 para o esquerdo.

Comparando esses resultados com os numeros que representam a maxima normal, avaliada pelo mesmo

apparelho, a qual oscilla entre 100 e 130 mm, verifica-se augmento de pressão á direita, diminuição á esquerda.

Como se vê, os pulsos direito e esquerdo apresentam notaveis differenças, quanto aos caracteres e á pressão.

Como não houvesse para o lado da aorta nada que justificasse tal desigualdade, abstrahindo a hypothese de ser congenita, era natural que procurassemos nos aneurysmas axillares explicação para o phenomeno.

Ora, o facto de ser maior o aneurysma direito, deveria antes acarretar maior enfraquecimento do pulso desse lado.

Como a necropsia não tenha revelado quanto aos coalhos nada que esclarecesse a situação, somos levados a crer que a desigualdade corresse por conta de processo de arterite (talvez placa), mais intenso nas ultimas porções da axillar á esquerda que á direita.

O doente apresentava a face de um arterio-esclerroso.

Magro, pallido, tinha a pelle delgada, rugosa, secca.

Por vezes apresentava edema palpebral.

Os arcos senis das corneas eram bem nitidos.

As temporaes, flexuosas, duras, se desenhavam claramente sob a pelle.

Os cabellos eram muito esbranquiçados em relação á idade do paciente.

O pulso capillar era bem preciavel na fronte e nas extremidades digitaes, com o auxilio da compressão.

O exame aos raios X não pôde ser feito.

O apparelho do Hospital não funccionava na occasião.

Não tendo encontrado apparelho portatil em condição, não arriscámos o transporte do doente até um

BIBLIOTECA DA FACULDADE DE MEDICINA DE PORTO ALEGRE

gabinete particular, devido ao temor de ruptura do aneurysma popliteu esquerdo.

A reacção de Wassermann no sangue foi francamente positiva + + +.

Tendo, sobretudo, em vista o facto de referir o doente impaludismo no seu passado morbido, recorremos á contagem de globulos, á pesquiza da curva leucocytaria e dosagem da hemoglobina do sangue.

Normaes, taes elementos não nos forneceram nenhum esclarecimento.

A pesquiza do hematozoario de Laverau no sangue dos vasos profundos (figado, baço, etc.) não foi feita, por não termos julgado necessario augmentar os soffrimentos do doente com exame que não apresentava interesse immediato.

Com effeito, o paciente, além de não accusar repetição da sua "febre", não tinha nenhum symptoma de impaludismo, sendo todas as perturbações morbidas que apresentava, explicaveis por outros factores etiologicos de existencia indiscutivel.

Terminado o exame do apparelho circulatorio e do sangue, passámos adeante.

No apparelho respiratorio nada encontrámos que mereça referencia.

Para o lado do systema nervoso, nada mais havia de especial, além dos phenomenos já referidos, dependentes de perturbações do apparelho circulatorio.

Quanto ao apparelho digestivo, nenhum phenomeno nos prendeu a attenção.

Apenas o figado apresentava ligeiro augmento de volume, o que não era de admirar num ethylista.

O exame do apparelho genital nada nos adeantou.

Apparelho urinario: Ha cerca de 4 annos accusava dores na região genal, nychthuria.

Havia diminuição do volume da urina das 24 horas.

O exame revelava traços leves de albumina e de glycose, levissimos de acetona e de pseudo-albumina, regular quantidade de indicão, pequena quantidade de escatol.

Existia leve retenção de chloretos.

Os outros elementos se apresentavam mais ou menos normaes.

Com taes dados, associados a signaes clinicos, fomos levados a crer na existencia de nephrite chronica chloruremica, ligada á arterio-esclerose.

Do conjunto de signaes referidos a proposito do exame do doente, resulta o diagnostico de

Arterio-esclerose generalisada,
insufficiencia aortica por dilatação do vaso,
aneurysma da poplitéa direita,
aneurysma da poplitéa esquerda,
aneurysma da axillar direita,
aneurysma da axillar esquerda.

BIBLIOTECA DA FACULDADE DE MEDICINA DO RIO GRANDE

Considerações sobre o caso

DIAGNOSTICO

Apezar de indiscutivel o diagnostico que formulámos, façamos algumas considerações, passando em revista os estados morbidos que mais habitualmente dão lugar a confusões.

O diagnostico dos aneurysmas popliteus não é passivel da menor contestação, pois a symptomato-

logia era clara, accrescendo que a necropsia o confirmou em toda a linha.

Vejamos quaes os tumores da região poplitea que dão mais frequentemente lugar a duvidas:

Em primeiro lugar vêm os angio-sarcomas da extremidade superior do tibia.

O nosso doente não era positivamente portador de tumor dessa natureza. O angio-sarcoma se desenvolveria de preferencia na parte anterior do tibia e em toda hypothese seria intra-osseo.

Dado o volume do tumor, os batimentos e a expansão seriam, no caso de angio-sarcoma, muito mais intensos e não cessariam pela compressão de um só vaso.

O angio-sarcoma não seria pulsatil desde o inicio.

O sopro seria mais fraco.

Além de tudo, teriamos crepitação especial.

Não se tratava de um cysto: neste caso o tumor occuparia de preferencia a parte lateral da região, não teria expansão nem sopro.

Os tumores dotados de batimentos transmittidos pela arteria não teriam expansão.

O abcesso, no caso, não nos causou difficuldades, por já estar reconhecido o aneurysma quando sobreveiu a suppuração.

Não se tratava de aneurysma arterio-venoso: faltavam o thrill, o sopro continuo, não circumscripto, as veias dotadas de intensos batimentos.

Nada levava a crer que estivessemos em presença de um aneurysma cincinal: a região, o facto de formar o tumor massa unica, o aspecto, tudo emfim falava contra tal hypothese, além de que o sopro seria mais fraco no caso de aneurysma circinal.

O diagnostico dos aneurysmas axillares não era passivel da menor objecção, pois facilmente se excluiam os tumores da região, que mais frequentemente causam embaraços: abcessos, angio-sarcoma da extremidade superior do humero, encephaloide.

Não se tratava de abcessos, das fórmas sub-aguda ou chronica, que dão muitas vezes lugar a confusão.

A perfeita reductibilidade do tumor, a expansão, o sopro e outros elementos menos valiosos excluiam por completo tal hypothese.

No caso de abcesso de fórma aguda, teriamos além de taes signaes, a fluctuação nitida, a rapidez da evolução, o rubor da pelle, o augmento da temperatura local, a maior intensidade das dores.

A situação do tumor e outros signaes communs, referidos a proposito dos aneurysmas popliteus, a que nos reportamos, eliminavam por completo o diagnostico de angio-sarcoma da extremidade superior do humero.

O estado geral do doente, a face não cancerosa, a pequena intensidade das dores, o estado dos ganglios visinhos, a ausencia de expansão e sopro excluiam a hypothese de encephaloide.

BIBLIOTECA DA FACULDADE DE MEDICINA

—

O diagnostico da insufficiencia aortica se baseava em signaes precisos e multiplos: sopro organico, diastolico, com o maximo de intensidade no foco aortico, donde se propagava para a ponta e o appendice xyphoide, dilatação da aorta, hypertrophia do ventriculo esquerdo, signaes arteriaes periphericos (dança das arterias, caracteres do pulso, etc.).

Varios elementos permittiam, por sua associação, affirmar que o sopro era organico.

A rudeza do sopro, o facto de não ser diffuso e superficial, de occupar toda a diastole, a situação na zona basillar, á esquerda, a fixidez em relação aos movimentos respiratorios e á posição do doente eram signaes que excluiam qualquer duvida.

A idade do paciente, a existencia de syphilis e outras causas que atacam de preferencia a aorta, a ausencia de rheumatismo articular agudo e infecções outras que têm predilecção pelo endocardio, o facto de ser o sopro rude e não suave, a dilatação da aorta, os caracteres do pulso que indicavam modificações da elasticidade arterial, o estado das arterias periphericas eram elementos que indicavam ser a insufficiencia arterial e não endocardica.

—

Julgamos desnecessarias considerações a respeito do diagnostico de arterio-esclerose generalisada.

Os innumeros signaes referidos não dão lugar á menor duvida.

—

Os elementos do exame da urina que falavam em favor de nephrite e os signaes clinicos, della dependentes, se modificaram favoravelmente, graças ao regimen imposto ao doente.

—

A pesquiza de assucar na urina, positiva num exame, foi negativa nos seguintes.

Como não apresentasse o doente nenhum signal nitido de diabetes, somos levados a crer que a glycosuria revelada no decurso de um exame era provavelmente alimentar.

Evolução e prognostico

O estado geral, a insufficiencia aortica e os aneurysmas, com excepção do popliteu esquerdo, não apresentaram nos dias seguintes modificações dignas de menção.

O aneurysma popliteu esquerdo, porém, augmentava rapidamente de volume, tendo a sua marcha se tornado ainda mais rapida com a formação do abcesso, a que já nos referimos.

Do diagnostico se deduzia a gravidade do prognostico, ponto sobre que nos parece inutil insistir.

Dos meios medicos, como já vimos, pouco podiamos esperar.

O mau estado do systema arterial, a idade do doente e elementos outros tornavam problematica a efficacia de intervenção cirurgica.

Etio-pathogenia

Multiplos e variados foram por certo os factores que intervieram na etiologia do caso que nos occupa.

O papel preponderante, porém, coube sem duvida alguma á infecção syphilitica, o que justifica algumas considerações.

Desde muito era conhecida a predilecção da syphilis pelas arterias e a instructiva phrase: "La syphilis aime les artères" dá disso prova exuberante.

Apezar desse conhecimento, porém, a incerteza reinou por muitos annos até que hoje, graças a argumentos numerosos e irrespondiveis, a questão está perfeitamente elucidada, sendo os autores em absoluta maioria accordes em affirmar o papel primordial da lues na formação dos aneurysmas.

Elemento que muito contribuíu para a clareza do assumpto é o chamado — argumento historico — constituido pelas observações de innumeros autores que assignalam correlação entre a syphilis e os aneurysmas (Fernel, pela primeira vez; Morgagni, Scarpa, Hudgson, Cruveilher, Etienne, Jaccoud, Huchard, Dieulafoy, etc.)

Argumento de peso é o chamado dos — syphiligraphos — por Fournier.

Não só os syphiligraphos, como tambem os cardio-pathologistas (Huchard, etc.), notavam, com effeito, a frequencia dos casos de aneurysmas coincidindo com a syphilis.

O — argumento das proporcionalidades — mostra a frequencia da lues nos antecedentes dos aneurysmaticos.

Póde-se admittir, como termo medio das differentes estatisticas, a intervenção da syphilis em 86 p. 100 dos casos.

Valioso é o — argumento das coincidencias — tirado das observações de aneurysmas evoluindo em conjuges ou coincidindo com outras manifestações syphiliticas.

O — argumento tirado das condições sociaes — mostra a frequencia dos aneurysmas nas classes em que a syphilis lavra com maior intensidade.

O — argumento therapeutico — é baseado na influencia, favoravel em certos casos, do tratamento anti-syphilitico, sobretudo nos aneurysmas em inicio.

O — argumento anatomo-pathologico — não é acceito por todos os autores.

Alguns não admittem, com effeito, a especificidade das lesões arteriaes de origem luetica, dizendo que não differem das lesões das arterites não syphiliticas.

A' frente dos que defendem a individualidade anatomica da arterite syphilitica está Tripier.

Na sua opinião, as placas fibrosas não se encontram jámais nas arterites não lueticas, o espessamento das tunicas interna e externa é menos accentuado nas segundas, sendo a proliferação escassa ou nulla.

O elemento principal, porém de differenciação, no parecer de Tripier está nas alterações da tunica media, que, na arterite syphilitica, se apresenta infiltrada, destruida totalmente ou em parte, modificada na sua configuração, na disposição dos seus elementos myoelasticos, a contrastar com o ataque nullo ou pouco accentuado da mesarteria nas arterites não lueticas.

Baseados nas alterações da tunica media, que julgam especiaes á syphilis, Tripier e os de sua escola affirmam que todos os aneurysmas, excluidos os traumaticos propriamente ditos, são de natureza syphilitica.

Entre taes escolas oppostas, estão, emfim, outros autores, que formam a maioria, "que son eclécticos, que notam ciertas diferencias pero que no las erigen como principio". (Escudero).

Aos argumentos referidos, se juntaram nos ultimos annos, dois elementos que muito têm contribuido para a clareza da questão: a verificação do treponema pallidum nas lesões arteriaes syphiliticas e a reacção de Wassermann que permitte o reconhecimento de infecções syphiliticas que passavam outr'ora despercebidas.

—

No nosso caso a imprecisão dos dados fornecidos pelo doente a respeito dos caracteres dos cancros venereos, que havia tido ha cerca de 15 annos, e a falta de symptomas do periodo secundario da syphilis, não

BIBLIOTECA DA FACULDADE DE MEDICINA DE PORTO ALEGRE

revelados nem pelo interrogatorio, nem pelo exame clinico, não permittiam affirmar a natureza de taes cancros.

A verificação dos aneurysmas, porém, nos levou a se não affirmar pelo menos ter como muito provavel a existencia da infecção luetica.

Tal probabilidade, alliada á suspeita que nos trouxe a anterior existencia de cancros venereos, nos levou a mandar fazer a reacção de Wassermann, a qual foi, como vimos, positiva.

O tempo de 15 annos que separava o periodo de cancro do apparecimento dos aneurysmas, nos fez crer que a infecção syphilitica data dessa epoca.

—

A coincidencia, no caso que nos occupa, da syphilis e dos aneurysmas não nos dava, em rigor, o direito de estabelecer, sem mais delongas, relações pathogenicas entre a infecção luetica e os aneurysmas.

Elementos varios, porém, nos autorisam a asseverar que no nosso doente a syphilis desempenhou papel etiologico, se não exclusivo, pelo menos preponderante.

Assim, quasi todas as lesões das paredes aneurysmaes, reveladas pelo exame histo-pathologico, são as referidas por Tripier como especiaes á syphilis.

Mesmo que não seja admittida a theoria rigorista de Tripier, fica ao nosso lado o eclectismo da maioria dos autores que admitte serem essas lesões encontrados de preferencia nas arterites syphiliticas.

A multiplicidade dos aneurysmas fala em favor da origem luetica por sabermos que os aneurysmas multiplos quasi sempre são syphiliticos.

A rapidez da evolução dos aneurysmas é um elemento a favor da origem luetica.

Emfim, o espaço de quinze annos, que separava no nosso doente os aneurysmas dos cancros venereos por elle referidos, é elemento que vem em nosso abono, por sabermos que um tempo medio de quinze a vinte e cinco annos vae do cancro inicial ao periodo de aneurysma.

Ao lado do factor primordial, figuraram no caso outros, que tiveram sua influencia.

O impaludismo, si existia no caso, desempenhou certamente papel notavel.

Quasi todos os autores, com effeito, affirmam a importancia dessa infecção.

O alcoolismo exerceu papel digno de menção.

Conhecemos, com effeito, a influencia deste factor, a que tanto se referia Torres Homem.

O alcoolismo fórma, com a syphilis e o impaludismo, triade responsavel pela maioria dos casos de aneurysmas.

O tabagismo e intoxicações outras apenas merecem ser citados.

O papel da gonorrhea, referida pelo paciente, provavelmente não foi notavel.

BIBLIOTECA DA FACULDADE DE MEDICINA

—

A conhecida frequencia da syphilis, mesmo grave e não tratada como no nosso caso, do alcoolismo, do impaludismo e outros factores etiologicos, não raro coexistentes no mesmo individuo, contrasta com a frequencia minima dos aneurysmas multiplos.

Provavelmente no nosso doente, interveiu vulnerabilidade especial das arterias, devida quiçá a um incompleto desenvolvimento das tunicas desses vasos.

—

Além das causas geraes referidas, intervieram certamente no nosso caso outras condições etiologicas se-

cundarias, que permittem comprehender as localisações dos varios aneurysmas.

Na formação dos aneurysmas popliteus provavelmente teve alguma influencia a flexão da perna sobre a coxa, posição muitas vezes tornada habitual no paciente pelas exigencias das suas occupações.

O papel da flexão, sobretudo habitual e forçada, no apparecimento dos aneurysmas popliteus é, com effeito, geralmente admittida.

O modo de acção da flexão não está, porém, elucidado e tem dado lugar a varias hypotheses.

Broca procurou explicar o papel da flexão dizendo que o annel fibroso do solear estrangula a arteria quando o musculo se contrae.

Outros pensavam que a arteria, encurtada pela flexão habitual, se rompia com o movimento de extensão forçada.

Taes hypotheses, por irem de encontro aos dados anatomicos e physiologicos, estão abandonadas.

Delbet explica o papel da flexão do seguinte modo: durante um movimento de flexão forçado da perna sobre a coxa, ha augmento da pressão arterial que facilmente rompe as tunicas arteriaes, sobretudo quando alteradas previamente.

—

Os esforços, a que o paciente era obrigado pelas suas occupações, tiveram provavelmente influencia na formação dos aneurysmas axillares.

O maior desenvolvimento do aneurysma axillar direito é, pelo menos em parte, explicavel pela maior violencia e extensão dos movimentos do braço direito.

—

Para a dilatação da aorta muito contribuiram, sem duvida, as condições anatomicas e physiologicas (pon-

tos fracos, grande diametro, visinhança do coração, curvatura, emissão de collateraes) referidas na parte geral, a que nos reportamos.

Tratamento

Já nos referimos á insufficiencia dos meios medicos.

O tratamento cirurgico dos aneurysmas multiplos dá, em geral, resultados problematicos.

A proposito de aneurysmas duplos do membro inferior, diz Delbet que os resultados: "sont loin d'être bons".

Si em casos taes, de dois aneurysmas apenas, a efficacia do tratamento é tão suspeita, imagine-se quão duvidosa será a utilidade de intervenção nos doentes que, como o nosso, apresentam numero maior de aneurysmas.

Com effeito, a multiplicidade dos aneurysmas indica lesões profundas e disseminados do systema arterial e por isso toda intervenção cirurgica, de que é dado esperar alguma cousa, expõe singularmente á gangrena e á formação de novo aneurysma.

Além disso, muitas vezes, pela séde dos tumores, cada aneurysma deve ser tratado separadamente, e a intervenção sobre um delles accelera, não raro, a marcha dos outros.

A taes factores, juntaram-se no nosso doente a idade avançada, a insufficiencia aortica, o estado pouco favoravel dos rins e elementos outros.

—

Baseados, naturalmente, em taes factos, é que os cirurgiões da 5.ª Secção, para que fôra transferido o paciente, não julgaram conveniente intervir.

BIBLIOTECA FACULDADE DE MEDICINA DE PORTO ALEGRE

Necropsia

O exame necroscopico, a que assistiu o Professor Aurelio, não foi completo pelo facto de ter sido reclamado o cadaver.

Confirmou, porém, em toda a linha o juizo formado anteriormente a respeito do caso.

Começando pelo cavo popliteu esquerdo, onde se dera a ruptura, verificámos que a pelle e a aponevrose superficial apresentavam soluções de continuidade, por onde se havia dado o escoamento de pus e sangue.

Logo encontrámos volumoso tumor adherente aos tecidos visinhos, constituido por aneurysma da poplitéa.

As collateraes desse vaso estavam bem atrophiadas.

A veia poplitéa e a terminação da saphena externa estavam adherentes ao tumor, comprimidas, tendo os calibres diminuidos.

Os nervos, mórmente o sciatico popliteu interno, adherentes ao tumor, tambem não escapavam á compressão.

Os musculos, um tanto adherentes, apresentavam signaes de alterações notaveis.

Examinando com cuidado notámos que, de facto, havia na *poplitea dois aneurysmas* separados por um segmento de arteria não attingida, medindo 1 cent.

O superior, menor, tinha fórma de fuso, tendo 2 centimetros de diametro por um e meio de comprimento (Fig. 6).

O inferior, volumoso, contava 12 cents. de comprimento e o diametro medio de 10 cents.

Pertencia á variedade sacciforme.

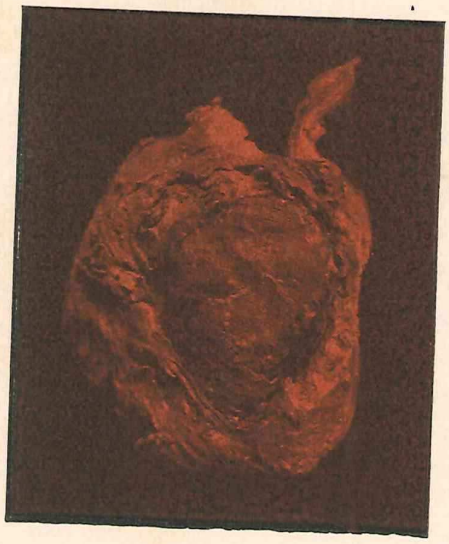

Fig. 5 — Face posterior dos aneurysmas popliteus esquerdos.
No inferior se vê coalho occupando o orificio da ruptura.
(¼ do tamanho natural).

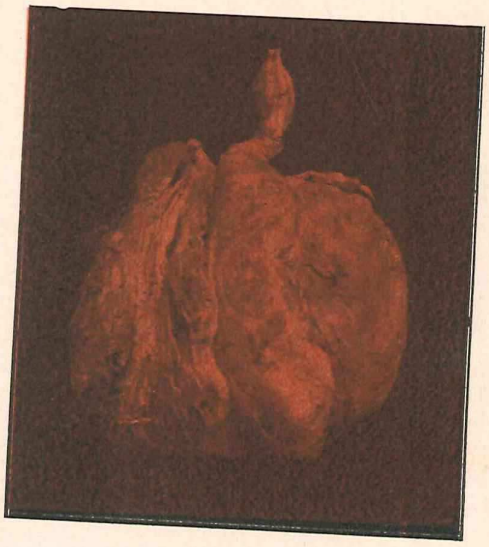

BIBLIOTECA DA FACULDADE DE MEDICINA DE PORTO ALEGRE

Fig. 6 — Face anterior dos aneurysmas popliteus esquerdos:
superior e inferior.
(¼ do tamanho natural).

Apresentava uma parte central anterior (Fig. 6), envolta lateral e posteriormente pelo resto do tumor.

Tal disposição é facilmente explicavel pela resistencia da parede anterior do cavo, que não permittiu que a arteria se dilatasse igualmente em todos os sentidos.

Feita a secção vertical do tumor no sentido transverso, notámos na parte anterior um espaço occupado parcialmente por coalhos, que apresentavam caracteres que indicavam terem sido formados *post-mortem*.

Tinha o espaço dimensões sufficientes para dar passagem a quantidade de sangue capaz de assegurar a irrigação da perna e pé, de maneira que não tivesse sobrevindo gangrena.

Para os lados e para traz, o aneurysma era occupado inteiramente por coalhos: uns, em contacto com o espaço descripto eram molles, avermelhados, não adherentes: coalhos passivos de Broca, coalhos vermelhos; os outros, em connexão com as paredes do aneurysma eram brancos, resistentes, adherentes: coalhos passivos de Broca, coalhos brancos.

Entre a zona dos coalhos vermelhos e a dos brancos, havia coalhos de transição.

Ao nivel do orificio de ruptura, havia coalho, de regulares dimensões, facilmente deslocavel.

As paredes do aneurysma apresentavam espessura variavel, conforme os pontos considerados: espessa nas partes anterior e lateraes, na posterior era delgada, apresentando ahi o orificio de ruptura que tinha fórma oval, medindo o comprimento 9 cm por 7 na maior dimensão transversa (Fig. 5).

As membranas interna e externa eram espessadas, irregulares, parecendo bem inflammadas.

O córte do aneurysma da parte superior da arteria

BIBLIOTECA DA FACULDADE DE MEDICINA DE PORTO ALEGRE

revelou os mesmos elementos citados a proposito do inferior, dadas as proporções de volume.

—

O exame do cavo popliteu direito confirmou a existencia de *aneurysma da arteria poplitea.*

Volumoso, o aneurysma estava um pouco adherente aos tecidos visinhos.

A veia poplitea e a terminação da saphena externa estavam ligeiramente comprimidas.

Os nervos, mórmente o sciatico popliteu interno, um tanto adherentes, não deixavam de soffrer leve compressão.

Os musculos apresentavam signaes que indicavam alterações.

O aneurysma tinha a fórma de pera, com a parte mais volumosa dirigida para cima (Fig. 7).

Media seis centimentros de comprimento.

O diametro alcançava 33 millimetros na parte superior, 28 na zona media e 20 na inferior.

A circumferencia contava 207 mm. na parte superior, 175 na media, 125 na inferior.

Uma pequena porção do aneurysma estava situada no triangulo superior da região poplitéa; a maior parte occupava o triangulo inferior.

As collateraes da poplitea que se destacavam acima do tumor, estavam muito desenvolvidos, como vemos na fig. 7 que mostra uma das articulares superiores.

As collateraes nascidas ao nivel do aneurysma, se apresentavam muito reduzidas.

A femural e os seus ramos estavam bem desenvolvidos.

Inutil é insistir na importancia destes elementos no estabelecimento da circulação collateral.

Fig. 7 — Face posterior do aneurysma popliteu direito. Vêm-se as arterias femural e articular superior. (½ do tamanho natural).

Fazendo o córte, verificámos no centro espaço contendo coalhos *post-mortem*.

Nesse espaço é que circulava o sangue em vida.

O seu calibre era tal que permittia a irrigação da perna e pé, de modo que não tivesse havido gangrena.

Em contacto com esse espaço havia zona de coalhos vermelhos.

Emfim, para fóra, em relação com as paredes, descobriam-se os coalhos brancos.

As membranas interna e externa, espessadas, irregulares pareciam bastante inflammadas.

—

O facto de serem no nosso caso as arterias poplitéas, direita e esquerda, especialmente a ultima, occupadas por aneurysmas em tão grande extensão do seu comprimento merece particular menção por ser excepcional.

Com effeito, diz Delbet, que tal disposição é singularmente rara, pois em 358 casos de aneurysmas popliteus não a encontrou uma só vez.

—

O *coração* estava muito dilatado (Fig. 8).

Mórmente o ventriculo esquerdo tinha as paredes muito hypertrophiadas.

A circumperencia do orgão media 340 mm., a altura 100 e a largura 110.

Toda a *aorta thoracica* estava dilatada e alongada, o mesmo se dando com os grandes troncos que della emergem (Fig. 8).

Não esquecendo as differenças normaes do calibre, variaveis como os segmentos do vaso, verificámos que a dilatação era sobretudo accentuada na porção ascendente, cujo diametro media 45 millimetros.

Na crossa esse numero descia a 30.

BIBLIOTECA DA FACULDADE DE MEDICINA DE PORTO ALEGRE

As paredes do grande vaso estavam alterados, duras, calcificadas.

Na parte interna havia crostas calcareas, placas de atheroma.

A porção ascendente, sobretudo no inicio, apresentava alguns coalhos brancos, adherentes ás paredes do vaso.

As valvulas sigmoides não apresentavam alterações, que justificassem a falta de adaptação, que deu como resultado a insufficiencia.

Só a accentuada dilatação da aorta ascendente, augmentando o diametro do orificio aortico, podia fazer comprehender que as valvulas não podiam obtural-o como normalmente.

—

A arteria axillar direita, na primeira porção, tinha *aneurysma* (Fig. 8) que contava 20 mm. de diametro por 40 de comprimento.

A fórma se approximava da de fuso.

A maior resistencia na parte anterior e posterior explica que a dilatação tenha sido mais accentuada nas porções superior e inferior do vaso, onde a ella é menor. Era o aneurysma não muito adherente aos tecidos visinhos.

Comprimia ligeiramente a veia axillar.

Os nervos do plexo brachial soffriam compressão, parecendo pouco alterados.

O calibre da arteria para fóra do aneurysma estava augmentado, sendo as collateraes bem desenvolvidas.

Para o lado do coração, pelo contrario, o calibre era diminuido.

Pelo córte verificámos que havia no centro espaço contendo alguns coalhos formados *post-mortem*.

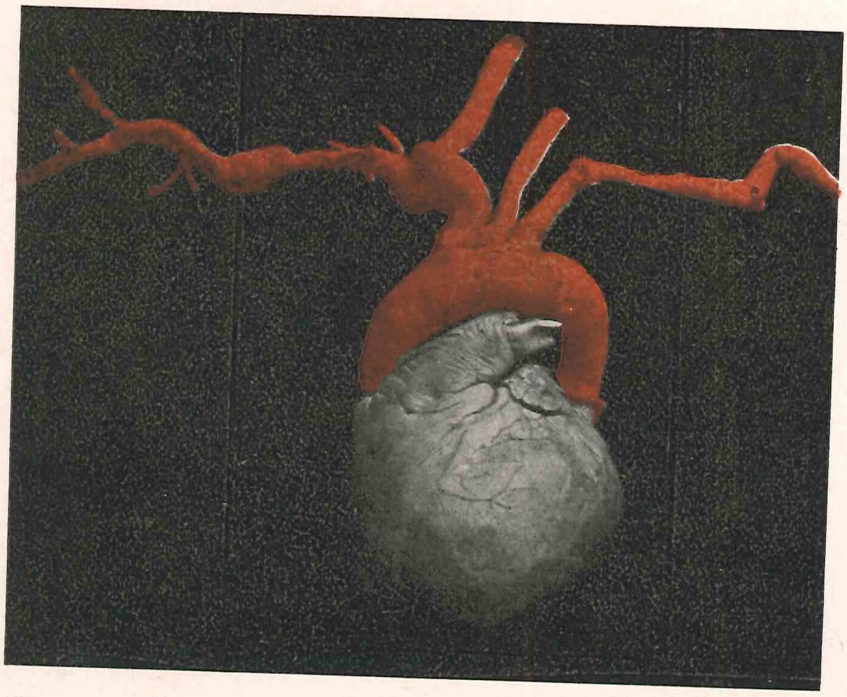

Fig. 8—Coração. Aorta thoracica e grandes troncos arteriaes que della nascem.

Vêm-se os aneurysmas axillares direito e esquerdo.

(¼ do tamanho natural).

Pelas suas dimensões podia dar passagem a regular quantidade de sangue, o que evitára perturbações circulatorias graves.

Na parte superior e inferior havia camada tenue de coalhos adherentes á parede.

As membranas interna e externa do aneurysma eram espessas e irregulares.

—

A *axillar esquerda,* na primeira porção apresentava pequeno *aneurysma* em fórma que se approximava da de fuso (Fig. 8).

A adherencia aos tecidos visinhos era fraquissima.

As modificações da veia axillar e dos nervos eram insignificantes.

Tinha o aneurysma o diametro medio de 16 mm., alcançando o comprimento 40 mm.

Para fóra do aneurysma, o diametro da axillar attingia 10 mm.

Havia espaço central, occupado parcialmente por coalhos *post-mortem.*

As dimensões do espaço permeavel eram sufficientes para dar passagem a quantidade de sangue capaz de assegurar a irrigação do membro superior.

Tenue camada de coalhos brancos adheria ás paredes.

As membranas interna e externa eram rugosas, espessadas.

—

O *exame histo-pathologico* das paredes dos aneurysmas popliteus direitos (superior e inferior), esquerdo, axillares direito e esquerdo e da aorta ascendente, feito na Secção de Anatomia pathologica do Instituto Oswaldo Cruz, dirigida pelo Prof. Gonçalves Vianna, diz:

BIBLIOTECA DA FACULDADE DE MEDICINA DO PORTO ALEGRE

"Lesões de arterite chronica que se repetem mais ou menos da mesma maneira em todas as preparações:

A — Intima espessada e fibrosa;

B — Zonas necroticas, degeneração gordurosa, infiltração calcarea na intima e camada sub-jacente.

C — Infiltração lymphocytaria da media, cujos elementos myo-elasticos estão excessivamente reduzidos.

D — Espessamento da adventicia, onde se veem vaso-vasorum".

Bibliographia

Achard (Ch) et Loeper—Précis d'Anatomie pathologique.

Austregesilo — Clinica medica.

Bégonin, Bourgeois, etc. — Précis du Pathologie chirurgicale.

Billon (Louis) — Traité de Clinique thérapeutique chirurgicale.

Brissaud, Pinard, Réclus — Pratique medico-chirurgicale.

Cornil (V.) et Ranvier — Manuel d'Histologie pathologique.

Deguy — Le coeur et l'aorte des syphilitiques.

Dieulafoy — Pathologie interne.

Delafield and Prudden — Text-book of Pathology.

E. Barié — Traité pratique des maladies du coeur et de l'aorte.

Enriquez, Lafitte, Bergé, Lamy —Traité de Médecine.

E. Forgue — Précis du Pathologie externe.

Fournier (*A*) — Traité de la syphilis.
Huchard — Maladies du coeur et de l'aorte.
Jaccoud — Leçons cliniques de la Pitié.
João Fróes — Clinica medica.
Le Dentu et Delbet — Traité du chirurgie.
Miguel Couto — Clinica medica.
Pedro Escudero — Etiologia de las aortitis.
Réclus, Kirmisson, Peyrot, Bouilly — Manuel de Pathologie externe.
Saboia (*Visconde de*) — Clinica cirurgica.
Torres Homem — Clinica medica.