Dr. Arno Schneider

Ex-interno do Instituto Oswaldo Cruz
Ex-interno da enfermaria de cirurgia „Dr. Sarmento Leite"

Dr. Godoy
3ª enfermaria

ESTUDO ANATOMO-TOPOGRAPHICO DO PONTO DE KULENKAMPFF

Cadeira — Anatomia Medico-Cirurgica

THESE INAUGURAL
APRROVADA PLENAMENTE, GRÁO 9

COMMISSÃO EXAMINADORA

Prof. Sarmento Leite, Presidente
Prof. Moyses Menezes
Prof. Octacilio Rosa

1923
LIVRARIA DO GLOBO - Barcellos, Bertaso & Cia. - PORTO ALEGRE
Filiaes : Santa Maria e Pelotas

FACULDADE DE MEDICINA DE PORTO ALEGRE

THESE

Ao Dr Godoy
offerece o
Schneider
P. Alegre 22-XII-923

apresentada á

Faculdade de Medicina de Porto Alegre

em 30 de Novembro de 1923
e defendida a 18 de Dezembro de 1923

pelo

Dr. Arno Schneider

Natural do Rio Grande do Sul

Filho legitimo de Gustavo F. Schneider e D. Rosa Schneider,

DISSERTAÇÃO:

ESTUDO ANATOMO-TOPOGRAPHICO DO PONTO DE KULENKAMPFF

Cadeira: Anatomia Medico-cirurgica

Approvada plenamente, gráo 9

1923

LIVRARIA DO GLOBO — BARCELLOS, BERTASO & Cia.

PORTO ALEGRE

Filiaes: Santa Maria e Pelotas

Ao meu cunhado

muita estima.

Ao bom amigo

Armando Schultz

muita amizade e

recordação

Prefacio

Obrigados, pelos Estatutos da Faculdade, a apresentar como ultima prova escolar um trabalho escripto sobre um determinado assumpto, não nos podemos esquivar a esta disposição regulamentar. Eis a razão de ser desta nossa modestissima these inaugural, na qual os doutos professores não devem ver o producto de quem escreve por inclinação, mas sim de quem por exigencia a tanto se atreve. Com effeito, ao transpor-mos os humbraes da Faculdade estamos pouco aptos para apresentar um trabalho original porque para tal nos falta o longo tirocinio pratico e o necessario cabedal scientifico. Por isso tomamos a liberdade, de pedir a benevolencia para este despretencioso trabalho, que por modesto e cheio de lacunas que seja, representa uma pequena contribuição ao estudo das questões de anesthesia regional.

Escolhemos para a nossa dissertação inaugural o "estudo anatomo-topographico do ponto de Kulenkampff". Com bastante pezar fomos impellidos a dar este titulo ao nosso trabalho, porquanto por mais que procurassemos applicar os nossos conhecimentos adquiridos em experiencias no cadaver, na cirurgia do membro superior, isto não nos foi possivel porque para tal não appareceram casos, por muito que lhes andassemos á cata. Assim, pois, vimo-nos na contingencia de limitar-nos a fazer o estudo anatomo-topographico da região, e quanto á technica da injecção do plexo procuramos estudar o melhor modo de conseguir uma infiltração mais perfeita possivel, que sobre o vivo correspondia á interrupção, mais ou menos, completa das funcções sensitiva e motora dos nervos do membro superior.

Embora não conseguimos applicar o methodo "in vivo", cá deixamos as nossas pesquizas e observações á respeito, para quem quizer transpol-as ao campo fecundo da cirurgia para dizer se o "methodo de Kulenkampff" pode ser incorporado aos meios de anesthesia do membro superior em intervenções graves, sem expor o doente ás consequencias desagradaveis e, ás vezes serias, da anesthesia geral.

Aproveitamos aqui a opportunidade, que se nos apresenta de patentearmos a nossa gratidão ao Dr. Ricardo A. Weber e Dr. Ricardo Enck pela boa vontade com que sempre nos auxiliaram na feitura da presente these de doutoramento.

O nosso trabalho vae dividido em cinco capitulos.

1.º Capitulo — Generalidades sobre anesthesia regional em geral e do plexo brachial em particular. Ponto de Kulenkampff: historico, technica e accidentes.

2.º Capitulo — Estudo descriptivo do plexo brachial, sua origem, constituição e terminação.

3.º Capitulo — Estudo topographico da região supra-clavicular. Suas relações com o plexo brachial.

4.º Capitulo — Observações.

5.º Capitulo — Conclusões.

1.º CAPITULO

Summario. Generalidades sobre anesthesia regional em geral e do plexo brachial em particular. Ponto de Kulenkampff: historico, technica e accidentes.

A faculdade da cocaina de interromper temporariamente a conductibilidade nervosa, tanto sensitiva como motora, foi experimentalmente provada no animal por Torsellini, Feinberg, Alms, Kochs, Witzel e Frank. As primeiras observações relativas ao homem são de Corning e Goldscheider, mas estas primitivamente só tiveram um interesse theorico. Goldscheider observou que, injecções subcutaneas duma solução concentrada de cocaina no ante-braço, produzem a insensibilidade, que se extendia na direcção dos ramos nervosos, mesmo, sem prévia interrupção da circulação.

A anesthesia regional pelas injecções de soluções anesthesicas na proximidade dos nervos

A acção das soluções anesthesicas sobre os troncos nervosos é mediata, uma vez impregnadas e diffundidas nos tecidos. Para que chegue em contacto do tecido nervoso é mistér, que a solução anesthesica se diffunda atravéz duma bainha resistente de tecido conjunctivo, que encerra e separa o tronco nervoso das adjacencias. A interrupção das vias nervosas por in-

jecções perineuraes, visando a exclusão do seu territorio de innervação, é o methodo mais importante para a anesthesia local. A infiltração duma camada de tecido, que contém vias de conducção provoca além da anesthesia por infiltração na zona impregnada, tambem anesthesia regional no territorio de innervação dos respectivos nervos.

Cabe a Hall e Halstedt a iniciativa de experiencias, empregando injecções perineuraes de cocaina, visando a interrupção da conductibilidade de troncos nervosos isolados a maiores distancias do campo operatorio.

Anesthesia regional por injecção de soluções anesthesicas endoneuraes

Este methodo, empregado pela primeira vez pelos cirurgiões americanos (Crile, Matas, Cushing) consiste na introducção duma pequena quantidade da solução anesthesica nos troncos nervosos, cujas fibras sensitivas innervam o campo operatorio, de modo tal que o liquido é injectado sob a bainha fibrosa do nervo, ou entre os feixes de fibrillas, embebendo o mais possivel o tronco nervoso e provocando um entumescimento do mesmo.

Empregando-se soluções adequadas, obtem-se uma interrupção da conductibilidade tal, como se o nervo estivesse seccionado. Neste methodo é necessario a maior parte das vezes que se exponha o tronco nervoso, sob anesthesia local, longe do campo operatorio, salvo quando a localisação dos troncos nervosos se revela facilmente por certos pontos osseos de reparo.

A ANESTHESIA DO PLEXO BRACHIAL

Foi Hirschel quem primeiro apresentou na litteratura medica observações de anesthesia completa de todo o braço por injecção no plexo brachial.

Escolheu Hirschel para ponto de injecção a excavação axillar. Para conseguir uma estase nos vasos e retardar a

reabsorpção, põem-se o braço em abducção forçada e colloca-se na parte mais alta da excavação axillar um tampão compressivo, fixo por duas faixas elasticas, applicadas em torno da caixa thoraxica. Depois fixa-se com uma das mãos a arteria axillar e introduz-se a agulha, o mais alto possivel sob o grande peitoral, no sentido do grande eixo do braço. Para conseguir o afastamento dos vasos e evitar feril-os deve-se infiltrar desde logo os tecidos. Bloqueia-se assim, para cima, o nervo mediano e mais para deante o nervo cubital. Convém fazer ainda uma outra picada abaixo da arteria, mais ou menos na altura da inserção do musculo grande dorsal. Ahi attinge-se principalmente o nervo radial. Dessa maneira infiltra-se o liquido em torno da arteria, evitando-se com algum cuidado feril-a, assim como a veia. Hirschel citou á principio tres casos injectados com successo por este methodo e mais tarde outros vinte e cinco, declarando nesta occasião como desnecessaria a compressão acima descripta. Como anesthesico empregam-se 30-40 centimetros cubicos duma solução a 2 % de novocaina-adrenalina. Pouco após á primeira communicação de Hirschel appareceram as experiencias de Kulenkampff sobre vinte e cinco anesthesias do plexo brachial com exito completo. Escolheu para infiltração o ponto em que o plexo fica situado lateralmente á arteria sub-clavia e apoiado sobre a primeira costella. Para conseguir a determinação deste ponto, chamado "ponto de Kulenkampff" elle procedeu a varias experiencias, tendo feito as primeiras em si mesmo. A localisação do plexo neste ponto é muito exactamente indicada, para dentro pela arteria sub-clavia, cujas pulsações são quasi sempre perceptiveis; para baixo pela primeira costella, para deante pela clavicula. A veia sub-clavia fica afastada. A anesthesia do plexo brachial pelo methodo de Kulenkampff é indicada para todas as operações do membro superior, dando tambem optimos resultados na reposição das luxações escapulo-humeraes.

Pode-se mesmo affirmar que ella torna quasi que completamente desnecessaria a narcose em operações das extremidades

superiores. As relações anatomicas do ponto de reparo da puncção elucidam-se perfeitamente pelas gravuras 1, 2 e 3 (segundo Kulenkampff). A gravura N.º 1 mostra a direcção da primeira costella, tal como ella se apresenta, estando o doente em posição lateral direita e observando-se de frente a região supra-clavicular. Nota-se como a costella se dirige verticalmente para cima e para traz da clavicula. E' importante notar este facto, porquanto a costella representa o ponto mais profundo que a agulha, bem dirigida, deve attingir.

Deste modo o operador evita penetrar ás cegas, sem encon-

Cliché N.º 1

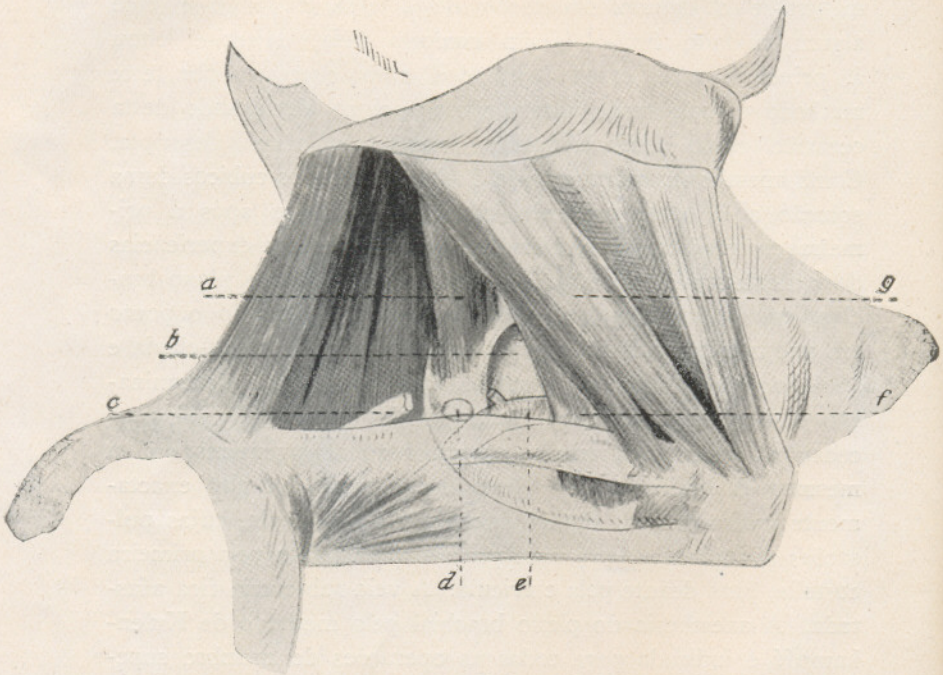

Situação da primeira costella e da arteria sub-clavia em relação á clavicula (conforme Kulenkampff.) — a) Musculo escaleno medio — b) abobada pleural — c) musculo omo-hyoideo — d) ponto onde será feito o botão dermico — e) arteria sub-clavia com a escapular posterior — f) musculo escaleno anterior — g) musculo esterno-cleido-mastoideo.

trar resistencia e sem saber onde se acha a ponta da agulha. A primeira costella corta mais ou menos o meio da clavicula, sendo portanto este o ponto em que se deve injectar a maior quantidade da solução.

Um pouco para dentro reconhece-se ainda a crossa da arteria sub-clavia, que apenas ultrapassa a clavicula. Acima apparece a abobada pleural, coberta pelo plexo brachial. Nota-se ainda no bordo externo do musculo externo-cleido-mastoideo o escaleno anterior, para fóra da primeira costella o omo-hyoideo, obliquamente ascendente, o qual ahi acha-se seccionado para mostrar nitidamente a direcção da costella.

A figura 2 reproduz as relações anatomicas, uma vez afastadas a pelle, a aponevrose superficial e profunda. Vê-se,

Cliché N.º 2

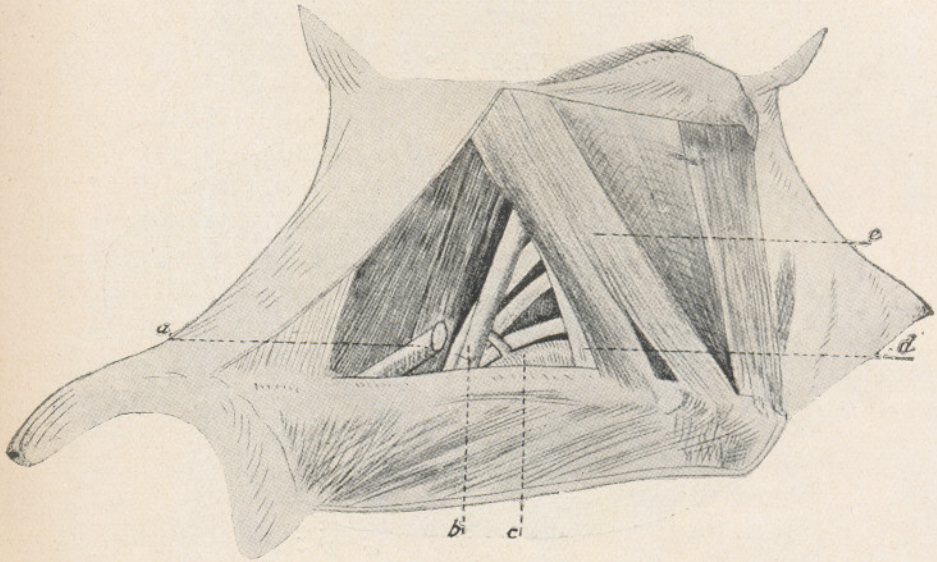

Situação do plexo brachial, em relação á clavicula e á arteria sub-clavia (conf. Kulenkampff) — a) musculo omo-hyoideo — b) plexo brachial (semi-eschem.) — c) arteria sub-clavia com a escapular posterior — d) musculo escaleno anterior — e) musculo esterno-cleido-mastoideo.

como é de regra, a arteria escapular posterior passar de permeio aos troncos nervosos superpostos e intimamente aconchegados.

A figura 3 nos mostra como a agulha deve ser introduzida, para attingir a primeira costella. Imaginando um prolongamento do grande eixo da agulha, este viria attingir, conforme a sua maior ou menor inclinação da columna cervical para a clavicula, a segunda, terceira ou quarta apophyses espinhosas. No lado direito da mesma gravura acham-se desenhadas o plexo, a arteria, a veia e a inserção do musculo escaleno, para mostrar principalmente o córte transversal em meia lua, que apparece immediatamente abaixo da clavicula pela circumscripção da arteria pelos troncos nervosos. E' intuitivo que, uma agulha introduzida bem junto á arteria deve fatalmente attingir os troncos nervosos e bem conduzida lhe será transmittida quasi sempre a pulsação da arteria.

Cliché N.º 3

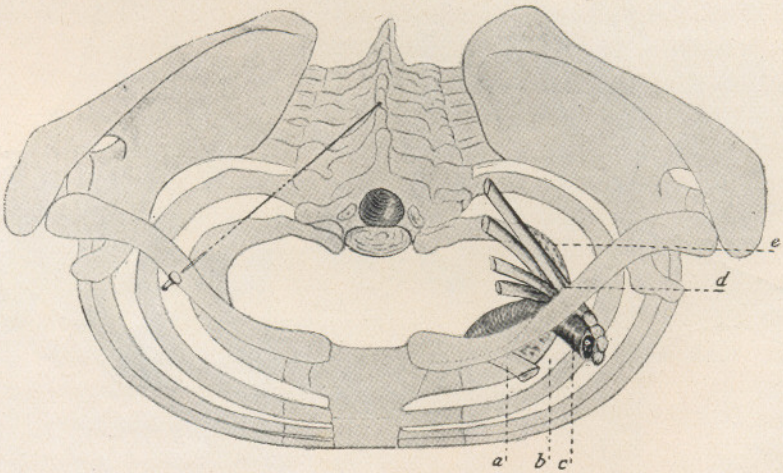

Caixa thoraxica vista de cima (conforme Kulenkampf). A' direita é indicada a relação do plexo brachial e da arteria sub-clavia com a clavicula; á esquerda, mostrando a direcção que deve se dar á agulha. a) veia sub-clavia — b) ponto de inserção do musculo escaleno anterior — c) arteria sub-clavia — d) plexo brachial, rodeando em meia-lua a arteria — e) ponto de inserção do musculo escaleno medio.

TECHNICA

A technica da puncção do plexo brachial é relativamente simples, Kulenkampff recommenda pratical-a na posição sentada.

Cliché N.º 4

Puncção do plexo no doente sentado
(conforme Kulenkampff)

Como porém nem todos os doentes podem occupar esta posição e, prevendo estes casos, deve-se preferir a posição horizontal. A cabeça deve ser inclinada ligeiramente para traz, em rotação para o lado opposto e o braço o mais possivel, em abducção. O uso de anesthesia prévia é dispensavel, entretanto preconiza-se fazer uma infiltração dermica no ponto de Kulen kampff, convém porém prevenir aos doentes das manifestações paresthesicas, que apparecem, ao penetrar a agulha no plexo e que se irradiam para os dedos, as quaes deverão immediatamente ser communicadas pelo paciente, para que o operador possa reconhecer com certeza que a ponta da agulha attinge o ponto desejado.

Procura-se primeiro sentir a arteria sub-clavia, calcando-a levemente com o dedo atravéz da pelle. Em muitos casos a

sua pulsação é visivel, mais frequentemente á direita do que á esquerda, o que se justifica, pelas differentes condições anatomicas. Immediatamente para fóra do ponto em que a arteria, descendo, desapparece atraz do bordo da clavicula, faz-se uma

Cliché N.º 5

Posição horizontal do doente, para a puncção do plexo (conforme Kulenkampff)

injecção com uma agulha fina. Este ponto corresponde, quasi sem excepção, á metade da clavicula. Tambem um prolongamento, quasi sempre visivel, da veia jugular externa para baixo, corta geralmente a clavicula no mesmo ponto. Neste logar introduz-se uma agulha desmontada, fina, de quatro a seis centimetros de comprimento, mais ou menos numa direcção tal como se quizessemos attingir a apophyse espinhosa da segunda ou terceira vertebra dorsal. (veja fig. 3).

A pouca profundidade, logo abaixo da aponevrose, acha-se o plexo. Assim que a agulha o attinge, manifestam-se paresthesias, irradiando-se para os dedos, no territorio dos nervos mediano e radial, este situado mais profundamente e mais para

traz. Alcançando-se, numa profundidade de um a tres centimetros a primeira costella, reconhece-se logo que o plexo deve estar localisado mais superficialmente. Se desde o inicio as paresthesias não se manifestarem, procura-se obtel-as, modificando ligeiramente a direcção da agulha.

Frequentemente, pelo receio infundado de picar a arteria sub-clavia, introduz-se a agulha muito lateralmente. Se escoar sangue da agulha, convém egualmente mudar-lhe a direcção.

Ao installarem-se as paresthesias, monta-se a seringa e injecta-se 10 centimetros cubicos duma solução a 2 % de novocaina-adrenalina.

Se ellas apparecerem no territorio do nervo mediano, injecta-se uma parte da solução, alguns millimetros mais profundamente.

Injectam-se finalmente mais 10 centimetros cubicos sob ligeira distribuição na zona mais proxima, mudando ligeiramente a direcção da agulha. Importante é e convém assignalal-o, de não injectar antes das manifestações paresthesicas.

Manifestações paresthesicas muito accentuadas do mediano como do radial nos induzem á certeza, de que dentro de um a tres minutos se installa uma completa paralysia do braço, tanto motora como sensitiva. Geralmente deve se esperar 10-15 minutos. Se a esse tempo a paralysia ainda não fôr completa, convém injectar mais 5 a 10 centimetros cubicos duma solução a 4 % de novocaina-adrenalina. Neste caso não apparecem mais paresthesias e o resultado torna-se duvidoso.

Pouco depois da injecção póde-se comprimir o braço com uma faixa compressiva, insensivel para o doente, visando diminuir a hemorrhagia. A compressão é via de regra necessaria, porque o braço torna-se mais ou menos hyperemiado após a interrupção do plexo brachial.

Aliás a contracção da arteria sub-clavia, provocada pela acção da adrenalina, parece oppor-se á paralysia dos nervos vaso-motores, como se pode observal-a após interrupção de nervos periphericos.

A porcentagem dos insucccessos depende unicamente da technica do operador.

A picada da arteria sub-clavia é possivel e é de suppor mesmo que não seja rara; não tem porém gravidade como já se observou.

A duração da insensibilidade varia de 1 ½ a 3 horas.

MANIFESTAÇÕES SECUNDARIAS

Na anesthesia do plexo brachial foram observadas as seguintes manifestações secundarias.

1.º) Paralysia do sympathico do mesmo lado (Kulenkampff). — Esta é muito frequente e manifesta-se por uma retracção palpebral e pupillar, hyperemia da conjunctiva e da metade da face. A's vezes tambem observa-se uma excitação do sympathico, accusada por dilatação da pupilla. Os dous symptomas são passageiros e não tem maior importancia.

2) Paralysia do nervo phrenico. — Este phenomeno, para cuja possibilidade já o proprio Kulenkampff havia chamado a attenção, foi pela primeira vez demonstrado por Sievers recorrendo ao exame radiologico. Os exames radiographicos procedidos por Haertel e Keppler, num numero relativamente grande de doentes, após a anesthesia do plexo brachial, comprovaram que a anesthesia do nervo phrenico do mesmo lado, é um phenomeno concomitante muito frequente, da injecção de Kulenkampff, porém felizmente passageiro. A paralysia manifesta-se na imagem radiographica, pela immobilidade, excursão diminuida ou movimento paradoxal da metade correspondente do diaphragma; costuma desapparecer dentro de poucas horas e decorre subjectivamente sem symptoma algum. Por isso Haertel e Keppler advertem de não proceder á anesthesia do plexo brachial nos dous lados, não se devendo excluir a possibilidade duma duração maior da paralysia do phrenico que, já se deixa vêr, seria perniciosa.

3) Ferimentos da pleura. — Haertel e Keppler observaram dous casos comprovados de lesões pleuraes pela agulha,

num dos quaes foi constatado mais tarde emphysema pulmonar e no outro=cutaneo.

Além disto notou-se num certo numero de doentes symptomas de irritação pleural, sobrevindos geralmente logo após á injecção e mesmo antes da inoculação do anesthesico; assim manifestavam-se dores thoraxicas, dores na região da espádua do mesmo lado, dyspnéa etc. Estes symptomas persistiam communimente até o dia seguinte, desapparecendo sem maiores consequencias. A sua causa não é, como suppunha Sievers, uma consequencia da perturbação funccional do nervo phrenico, mas sem duvida uma lesão pleural, talvez uma hemorrhagia na cavidade da pleura (segundo Heile). Os mesmos symptomas foram ainda observados em condições identicas nas injecções, visando uma estrumectomia. O mesmo aconteceu numa estrumectomia sob anesthesia geral (Brunner) e em injecções intercostaes na caixa thoraxica (Kulenkampff) Schepelman observou em 300 casos de anesthesia do plexo brachial, quatro vezes perturbações mais ou menos accentuadas da respiração e uma vez a grave complicação dum pneumothorax.

Capelle denotou um pneumothorax com emphysema cutaneo, com terminação lethal, em consequencia a uma puncção do plexo.

Dahi o motivo razoavel de receiarmos o ferimento do apice pulmonar, o que devemos procurar impedir por todos os meios. O ponto de reparo do apice pulmonar, fica para dentro da primeira costella. A melhor maneira de precaver-se duma lesão da pleura, consiste em punccionar á principio a primeira costella, um pouco lateralmente do meio da clavicula, marcar a profundidade achada por meio dum fragmento de cortiça enfiado na agulha, ou por um cursor apropriado, e depois ao punccionar o plexo não introduzir a agulha além do limite, porque o plexo é mais superficial do que a primeira costella.

4.º) Lesões dos nervos do braço. — Sobre taes lesões nervosas varios auctores publicaram observações. Borchers cita um caso duma paralysia dos nervos radial, cubital e mediano

de varias semanas, succedendo a uma anesthesia do plexo brachial. Entretanto neste caso a circulação do braço foi interrompida por uma faixa. Hirschler observou uma paralysia dos flexores do indicador, após uma anesthesia do plexo, visando reduzir uma luxação escapulo-humeral. Num segundo caso verificou-se uma zona anesthesica no dedo médio, após reposição duma fractura do ante-braço; Haertel e Keppler citam um caso, no qual em consequencia duma fractura do braço, installou-se uma paralysia do nervo radial. Exposto o nervo lesado sob anesthesia do plexo, observou-se posteriormente uma perturbação progressiva, tambem no territorio dos nervos radial, cubital e mediano.

Haertel e Keppler mesmos consideraram que nenhum destes casos pode ser encarado como lesão nervosa real, consequente á anesthesia do plexo, salvo num caso em que julgam effectiva a perturbação. Numa mulher fôra reduzida uma fractura typica do radio pelo systema usual, sob anesthesia do plexo. Depois de nove dias de immobilisação em talas, manifestou-se uma paralysia completa do nervo radial, ficando além disso os outros nervos do braço lesados. Após meio anno a lesão havia melhorada apparentemente, porém ainda não cedêra.

As lesões nervosas, consequentes a uma injecção, podem surgir, por picada do nervo ou por hemorrhagia na bainha nervosa ou ainda pela acção do liquido injectado. Soluções limpidas e isotonicas de novocaina-adrenalina não provocam nenhuma lesão duradoura na substancia nervosa, como até hoje as experiencias o tem provado. Um facto muito importante é a limpidez e isotonia das soluções nas injecções endoneuraes, as unicas recommendaveis na anesthesia do plexo. A substancia nervosa é muito sensivel á ruptura do equilibrio osmotico, principalmente ao entumescimento. Entretanto a raridade de semelhantes casos, cuja causa é ainda muito obscura, não permittiu por hora que fosse de todo solucionada a duvida existente.

A anesthesia do plexo é indicada em todas as intervenções

cirurgicas do braço, sangrentas ou não, abstracção feita d'aquellas que são tratadas com mais facilidade pela anesthesia local.

No serviço de Braun as principaes intervenções feitas sob anesthesia do plexo são: ferimentos graves da mão, phlegmões da mão e do antebraço, amputações, desarticulações e a reposição de fracturas e luxações.

2.º CAPITULO

Summario. — Estudo descriptivo do plexo brachial, sua origem, constituição e terminação.

Definição

Designa-se sob o nome de plexo brachial o entrelaçamento nervoso, que formam antes de sua distribuição peripherica os ramos anteriores dos quatro ultimos pares cervicaes e do primeiro dorsal, que alguns auctores devido á sua disposição radicular designam tambem com o nome de plexo cervico-brachial (Merkel).

Modo de constituição do plexo

Emergindo dos buracos de conjugação e dos espaços intertransversarios os cinco ramos constituintes do plexo brachial tomam a seguinte disposição: o quinto cervical, muito obliquamente descendente une-se com o sexto para formar um cordão unico, o qual breve se bifurca em dous ramos, um superior, o outro inferior; resultando um X maiusculo deitado. Do mesmo modo o primeiro dorsal, obliquamente ascendente une-se ao oitavo cervical cuja direcção é mais ou menos transversal, para formar um segundo cordão que se divide tambem em dous ramos, um superior o outro inferior.

Desta formação resulta um novo X deitado, situado abaixo do primeiro. Entre os dous X nervosos caminha isoladamente o setimo ramo cervical até ao nivel da primeira costella. Ahi elle se divide em dous ramos á maneira d'um ≻ deitado.....: o ramo superior reune-se ao ramo de bifurcação inferior do

X que lhe fica acima, o ramo inferior une-se do mesmo modo com o ramo de bifurcação superior do X que lhe fica abaixo.

Schema indicando o modo de constituição do plexo brachial (L. Testut).

Cliché N.º 6

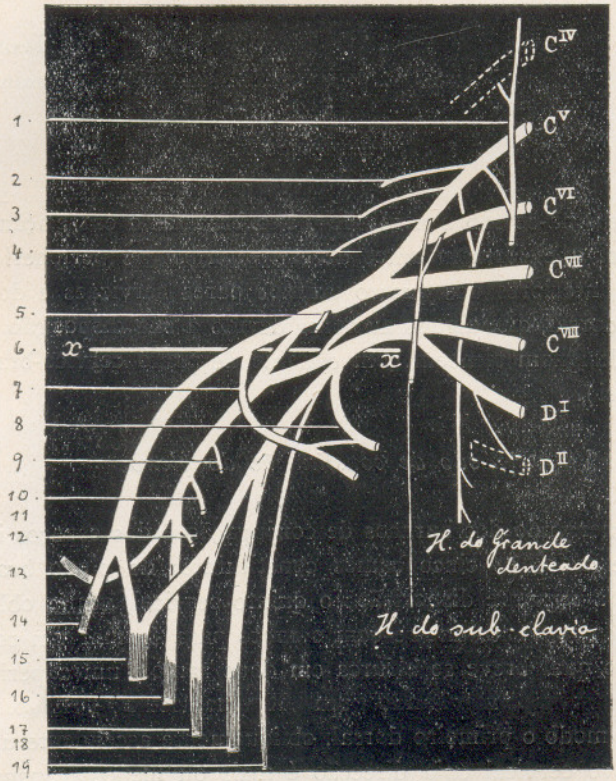

1) N. phrenico — 2) N. do angular — 3) N. do rhomboide — 4) N. do supra-escapular — 5) N. infra escapular superior — 6) X—X Clavicula — 7) N. do grande peitoral — 8) N. do pequeno peitoral — 9) N. infra escapular medio — 10) N. grande dorsal — 11) N. do grande redondo e — 12) infra-escapular inferior — 13) N. circumflexo — 14) N. musculo-cutaneo — 15) N. mediano — 16) N. radial — 17) N. cubital — 18) N. brachial cutaneo interno — 19) Seu accessorio.

C IV, C V, C VI, C VII, C VIII, quarto, quinto, sexto, setimo e oitavo pares cervicaes. — D I, D II primeiro e segundo pares dorsaes.

Tal é a descripção eschematica da constituição do plexo brachial, que entretanto raramente se encontra na simplicidade descripta, porque a sua conformação geralmente é mais complicada. Constata-se quasi sempre um emmaranhamento de tal modo complexo que se presta difficilmente a uma analyse clara e precisa, tanto mais, que as variações individuaes são muito numerosas.

Assim é nas suas linhas geraes a descripção da maioria dos auctores classicos á frente dos quaes se acha L. Testut. Delle diverge um pouco a descripção do plexo apresentada por outros auctores entre os quaes Poirier e Merkel que resumidamente é como se segue.

O plexo brachial apresenta no modo de união dos troncos radiculares que o constituem grande numero de variedades, mas á parte alguns casos excepcionaes, pode se ligar a sua formação a um typo eschematico muito simples.

O ramo anterior do quinto nervo cervical, cuja direcção geral é descendente, se anastomosa em angulo agudo com aquelle do sexto nervo cervical e de sua reunião resulta um tronco nervoso mais volumoso: o tronco primario superior. Do mesmo modo, os ramos anteriores do oitavo nervo cervical e do primeiro dorsal ligam-se intimamente na união do terço posterior e do terço médio da primeira costella em um novo cordão nervoso: o tronco primario inferior. Entre estes dous troncos primarios, o ramo anterior do setimo nervo cervical dirige-se horizontalmente para fóra e fica indiviso; designa-se o por analogia sob o nome de: tronco primario médio.

Cada um destes troncos primarios, divide-se breve em dous ramos, um anterior, outro posterior, que agrupando se dous a dous vão formar novos cordões nervosos chamados troncos secundarios. O tronco primario superior fornece um ramo anterior, que se une á divisão anterior do tronco primario medio para formar o tronco secundario superior ou externo (fasciculus lateralis); os ramos posteriores dos tres troncos primarios ligam-se num cordão unico, o tronco secundario médio ou posterior (fasciculus posteriores) que acha-se n'um plano situado sensivelmente atraz dos outros troncos secundarios.

Emfim existe um terceiro cordão, o tronco secundario inferior ou interno (fasciculus medialis) que representa unicamente o ramo anterior do tronco primario inferior.

E' da extremidade externa dos troncos secundarios que destacam-se os nervos destinados ao membro superior e que se considera como ramos terminaes do plexo brachial. O tronco secundario superior dá origem ao nervo musculo-cutaneo e a uma parte (ramo externo) do mediano. O tronco inferior fornece o nervo brachial cutaneo interno, o nervo cubital e a outra parte (ramo interno) do mediano. Quanto ao tronco médio elle divide-se mais ou menos na mesma altura como os precedentes em dous grossos nervos: o radial e o circumflexo.

Situação do plexo brachial

Considerado no seu conjuncto, o plexo brachial representa muito bem uma especie de triangulo, cujo apice truncado occupa a excavação axillar e cuja base situada sobre os lados da columna vertebral corresponde exactamente á serie de buracos de conjugação que dão passagem aos seus cinco ramos constituintes.

Para dirigir-se da columna vertebral, onde nasce, á região da axilla, onde termina, o plexo brachial passa abaixo da clavicula de modo tal que pode-se, sob o ponto de vista de suas relações, dividil-o em tres porções:

1.º) uma porção superior, porção supra-clavicular ou cervical, 2.º) uma porção média, porção retroclavicular e 3.º) uma porção inferior infraclavicular ou axillar.

a) No pescoço. O plexo brachial atravessa o triangulo supra-clavicular do qual elle occupa de preferencia o angulo postero-inferior. Elle repousa ahi sobre o escaleno posterior e se acha coberto por sua vez pelo musculo escaleno anterior pelo omo-hyoideo, pelas duas aponevroses cervicaes media e superficial, pelo cuticular do pescoço e emfim pela pelle. A arteria cervical profunda o cruza de baixo para cima e ás vezes atravessa uma de suas malhas.

b) Atraz da clavicula. O plexo brachial acha-se separado deste osso pelo musculo sub-clavio, revestido de sua aponevrose. Por outro lado elle descança sobre a primeira costella e sobre a digitação superior do musculo grande denteado.

c) Na axilla. O plexo brachial acha-se situado atraz dos dous musculos peitoraes e adeante do tendão do musculo subescapular, que o separa da articulação da espádua.

Relações do plexo brachial

As relações do plexo brachial com a arteria sub-clavia e a arteria axillar que a segue são as seguintes: no intervallo comprehendido entre os dous musculos escalenos (fenda dos escalenos) a arteria fica situada na parte inferior do plexo e um pouco para deante delle. Mais embaixo, atraz da clavicula ella está collocada directamente adeante da parte média do plexo. Na axilla, ella caminha no meio dos cordões nervosos e insinúa-se principalmente entre os dous ramos de origem do nervo mediano. Dessa descripção das relações do plexo, que é de Testut, diverge um pouco a de Poirier que é mais completa e mais minuciosa. Eil-a: o plexo brachial, comprehendido entre os escalenos anterior e medio, acha-se solidamente applicado contra este musculo por uma lamina fibrosa dependendo da aponevrose cervical profunda. Dada a obliquidade consideravel dos troncos primarios e médio e a direcção quasi horizontal do tronco inferior, o plexo acha-se como que agrupado na parte infero-externa da excavação supra-clavicular.

A clavicula estabelece uma divisão artificial do plexo na qual C. Krause distinguia uma parte supra=e uma parte infraclavicular.

Sob ponto de vista topographico, a porção supraclavicular pode ser limitada a um triangulo cuja base repousa sobre a clavicula desde o feixe externo do externo-mastoideo até ao terço interno da linha de inserção do trapezio á clavicula; o apice destes triangulo acha-se a tres centimetros da inserção

tendinosa do esterno-mastoideo neste osso. A parte do plexo, applicada contra o escaleno médio, corresponde adeante: ao bordo externo do esterno-mastoideo, á porção da aponevrose média que une este musculo ao bordo anterior do trapezio e ás inserções inferiores e internas deste ultimo musculo á clavicula. O omo-hyoideo passa como uma faixa sobre o plexo na altura do setimo par cervical e os troncos primarios não se acham separados da aponevrose média senão por tecido cellular frouxo, rico em depositos adiposos e em ganglios lymphaticos.

Este tecido cellulo-adiposo, em cuja contextura extendem-se os ramos supraclaviculares médios do plexo cervical superficial, enche a fossa supra-clavicular. Mais superficialmente encontra-se a aponevrose superficial, as fibras inferiores do cuticular, o tecido cellular sub-cutaneo e a pelle. A veia jugular externa, perto da sua desembocadura na veia sub-clavia, cruza o tronco primario inferior assaz proximo da sua bifurcação; a arteria cervical transversa superficial, depois de ter se destacada da cervical ascendente, passa successivamente, dos setimo, sexto e quinto pares cervicaes, emquanto que a arteria escapular posterior se insinúa entre os troncos primarios, adeante dos troncos inferior e posterior e atraz dos quinto e sexto nervos cervicaes. A arteria sub-clavia colloca-se abaixo dos troncos primarios superior e médio e adeante do tronco inferior; os nervos phrenico, pneumogastrico e sympathico estão situados para dentro e adeante dos ramos cervicaes.

NOTA. — Existe uma divergencia entre os diversos auctores á respeito dos musculos escalenos.

Assim, conforme a opinião citada fallamos e fallaremos em dous ou tres escalenos. A maioria dos auctores francezes considera somente dous, isto é um anterior, outro posterior, emquanto os auctores inglezes (Johnston) e allemães (Merkel, Corning) consideram tres. Estes descrevem um anterior, e dividem o escaleno posterior em duas porções, uma anterior ou escaleno médio e uma porção superior ou escaleno posterior descrevendo deste modo tres musculos escalenos.

Dos classicos francezes podemos citar Poirier que acceita esta divisão.

Anastomoses do plexo brachial

O plexo brachial anastomosa-se em differentes alturas: 1.º) com o plexo cervical por um ramo, de grossura variavel, que desce do quarto ao quinto ramo cervical. Além disto, conforme Poirier e Corning, com o nervo phrenico pelos filetes que unem o quinto ao sexto par cervical. 2.º) Com o grande sympathico sobre dous pontos: a) por um ou dous filetes, que do quinto e do sexto par se dirigem ao ganglio cervical medio; b) por quatro outros filetes que se destacam do sexto, setimo, oitavo cervicaes e primeiro dorsal e lançam-se no nervo vertebral, um dos ramos do ganglio cervical inferior.

3.º) Com o segundo nervo intercostal, por um filete geralmente muito delgado, que deste nervo se dirige ao quinto ramo de origem do plexo brachial, cruzando obliquamente a segunda costella. Este ramo anastomatico foi encontrado por Gunningham 27 vezes sobre 37 individuos.

MANEIRA DE DISTRIBUIÇÃO DO PLEXO BRACHIAL

Os nervos do plexo brachial distribuem-se aos musculos da espádua, a certos musculos do tronco em relação com a funcção respiratoria e aos territorios musculares e cutaneos do membro thoraxico. Os classicos francezes (Cruveilhier, Sappey, etc.) os dividem em ramos collateraes e terminaes, classificação tão artificial como a de C. Krause, isto é em nervos que tem sua origem acima e abaixo da clavicula, e a de Henle em nervos longos e curtos.

Os nervos do plexo brachial, conforme sua origem e distribuição são dispostos em quatro camadas indo do lado dorsal ao lado ventral.

Os nervos da primeira camada (camada dorsal) vão aos

musculos dorsaes da espadua e fornecem alguns ramos á articulação escapulo humeral.

Os nervos da segunda camada dirigem-se ás regiões extensoras do membro superior, ao passo que os da terceira camada distribuem-se ás regiões flexoras do respectivo membro.

Os nervos da quarta camada (camada ventral ou anterior) terminam nos musculos anteriores da espádua e dão alguns filetes á parte correspondente da articulação escapulo-humeral.

Apoiando-nos sobre estes dados e relacionando os nervos da primeira e da quarta camada d'uma parte e os da segunda e da terceira d'outra parte, podemos classificar os nervos emanados do plexo brachial em dous grupos principaes:

1.º) os nervos destinados á espádua;

2.º) os nervos destinados ao membro superior (Poirier.)

Sobre a distribuição dos ramos nervosos fornecidos pelo plexo brachial, Testut refere que: abstracção feita de alguns ramos muito delgados que perdem-se desde a sua origem nos musculos escalenos (nervos dos escalenos) estes ramos são em numero de dezoito. Divide-os em:

ramos collateraes
e ramos terminaes.

Por termos achado a classificação de Testut uma das mais praticas, seguiremol-a.

Ramos collateraes do plexo brachial

Os ramos collateraes do plexo brachial são em numero de doze, que se dividem conforme a direcção que tomam após a sua emergencia do plexo em tres grupos: 1.º) ramos anteriores; 2.º) ramos posteriores e 3.º) ramos inferiores ou descendentes.

1.º) Ramos anteriores

Os ramos anteriores são os seguintes: o nervo do subclavia, o nervo do grande peitoral e o nervo do pequeno peitoral, cujos nomes indicam perfeitamente os musculos por elles innervados.

2.º) Ramos posteriores

Os ramos posteriores do plexo brachial, todos musculares dirigem-se para traz como seu nome indica. São em numero de sete, a saber: o nervo supraescapular, o nervo do angular, o nervo do rhomboide o nervo superior do sub-escapular, o nervo inferior do sub-escapular, o nervo do grande dorsal e o nervo do grande redondo.

3.º) Ramos inferiores ou descendentes

Os ramos inferiores ou descendentes do plexo brachial destinam-se unicamente a dous musculos: o nervo do grande denteado e o accessorio do brachial cutaneo interno. De todos os ramos collateraes do plexo brachial um só é sensitivo, é o accessorio do brachial cutaneo interno. Todos os outros são ramos motores destinados aos diversos musculos que se avisinham da axilla.

Ramos terminaes do plexo brachial

Os ramos terminaes do plexo brachial são seis: o nervo circumflexo, o nervo brachial cutaneo interno, o nervo musculo cutaneo, o nervo mediano, o nervo cubital e o nervo radial. Todos estes ramos terminaes têm a sua origem na cavidade axillar e separam-se da parte inferior do plexo da maneira seguinte: o mediano nasce por duas raizes, uma externa, outra interna, as quaes convergem embaixo á maneira de dous ramos d'um V; o nervo musculo cutaneo destaca-se da raiz externa do mediano; a raiz interna deste mesmo nervo dá successivamente origem ao brachial cutaneo interno e ao cubital; emfim o radial e o circumflexo nascem por um tronco commum o qual acha-se profundamente situado para traz e para fóra dos quatro ramos precedentes.

O nervo circumflexo possue duas ordens de fibras, motoras e sensitivas; por suas fibras motoras elle tem sob sua

dependencia dous musculos: o pequeno redondo e o deltoide; por suas fibras sensitivas elle innerva a pelle da região da espádua e a parte externa e superior do braço.

O nervo brachial cutaneo interno exclusivamente sensitivo, abandona alguns filetes importantes á pelle da região interna do braço, sendo elle o unico a innervar a pelle da metade interna do ante-braço.

O nervo musculo cutaneo, sensitivo e motor, fornece: 1.º) ramos motores aos tres musculos da região anterior do braço, isto é coraco-brachial, biceps e brachial anterior; 2.º) ramos sensitivos á pelle da metade externa do ante-braço.

O nervo mediano, nervo mixto, fornece ramos musculares e ramos cutaneos. Os ramos musculares innervam 1.º) todos os musculos da região anterior do ante-braço, com excepção do cubital anterior e dos dous feixes internos do flexor commum profundo dos dedos, que recebem seus nervos do cubital; 2.º) os dous primeiros lombricaes e todos os musculos da eminencia thenar, com excepção do adductor do pollegar e do feixe interno do curto flexor. Por seus ramos cutaneos elle tem sob sua dependencia a sensibilidade: 1.º) da eminencia thenar e da região palmar; 2.º) da face palmar do pollegar; 3.º) da face palmar e da maior parte da face dorsal do indicador, do médio e da metade externa do annular.

O nervo cubital tambem fornece duas ordens de ramos: musculares e cutaneos. Seus ramos musculares innervam: 1.º) no ante-braço o cubital anterior e os dous feixes internos do flexor commum profundo dos dedos; 2.º) os quatro musculos da eminencia hypothenar, os dous ultimos lombricaes, o adductor do pollegar, o feixe profundo do curto flexor do pollegar e todos os inter-osseos, tanto palmares como dorsaes. Seus ramos cutaneos presidem á sensibilidade da pelle. 1.º) da metade interna da região dorsal da mão; 2.º) da eminencia hypothenar; 3.º) do pequeno dedo e 4.º) da metade interna do annular.

O nervo radial dá egualmente ramos musculares e ramos cutaneos.

Por seus ramos musculares elle innerva: 1.º) todos os

musculos da região posterior do braço; 2.º) todos os musculos da região externa e da região posterior do ante-braço; 3.º) um musculo da eminencia thenar, o curto abductor do pollegar. Por seus ramos cutaneos elle tem sob a sua dependencia a sensibilidade da pelle da parte postero-interna do braço; da face posterior do antebraço (parte media somente), da metade externa do dorso da mão, da face dorsal do pollegar, da face dorsal da primeira phalange do indicador, da face dorsal (metade externa) da primeira phalange do médio.

3.º CAPITULO

Summario. — Estudo topographico da região supra-clavicular. Suas relações com o plexo brachial.

A região supraclavicular acha-se situada acima da clavicula, entre a região esterno-cleido-mastoidéa, que fica adeante e a região da nuca, que fica atraz.

Cliché N.º 7

Topographia do pescoço, visto de frente, depois de dissecadas as camadas superficiaes. A' esquerda foi dissecado o musculo esterno-cleido-mastoideo (Segundo H. K. Corning).

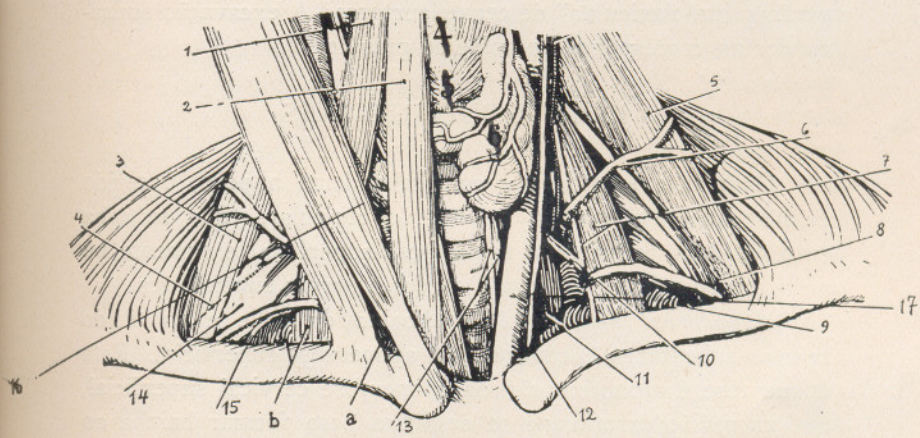

1) Musculo omo-hyoideo — 2) M. esterno-hyoideo — 3) M. escaleno mediano com a arteria cervical superficial — 4) Digitação inferior do omo-hyoideo — 5) M. escaleno mediano — 6) Arteria transversal do pescoço — 7) M. escaleno anterior e nervo phrenico — 8) Arteria escapular posterior — 9) Arteria sub-clavia — 10) Arteria thyroidiana inf. e art. cervical ascendente — 11) Arteria vertebral — 12 N. vago — 13 Esophago e n. laryngeo inferior — 14) Plexo brachial — 15) Arteria escapular posterior — 16) M. esterno-cleido-mastoideo — 17) Arteria carotida primitiva — a) Arteria subclavia posta a nú no intersticio das duas porções do musculo esterno-cleido-mastoideo — b) Arteria sub-clavia após sahida da fenda dos escalenos.

Limites — Superficialmente ella reveste a forma dum triangulo de base inferior, donde o nome de triangulo supra-clavicular que lhe dão certos auctores. Ella tem por limites 1.º) adeante o bordo posterior do esterno-cleido-mastoideo, obliquamente dirigido de cima para baixo; 2.º) atraz o bordo anterior do trapezio, obliquamente dirigido para cima e para deante; 3.º) embaixo (base da região) a parte media do corpo da clavicula; 4.º) emcima (apice da região) o ponto de encontro dos dous musculos trapezio e esterno-cleido-mastoideo. Em profundidade a região supra-clavicular extende-se ás partes lateraes da columna cervical.

Forma exterior — A região supra-clavicular, ligeiramente convexa na sua parte superior deprime-se embaixo, acima da clavicula; ella apresenta nesta altura uma excavação mais ou menos pronunciada, disposição que lhe valeu o nome de "excavação supra-clavicular" de certos auctores. A excavação supra-clavicular, corresponde ao apice do pulmão.

PLANOS SUPERFICIAES

Os planos superficiaes comprehendem: a pelle, o tecido cellular sub-cutaneo com o musculo cuticular, (que se acha entre os dous folhetos da aponevrose superficial e somente na parte antero-inferior da região) vasos e nervos superficiaes.

Aponevrose superficial — Abaixo da pelle e do tecido cellular subcutaneo encontramos a aponevrose superficial. Esta aponevrose é a continuação da aponevrose cervical superficial, que na região carotidiana se desdobra para formar bainha ao musculo esterno-cleido-mastoidéo. Ao nivel do bordo posterior deste musculo ella torna-se um folheto unico e recobre em toda sua altura a excavação supra-clavicular. Chegada ao limite posterioor da região, no bordo anterior do trapezio, ella desdobra-se de novo para envolver este musculo. Embaixo a aponevrose infra-clavicular insere-se sobre o bordo anterior da clavicula e continúa-se nesta altura com a aponevrose do musculo grande peitoral.

Embaixo e para dentro ella é perfurada pela veia jugular externa.

Plano do omo-hyoideo

Dissecada a aponevrose superficial cahe-se sobre o plano do omo-hyoidéo: elle nos apresenta no seu quarto inferior o musculo omo-hyoideo, que penetra na região na altura do seu angulo postero-inferior, depois dirige-se para cima e para deante attingindo então o bordo posterior do esterno-cleido-mastoidéo e desapparece na região carotidiana. Atravessando assim obliquamente a região supra-clavicular o omo-hyoideo subdivide esta em dous triangulos, um superior, o outro inferior. O triangulo superior muito maior que o inferior é chamado "triangulo omo-tropeziano". Circumscripto pelo bordo superior do omo-hyoideo, pelo bordo posterior do esterno-cleido-mastoideo e pelo bordo anterior do trapezio, elle acha-se preenchido por uma massa cellulo-adiposa, que faz parte da loja supra-clavicular. O triangulo inferior tambem denominado "triangulo omo-clavicular" é limitado embaixo pela clavicula, adeante pelo esterno-cleido-mastoidéo, encima pelo omo-hyoideo. O triangulo omo-clavicular é coberto em toda sua extensão por uma lamina aponevrotica, que é a aponevrose cervical media. Como o espaço que ella occupa e que preenche, a aponevrose cervical média tem a forma dum triangulo.

LOJA SUPRA-CLAVICULAR

Retirados o musculo omo-hyoidéo e a aponevrose cervical média vê-se a massa cellulo-adiposa do triangulo omo-trapeziano continuar-se atraz delles, até a clavicula, occupar por conseguinte toda a região.

Esta massa cellula-adiposa á qual misturam-se numerosos ganglios enche uma especie de cavidade que se designa sob o nome de "loja supra-clavicular". Esta loja é um espaço muito irregular que é mal limitado sobre certos pontos e cujas paredes nem sempre estão nitidamente constituidas.

A região supra-clavicular não é senão uma região de passagem, que atravessam, os orgams na sua sahida do thorax para dirigirem-se ao pescoço e ao membro superior. Disto resulta, que ella se confunde mais ou menos. 1.º) para dentro com a região esterno-cleido-mastoidéa e com a parte superior do mediastino; 2.º) para fóra com o apice da axilla. Por conseguinte as paredes que separam a excavação supra-clavicular destas regiões são forçosamente incompletas. Em consequencia disto, a loja supra-clavicular é comprehendida duma maneira diversa pelos differentes auctores e a sua descripção é um pouco artificial.

Forma geral da loja supra-clavicular

Procurando insinuar o dedo por detraz da clavicula, na altura da parte mais larga da excavação supra-clavicular, encontra-se a certa distancia uma superficie ossea que é constituida pela primeira costella e que forma como que um assoalho á excavação supra-clavicular. Se seguirmos esta superficie ossea de deante para traz encontraremos na parte mais profunda e mais interna da cavidade a apophyse transversa da setima vertebra cercical. Subindo desta apophyse transversa até o limite superior da região reconheceremos successivamente as apophyses transversas das outras vertebras cervicaes (6.ª, 5.ª, 4.ª, etc.) formando no seu conjuncto como que uma especie de columna vertical. Desta columna ossea (columna apophysiaria) partem, divergindo, como da aresta de um angulo diedro, dous planos musculares que são recobertos, cada um, por um folheto aponevrotico geralmente delgado, dependendo da aponevrose cervical. Um destes planos, formado pelo escaleno anterior, dirige-se para dentro e para deante, atraz do esterno-cleido-mastoidéo, para inserir-se sobre a primeira costella. O plano formado pelo escaleno posterior e o angular do omoplata segue para fóra, para inserir-se sobre as duas primeiras costellas e o omoplata. Afastando-se um do outro estes dous planos musculares, nota-se que elles limitam com os planos superficiaes

duma parte; com a primeira costella e o orificio superior do thorax doutra parte, uma especie de cavidade tendo a forma duma pyramide triangular de apice superior, de base inferior, correspondendo á primeira costella. Esta cavidade constitue a "loja supra-clavicular".

Diversas regiões da loja supra-clavicular — Assim comprehendida a loja suupra-clavicular nos offerece a considerar, como toda pyramide de base triangular: tres bordos, tres faces ou paredes, uma base e um apice.

Bordos — Os tres bordos da pyramide supra-clavicular distinguem-se em anterior, posterior e interno. O bordo anterior corresponde ao bordo posterior do esterno-cleido-mastoidéo; o bordo posterior não é outro que o bordo anterior do trapezio, e o bordo interno corresponde ás apophyses transversas das vertebras cervicaes. Todos os tres bordos são verticaes e além disto são convergentes de baixa para cima, elevam-se obliquamente, como em toda pyramide, da base ao apice.

Paredes — As tres paredes por sua vez distinguem-se em externa, anterior ou interna e posterior. A parede externa da loja supra-clavicular separa a dos tegumentos.

E' constituida, indo da superficie para a profundidade, pelos tres planos seguintes: a pelle, o tecido cellular sub-cutaneo (com o cuticular) e a aponevrose cervical superficial; a estes diversos planos convém accrescentar, porém sómente para a parte inferior da região, o omo-hyoideo e a aponevrose cervical media, que o contém embaixo.

A parede posterior é formada por um certo numero de musculos que, partindo da columna cervical dirigem-se para baixo e para fóra; são os seguintes: o esplenio, o angular do omoplata e o escaleno posterior. Destes tres musculos o esplenio e o angular do omoplata occupam a zona mais superior da região, elles só atravessam-na para dirigir-se á região da nuca. O escaleno posterior, o mais importante dos tres, pertence quasi inteiramente á nossa região.

Elle insere-se no alto sobre os tuberculos posteriores das apophyses transversas das sete vertebras cervicaes. Embaixo

elle vem inserir-se por dous feixes mais ou menos distinctos sobre a face superior e o bordo externo da primeira costella, duma parte, sobre o bordo superior e a face externa da segunda costella, doutra parte.

A parede anterior ou interna é formada por um unico musculo, o escaleno anterior.

Este nasce em cima dos tuberculos anteriores das 3.ª 4.ª, 5.ª e 6.ª vertebras cervicaes e vem fixar-se embaixo sobre o tuberculo que apresenta a face superior da primeira costella,

Cliché N.º 8

Topographia da fenda dos escalenos á direita; côrte lateral (Segundo H. K. Corning).

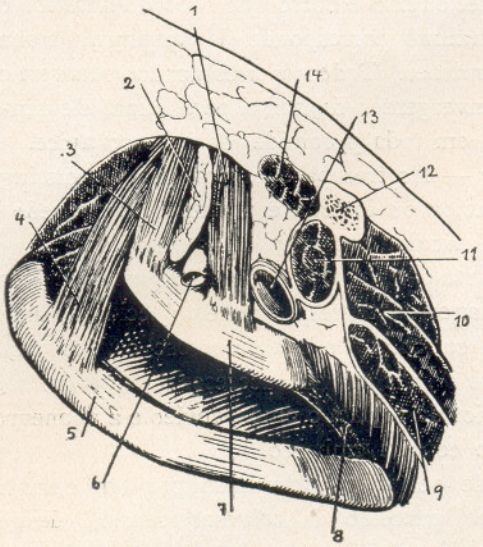

1) musculo escaleno anterior — 2) Plexo brachial — 3) M. escaleno medio — 4) M. escaleno posterior — 5) 2.ª costella — 6) Arteria sub-clavia — 7) 1.ª costella — 8) M. intercostaes — 9) M. pequeno peitoral — 10) M. grande peitoral — 11) M. sub-clavio — 12) Clavicula — 13) Veia sub-clavia — 14) M. omo-hyoideo.

dito tuberculo de Lisfranc. A parede interna da loja supra-clavicular é incompleta.

Adeante e atraz do musculo escaleno anterior existem dous largos hiatos, um anterior outro posterior. O hiato anterior resulta unicamente da ausencia de contacto entre o escaleno anterior e o esterno-cleido-mastoidéo; ao passo que o hiato posterior corresponde ao espaço triangular de base inferior que separa os dous musculos escalenos. Graças a estes dous hiatos a cavidade supra-clavicular é no seu lado interno mal fechada e communica largamente pelo primeiro hiato com a região carotidiana e o mediastino anterior; pelo segundo com o mediastino posterior. No hiato anterior passam a veia sub-clavia, a arteria escapular superior e o nervo phrenico; no hiato posterior caminham a arteria sub-clavia e os diversos ramos do plexo brachial.

Base ou assoalho — A base da loja supra-clavicular tem a forma triangular; seu lado externo é representado pelo corpo da clavicula, seu lado posterior pelo bordo superior do omoplata, seu lado anterior ou interno por uma linha traçada do bordo posterior do esterno-cleido-mastoidéo á apophyse transversa da setima vertebra cervical. A primeira costella divide este triangulo em duas porções, uma situada para fóra da costella, ou porção externa, a outra situada para dentro da costella ou porção interna. A porção interna da base da loja supra-clavicular corresponde ao orificio superior do thorax.

Ahi vê-se o apice do pulmão com o fundo de sacco superior da abobada pleural e os tractos fibro-musculares que unem a abobada pleural á setima vertebra cervical e á primeira costella. (apparelho suspensor da pleura, Bourgery, Zukerkandl, Sebileau) Na sua porção externa, isto é para fóra da costella, a excavação supra-clavicular confunde-se, sem linha de demarcação bem nitida, com o apice da excavação axillar. E' por lá que os differentes orgams formando o conteúdo da nossa região, descem para a axilla e para os segmentos subjacentes do membro superior.

Apice — O apice da loja supra-clavicular corresponde ao ponto onde o esterno-cleido-mastoidéo, o trapezio, o angular do omoplata e o esplenio chegam em contacto. N'esta altura a

aponevrose cervical superficial e a aponevrose cervical profunda tomam contacto e fundem-se.

CONTEÚDO DA LOJA SUPRA-CLAVICULAR

Na loja que acabamos de descrever acham-se contidas: arterias, veias e nervos. Uma camada de tecido cellulo-ganglionar, que continúa-se com as regiões vizinhas, envolve estas differentes formações e enche os espaços deixados entre os mesmos.

Arterias — As arterias são representadas pela arteria sub-clavia e alguns de seus ramos.

Tronco da arteria sub-clavia — A arteria sub-clavia tem a sua origem, á direita, no tronco brachio-cephalico, num ponto que corresponde superficialmente á articulação esterno-clavicular direita. A' esquerda nasce da parte mais recondita da crossa da aorta e é por conseguinte intrathoraxica na sua origem; o ponto onde ella emerge do thorax acha-se situado, conforme Richet, a tres centimetros para fóra da extremidade interna da clavicula esquerda. Deste ponto, (quanto ao lado esquerdo) e da articulação esterno-clavicular direita (quanto ao lado direito) a arteria sub-clavia dirige-se obliquamente de traz para deante e de dentro para fóra, descrevendo uma ligeira curva que abraça na sua concavidade a abobada pleural e que cruza a primeira costella. Seu calibre é em média de 8 millimetros. Situada á principio para dentro dos escalenos (porção intraescalenica), na parte inferoir da região esterno-cleido- mastoidéa, a uma profundidade que varía de 5 centimetros no lado esquerdo e 3 centimetros no lado direito.

Depois a arteria sub-clavia caminha entre os escalenos (porção interescalenica) e em seguida para fóra delles (porção extraescalenica) para insinuar-se emfim abaixo da parte média da clavicula. Lá ella troca de nome para tornar-se arteria axillar.

Collateraes da sub-clavia — A arteria sub-clavia, no seu trajecto e quasi unicamente nos seus segmentos intra — e inter-escalenicos, fornece sete ramos. São: dous ramos ascendentes,

a vertebral e a thyroidiana inferior que pertencem, a primeira á região prevertebral, a segunda á região infra-hyoidiana. Dous ramos descendentes, a mammaria interna e a intercostal superior; emfim tres ramos externos, a cervical profunda, a escapular posterior e a escapular superior.

Das tres ultimas a cervical profunda dirige-se de deante para traz, passa entre a primeira costella e a apophyse transversa da setima vertebra cervical e chega assim á região da nuca onde ella se distribue.

As outras duas, a escapular posterior e a escapular superior atravessam horizontalmente a excavação supra-clavicular para dirigirem-se á espádua. A escapular posterior, a mais volumosa das duas, passa adeante dos cordões do plexo brachial, muitas vezes no meio delles; ella corresponde superficialmente ao triangulo omo-trapeziano. A escapular superior margina o bordo superior da clavicula, a quatro millimetros mais ou menos, acima deste bordo, ella se acha no triangulo omo-clavicular.

Veias — As veias que encontramos na excavação supra-clavicular, além da porção terminal da jugular interna, que vêm unir-se á veia sub-clavia para dar origem ao tronco brachio-cephalico venoso correspondente e que pertence mais á região carotidiana que a nossa, são 1.º) a veia sub-clavia, 2.º) a terminação da veia jugular externa.

A veia sub-clavia é mais ou menos rectilinea e transversal, caminha atraz da clavicula e acha-se collocada adiante da arteria, que acompanha em todo o seu trajecto, salvo no triangulo interescalenico, onde está separada da arteria pelo musculo escaleno anterior.

A veia jugular externa penetra na excavação supra-clavicular, depois de ter atravessada a aponevrose média, a 3 ou 4 centimetros acima do bordo superior da clavicula. Chegada ahi ella cruza a face anterior da arteria sub-clavia e dirigindo-se para fóra e para deante vem lançar-se no angulo venoso de Pirogoff, seja isoladamente seja por um tronco commum com a jugular anterior.

Lymphaticos — Além dos ganglios lymphaticos encontra-se na loja supra-clavicular a terminação dos dous troncos collectores do systema lymphatico: a grande veia lymphatica á direita e o canal thoraxico á esquerda.

1.º) *A grande veia lymphatica* collecta a lympha da metade direita da porção supra-diaphragmatica do corpo e vem lançar-se na confluencia das veias jugular interna e sub-clavia direitas. Sempre muito curta, não méde mais do que 10 a 12 millimetros, podendo mesmo faltar. Os troncos lymphaticos que a constituem abrem-se então isoladamente no confluente venoso.

2.º) *O canal thoraxico* que collecta a lympha de toda a porção infra-diaphragmatica e da metade esquerda supra-diaphragmatica do corpo, percorre de baixo para cima o mediastino posterior. Collocado no seu trajecto mediastinal sobre a face anterior da columna vertebral, elle muda de direcção quando chega na altura do bordo inferior da setima vertebra cervical: dirige-se então para deante e para fóra e vem terminar-se no confluente das veias sub-clavia e jugular esquerdas, descrevendo uma curva de concavidade inferior. Esta curva, ou crossa terminal do canal thoraxico, acha-se situada acima da arteria subclavia, que ella cruza, atraz do feixe vasculo-nervoso do pescoço, (jugular interna, carotida primitiva e pneumogastrico) adeante da veia vertebral, do nervo phrenico e dos ramos de divisão do tronco thyro-escapular, que a aponevrose cervical profunda applica sobre o musculo escaleno anterior.

CAMADA CELLULO-GANGLIONAR — Uma camada cellulo-ganglionar envolve todos os elementos vasculo-nervosos da região supra-clavicular.

Esta camada cellulo-ganglionar enche os espaços entre as paredes da loja supra-clavicular, subindo além do omo-hyoideo, entre a aponevrose cervical superficial duma parte, o esplenio, o angular do omoplata e os escalenos doutra parte, interpondo-se mesmo entre a aponevrose superficial e média para envolver a jugular externa. Continúa-se: para dentro com a camada cellulo-ganglionar da região carotidiana; embaixo e para dentro

com aquella do mediastino; embaixo e para fóra com á da axilla.

Esta camada de enchimento é constituida por tecido cellulo-adiposo no seio do qual acham-se numerosos ganglios. (ganglios profundos da excavação supra-clavicular) Estes ganglios recebem os seus lymphaticos da parte posterior da axilla, muitas vezes da região mammaria, ás vezes directamente dos tegumentos do membro superior.

NERVOS — Os nervos da região são constituidos pelo nervo phrenico e pelo plexo brachial.

1.º) Nervo phrenico. O nervo phrenico tem a sua principal origem no quarto par cervical e accessoriamente do terceiro e do quinto. Dirige-se verticalmente para baixo, seguindo a face anterior do escaleno anterior sobre a qual está applicado pelo aponevrose deste musculo. Chegado á extremidade inferior do escaleno anterior, elle contorna seu bordo interno em um ponto que, superficialmente, corresponde ao espaço triangular que separa os dous ramos de inserção inferior do esterno-cleido-mastoidéo, depois, passando entre a arteria e a veia sub-clavias, penetra no thorax.

2.º) Plexo brachial. O plexo brachial representa muito bem, no seu conjuncto, um triangulo cujo apice truncado occupa a excavação axillar e cuja base é applicada sobre os lados da columna vertebral cervical. Quanto á constituição, situação e relações do plexo brachial, estas já foram estudadas na parte descriptiva e não nos reportaremos a ellas.

Os cordões nervosos de origem do plexo brachial acham-se situados acima e atraz da arteria sub-clavia; occupam o angulo postero-inferior da excavação supra-clavicular.

Pelos seus ramos collateraes innervam os musculos da espádua e da parte superior do thorax; seus ramos terminaes distribuem-se ao membro superior.

PLANO ESQUELETTICO

O plano esquelettico da região da excavação supra-clavicular é constituido: 1.º) pela face superior do corpo da cla-

vicula; 2.º) pela face superior do corpo da primeira costella; 3.º) pelas apophyses transversas das vertebras cervicaes.

1.º) *Corpo da clavicula* — A clavicula é um osso longo, tranversalmente extendido entre o punho do esterno e o omoplata.

Apresenta um corpo e duas extremidades. As duas extremidades da clavicula, uma interna, outra externa, contribuem a formar o esqueletto da região esternal e da região da espádua, o corpo somente faz parte da nossa região. Este é achatado de cima para baixo e apresenta: uma face superior, lisa; uma face inferior convexa, sob a qual passam os vasos subclavios e o plexo brachial para penetrar na região da axilla; dous bordos, dos quaes um anterior, corresponde directamente á pelle e ao musculo cuticular; o outro posterior, regularmente liso e arrendondo, apresenta relações mais ou menos immediatas com o ventre posterior do omo-hyoideo e os vasos subclavios.

2.º) *Corpo da primeira costella* — O corpo da primeira costella é orientado de tal maneira que uma de suas faces olha para cima, a outra para baixo. A face superior é mais ou menos plana. Na sua parte média nota-se duas gotteiras transversaes: uma posterior, dando passagem á arteria sub-clavia, a outra anterior aloja a veia do mesmo nome. Entre as duas gotteiras, num ponto vizinho do bordo interno, eleva-se uma pequena saliencia rugosa, mais ou menos accentuada conforme os individuos: é o tuberculo de Lisfranc. Sobre este tuberculo acha-se a inserção inferior do musculo escaleno anterior. Sobre o resto da face superior e sobre o bordo externo da primeira costella insere-se ainda por dous feixes mais ou menos distinctos, o escaleno posterior, além das suas inserções sobre o bordo superior e a face externa da segunda costella.

3.º) *Apophyses transversas das vertebras cervicaes* — As apophyses transversas implantam-se sobre os lados do corpo

vertebral. Na sua base encontra-se um orificio, o buraco transversario, destinado a dar passagem á arteria vertebral. Seu apice termina por duas saliencias ou tuberculos, que se distinguem em anterior e posterior. Sua face superior apresenta uma gotteira transversal, a gotteira transversaria, onde aloja-se o nervo rachidiano na sua sahida do buraco de conjugação.

OBSERVAÇÕES

OBSERVAÇÃO N.º 1

H. J. S. — 27 annos — branco — falleceu em 18 de maio de 1923 de dysenteria aguda na 9.ª Enfermaria.

Tratava-se dum individuo extremamente emmagrecido e de estatura média. A clavicula achava-se muito saliente e as fossas supraclaviculares muito excavadas.

Lado esquerdo. — Comprimento da clavicula 17 centimetros. Injectamos 2 centimentros cubicos de solução de azul de methyleno exactamente sobre o meio da clavicula, cortando a sua face superior, isto é a 8,5 centimetros de dentro para fóra. (Ponto de Kulenkampff.) Encontramos a resistencia ossea da primeira costella numa profundidade de 1,5 centimetro e ahi chegados levantamos a agulha cerca de 2 a 3 millimetros e injectamos sob ligeira distribuição os 2 centimetros cubicos de corante. A direcção dada á agulha foi um pouco obliqua de cima para baixo e de fóra para dentro como se quizessemos attingir a terceira vertebra dorsal.

Para verificar o resultado da injecção dissecamos a região supra clavicular. Notamos o plexo repousando sobre o musculo escaleno posterior, recoberto pelo anterior, ambos muito delgados, e livres embaixo, achando-se o plexo na fenda dos escalenos. Encontramos embebido sómente o bordo externo do plexo brachial que achava-se situado a 2 centimetros para fóra da arteria sub-clavia. A arteria escapular posterior passava adeante dos

cordões do plexo, numa altura que correspondia á face superior da clavicula. A veia sub-clavia extendia-se transversalmente atraz da clavicula.

OBSERVAÇÃO N.º 2

J. S. — 20 annos — preto — falleceu— de pneumonia em 16 de maio de 1923.

Individuo alto, robusto, com a musculatura bem desenvolvida e relativamente pouco emmagrecido.

Lado esquerdo. — Comprimento da clavicula 18 centimetros. Injecção de 2 ccs. de solução de azul de methyleno sobre o meio da clavicula, isto é a 9 centimetros de dentro para fóra, cortando a face superior do mesmo osso. A primeira costella encontramos numa profundidade de 3 centimetros. Quanto á technica da injecção procedemos do mesmo modo como indicado na observação n.º 1.

Pela dissecção encontramos: o plexo brachial, livre na fenda dos musculos escalenos, inteiramente embebido pelo corante. A arteria sub-clavia distava 1 centimetro do plexo brachial para dentro e a escapular posterior passava adeante do plexo e atraz da clavicula. A veia sub-clavia caminhava em direcção transversal atraz da clavicula.

OBSERVAÇÃO N.º 3

J. S. (mesmo cadaver da observação n.º 2).

Lado direito — Comprimento da clavicula 18 centimetros. Injecção de 2 ccs. de solução de azul de methyleno no ponto de Kulenkampff, isto é a 8 centimetros de dentro para fóra, cortando a face superior do mesmo osso.

Attingimos a primeira costella n'uma profundidade de 3 centimetros. Relativamente á technica da injecção procedemos como na observação n.º 1. Resultado da dissecção: infiltramos sómente a metade externa do plexo brachial que achava-se livre na fenda dos musculos escalenos .

A arteria sub-clavia achava-se, mais ou menos, a 1 centimetro para dentro do plexo, emquanto a escapular posterior passava adeante do plexo e atraz da clavicula. A veia sub-clavia occupava sua situação normal.

OBSERVAÇÃO N.º 4

A. J. — 65 annos — branco — falleceu em 24 de julho de 1923 de grippe na 15.ª Enfermaria.

Tratava-se dum individuo de estatura média, mais ou menos emmagrecida, as claviculas um pouco salientes e as fossas supra-claviculares um tanto excavadas.

Lado esquerdo. — Comprimento da clavicula 15 centimetros. Injecção do corante (solução de azul de methyleno) a 7,5 centimetros de dentro para fóra, cortando a face superior da clavicula (Ponto de Kulenkampff.) A resistencia ossea da primeira costella sentimos numa profundidade de 2 centimetros.

Technica da injecção como na observação n.º 1. Dissecando a região supra-clavicular encontramos: o plexo brachial, livre na fenda dos musculos escalenos, completamente infiltrada pelo corante. A arteria sub-clavia verificamos a 1 centimetro para dentro do plexo e a escapular posterior passava adeante do plexo e a meio centimetro acima da clavicula. A veia sub-clavia caminhava em direcção transversal traz da clavicula.

OBSERVAÇÃO N.º 5

A. J. (mesmo cadaver da observação n. 4).

Lado direito. — Comprimento da clavicula egualmente 15 centimetros. Injectamos o mesmo corante no ponto de Kulenkampff, isto é a 7,5 centimetros de dentro para fóra. A primeira costella encontramos numa profundidade de 2 centimetros. A technica da injecção foi a mesma como na observação n.º 1.

Pela dissecção encontramos o plexo um pouco mais anterior do que de costume e apezar de termos levantado a agulha a 2-3 millimetros depois do contacto com a costella só consegui-

mos embeber pela solução corante os cordões posteriores do plexo. A arteria sub-clavia passava a 1,5 centimetro para dentro do plexo e a arteria escapular posterior intromettia-se entre os feixes do plexo a meio centimetro acima da clavicula. A veia subclavia extendia-se transversalmente atraz da clavicula.

OBSERVAÇÃO N.º 6

P. R. L. — 22 annos — branco — falleceu de tuberculose pulmonar na 8.ª Enfermaria em 26 de julho de 1923.

Individuo alto e extremamente emmagrecido. As claviculas achavam-se muito salientes e as fossas supra-claviculares muito excavadas.

Lado esquerdo. — Comprimento da clavicula 17 centimetros. Injectamos 2 ccs. de solução de azul de methyleno a 8,5 centimetros de dentro para fóra, cortando a face superior da clavicula. (Ponto de Kulenkampff). Encontramos a resistencia ossea da primeira costella a 1,5 centimetro de profundidade.

Relativamente á technica da injecção ainda seguimos as indicações da observação n.º 1.

Pela dissecção encontramos o plexo entre o musculo escaleno anterior e posterior, ambos muito delgados, e livre na fenda dos escalenos. Achava-se elle inteiramente embebido pelo corante. A arteria sub-clavia encontramos a meio centimetro para dentro do plexo, o trajecto da escapular posterior não constatamos porque esta foi cortada por um descuido de dissecação. A veia sub-clavia foi encontrada na sua situação normal.

OBSERVAÇÃO N.º 7

P. R. L. (mesmo cadaver da observação n.º 6.)

Lado direito. — Comprimento da clavicula 17 centimetros. Injecção no ponto de Kulenkampff, isto é a 8,5 centimentros de dentro para fóra, cortando a face superior da clavicula.

Encontramos a primeira costella numa profundidade de 1,5 centimetro. A technica usada foi a mesma da observação n.º 1.

Resultado da dissecção da região supra-clavicular direita: infiltração perfeita do plexo pela solução do corante. A arteria sub-clavia passava a 1 centimetro para dentro do plexo emquanto que a escapular posterior foi verificada adeante do plexo numa altura correspondendo á face superior da clavicula. Encontramos a veia sub-clavia transversalmente extendida atraz da clavicula.

Anomalia. — Do bordo externo do plexo desprendia-se um cordão nervoso que atravessava a região supra-clavicular e perdia-se no lado externo da articulação escapulo-humeral, descendo na polia do biceps, perdendo-se assim no braço.

OBSERVAÇÃO N.º 8

.M. F. S. — 25 annos — branco — falleceu em 10 de Julho de 1923 de febre typhoide na 9.ª Enfermaria.

Individuo baixo, bastante emmagrecido com as claviculas bem salientes e as fossas supra-claviculares bastante excavadas.

Lado esquerdo. — Comprimento da clavicula 15 centimetros. Ponto de injecção do corante sobre o meio da clavicula, isto é a 7,5 centimetros de dentro para fóra, cortando a face superior da clavicula (Ponto de Kulenkampff.) Encontramos a primeira costella numa profundidade de 2 centimetros. A technica da injecção foi a mesma seguida nas observações anteriores.

Pela verificação da injecção encontramos o seguinte: a ponta da agulha veiu localizar-se a meio centimetro para fóra do plexo, chegando a infiltração apenas ao bordo externo do cordão nervoso cujo conjuncto constitue o plexo. A arteria sub-clavia passava a meio centimetro para dentro do plexo emquanto a escapular posterior achava-se collocada adeante do plexo a alguns millimetros acima da clavicula. A veia sub-clavia encontrava-se em direcção transversal atraz da clavicula.

OBSERVAÇÃO N.º 9

M. F. S. (mesmo cadaver da observação n.º 8)

Lado direito. — Comprimento da clavicula 15 centimetros.

Ponto de injecção da solução corante a 7 centimetros de dentro para fóra, isto é a meio centimetro para dentro do meio da clavicula, cortando a face superior do mesmo osso. Picamos a primeira costella na profundidade de 2 centimetros. Technica da injecção como sua observação n.º 1.

Resultado verificado: o plexo achava-se perfeitamente infiltrado, tendo a agulha penetrado exactamente no meio do plexo. A arteria sub-clavia distava meio centimetro do plexo para dentro, emquanto que a escapular posterior passava adeante do plexo, a alguns millimetros acima da face superior da clavicula. A veia sub-clavia occupava a sua situação normal.

OBSERVAÇÃO N.º 10

C. B. — 34 annos — branco — falleceu em 13 de Julho de 1923 de nephrite chronica.

Individuo de estatura média, edemaciado, as claviculas não se salientavam e as fossas supra-claviculares como taes não appareciam externamente.

Lado esquerdo. — Comprimento da clavicula 16 centimetros. Ponto de injecção a 8 centimetros de dentro para fóra, isto exactamente sobre o meio da clavicula, cortando a face superior do mesmo osso. (Ponto de Kulenkampff). A profundidade em que attingimos a primeira costella era de 3 centimetros. Technica egual a da observação n.º 1.

A verificação da injecção pela dissecção nos mostrou o seguinte: o plexo achava-se inteiramente embebido pelo corante. A arteria sub-clavia encontrava-se a meio centimetro para dentro do plexo e a arteria escapular posterior, de calibre muito diminuto, foi sacrificada na dissecção. A veia sub-clavia caminhava transversalmente atraz da clavicula.

OBSERVAÇÃO N.º 11

C. B. (mesmo cadaver da observação n.º 10.)

Lado direito. — Comprimento da clavicula 16 centime-

tros. Injectamos no ponto de Kulenkampff, isto é a 8 centimetros de dentro para fóra cortando a face superior da clavicula. A primeira costella foi picada numa profundidade de 3 centimetros. A technica usada ainda foi a da observação n.º 1.

Pela dissecção verificamos uma embebição uniforme do plexo, distando a arteria sub-clavia meio centimetros do plexo para dentro, emquanto a escapular posterior passava adeante do plexo numa altura que correspondia á face superior da clavicula. A veia sub-clavia achava-se na sua situação normal.

OBSERVAÇÃO N.º 12

J. R. F. — 34 annos — branco — falleceu no dia 18 de Agosto de 1923 de tuberculose pulmonar e intestinal.

Tratava-se dum individuo extremamente emmagrecido com as claviculas muito salientes e as fossas supra-claviculares fortemente excavadas.

Lado esquerdo — Comprimento da clavicula 16 centimetros. Injecção da solução de azul de methyleno exactamente sobre o meio e acima da clavicula, isto é a 8 centimetros de dentro para fóra, cortando a face superior deste osso. Attingimos a primeira costella na profundida de 1,5 centimetro. Technica da injecção como na observação n. 1.

Pela dissecção da região encontramos infiltrada sómente a face posterior de plexo. Apezar de termos seguido a technica habitual preconizada por Kulenkampff; isto é levantado a agulha 2-3 millimetros depois do contacto com a primeira costella, atravessamos o plexo e injectamos o corante além da face posterior do mesmo. Motivou isto a extrema magreza do individuo, no qual devido á delgacidade dos musculos, o plexo era quasi sub-cutaneo. A arteria sub-clavia achava-se, mais ou menos, a meio centimetro para dentro do plexo e a escapular posterior caminhava adeante do mesmo na altura da clavicula, insinuando dous pequenos ramusculos entre os cordões do plexo. A veia sub-clavia extendia-se transversalmente atraz da clavicula.

OBSERVAÇÃO N.º 13

J. R. F. (mesmo cadaver da observação n. 12)

Lado direito — Comprimento da clavicula 16 centimetros. Injectamos o corante no ponto de Kulenkampff, isto é, a 8 centimetros de dentro para fóra cortando a face superior da clavicula.

Picamos a primeira costella a 1,5 centimetro de profundidade. Technica da injecção como nas observações anteriores, com a differença de termos levantado a agulha um pouco mais do que de costume, depois de ter tomado contacto com a primeira costella.

Pela dissecção da região supra-clavicular verificamos uma embebição completa e perfeita do plexo, livre na fenda dos musculos escalenos, entre os quaes elle achava-se collocado em cima, mas que eram muito delgados. A arteria sub-clavia distava mais ou menos meio centimetro do plexo para dentro, emquanto a escapular posterior passava adeante delle a meio centimetro acima da face superior da clavicula. A veia subclavia occupava a sua situação normal.

OBSERVAÇÃO N.º 14

A. M. — 53 annos — branco — falleceu de pneumonia em 23 de agosto de 1923.

Individuo alto, robusto e relativamente pouco emmagrecido.

Lado esquerdo — Comprimento da clavicula 18 centimetros. Injectamos o corante no ponto de Kulenkampff, isto é a 9 centimetros de dentro para fóra. Encontramos a resistencia ossea da primeira costella numa profundidade de 3 centimetros. Quando á technica da injecção ainda foi a mesma da observação n. 1.

Resultado da dissecção da região: encontramos a picada da agulha no terço externo do cordão nervoso cujo conjuncto constitue o plexo. A embebição pelo azul de methyleno extendia-se um pouco além dos dous terços de largura do plexo,

ficando a parte interna livre de corante. A arteria sub-clavia verificamos separada do plexo por espaço de um centimetro e a escapular posterior passava adeante do plexo a meio centimetro acima da face superior da clavicula. A veia sub-clavia extendia-se transversalmente atraz da clavicula.

OBSERVAÇÃO N.º 15

A. M. (mesmo cadaver da observação n.º 14)

Lado direito — Comprimento da clavicula 18 centimetros. Injectamos o corante no ponto de Kulenkampff, isto é, a 9 centimetros de dentro para fóra cortando a face superior da clavicula.

A resistencia ossea da primeira costella attingimos na profundidade de 3 centimetros. Technica como na observação n. 1.

Pela dissecação da região verificamos que a ponta da agulha feriu o plexo, mais ou menos, a 2 millimetros para fóra do meio, encontrando-se entretanto todo o plexo perfeitamente embebido pela solução de azul de methyleno. A arteria subclavia constatamos separada do plexo por um espaço de um centimetro e a escapular posterior passava adeante do plexo numa altura correspondente á face superior da clavicula. A veia sub-clavia occupava a sua situação normal.

OBSERVAÇÃO N.º 16

P. R. S. — 43 annos — preto — falleceu em 27 de Agosto de 1923 de nephrite chronica.

Individuo alto, robusto, bastante edemaciado.

Lado esquerdo — Comprimento da clavicula 17 centimetros. Injecção no ponto de Kulenkampff, isto é a 8,5 centimetros de dentro para fóra cortando a face superior da clavicula. Encontramos a resistencia ossea da primeira costella a 2,5 centimetros de profundidade.

Technica da injecção como indicada na observação n. 1.

Dissecando a região supra-clavicular encontramos o plexo

inteiramente embebido, se bem que a ponta da agulha se tivesse localisada a mais ou menos 2 millimetros para fóra do meio do plexo. A arteria sub-clavia distava meio centimetro do plexo para dentro e a escapular posterior não verificamos por ter sido sacrificada na dissecção. A veia sub-clavia extendia-se em direcção transversal atraz da clavicula.

OBSERVAÇÃO N.º 17

P. R. S. (mesmo cadaver da observação n. 16)

Lado direito — Comprimento da clavicula 17 centimetros. Ponto de injecção a dous ou tres millimetros para dentro do ponto de Kulenkampff. A profundidade da primeira costella era de 2,5 centimetros. Technica da injecção como na observação n. 1, com a differença de termos picado a 2-3 millimetros para dentro do meio da clavicula, em vez de ferir exactamente sobre o meio deste osso.

Pela dissecção verificamos ter a ponta da agulha tocada exactamente o meio do plexo achando-se este totalmente embebido pelo corante. A arteria sub-clavia achava-se separada do plexo por um espaço de meio centimetro e a escapular posterior passava adeante do plexo numa altura que correspondia á face superior da clavicula, emittindo alguns ramusculos, que insinuavam-se entre os ramos do plexo.

A veia sub-clavia achava-se na situação normal.

OBSERVAÇÃO N.º 18

M. P. — 47 annos — branco — falleceu em 29 de Agosto de 1923 de neoplasma do estomago.

Individuo alto, muito emmagrecido, claviculas bastante salientes e as fossas supra-claviculares muito excavadas.

Lado esquerdo — Comprimento da clavicula 16 centimetros. Ponto de injecção a 2-3 millimetros para dentro do ponto de Kulenkampff. Constatamos a resistencia ossea da primeira costella numa profundidade de 2 centimetros. Quanto á

technica da injecção usamos uma modificação da original de Kulenkampff, isto é injectando a alguns millimetros para dentro do meio da clavicula.

Pela dissecção verificamos a perfeita embebição do plexo, tendo a agulha tocado mais ou menos, a 2-3 millimetros para dentro do meio do plexo. A arteria sub-clavia passava a 1 centimetro para dentro do plexo e a escapular posterior caminhava adeante do mesmo na altura da face superior da clavicula. A veia sub-clavia achava-se na sua situação normal.

OBSERVAÇÃO N.º 19

M. P. (mesmo cadaver da observação n. 18)

Lado direito — Comprimento da clavicula 16 centimetros. Injecção a 2-3 millimetros para dentro do ponto de Kulenkampff. Tocamos a primeira costella numa profundidade de 2 centimetros. A technica da injecção modificamos no sentido de injectarmos a 2-3 millimetros para dentro do meio da clavicula.

Dissecando a região supra-clavicular constatamos o plexo inteiramente embebido pela solução corante. A arteria sub-clavia distava 1 centimetro para dentro do plexo e a arteria escapular posterior caminhava adeante do plexo, a meio centimetro acima da face superior da clavicula, emittindo alguns ramusculos entre os cordões do plexo. A veia sub-clavia achava-se na sua situação normal.

Conclusões

1.ª) Nos individuos muito emmagrecidos deve-se levantar a agulha mais do que habitualmente após ter tomada contacto com a primeira costella. Devido á delgacidade dos musculos escalenos o plexo brachial acha-se muito superficialmente nestes casos, quasi que sub-cutaneo.

2.ª) Sempre deve-se injectar a alguns (2-3) millimetros para dentro do ponto original de Kulenkampff, observando entretanto a direcção da agulha indicada pelo preconizador do methodo.

3.ª) Dos methodos actualmente usados para a infiltração do plexo brachial, o de technica mais facil e mais accessivel é o indicado por Kulenkampff, com a pequena modificação acima apontada.

4.ª) Baseado nestes dados anatomo-topographicos, a infiltração do plexo brachial pelo methodo de Kulenkampff permitte a anesthesia do membro superior.

Bibliographia

L. Testut — Traité d'anatomie humaine.

L. Testut et O. Jacob — Traité d'anatomie topographique avec applications medico-chirurgicales.

Poirier Charpy et Cunéo — Anatomie descriptive.

Sappey — Anatomie descriptive.

H. K. Corning — Lehrbuch der topographischen Anatomie.

Merkel — Anatomie des Menschen.

A. Bier, H. Braun und H. Kümmel — Chirurgische Operationslehre.

H. Braun — Die Oertliche Betäubung.

V. Panchet — P. Sourdat — J. Sabouré — L'anesthesie regionale.