SEGUNDA PARTE

CAPITULO I

SYMPTOMATOLOGIA

Parece-me perfeitamente indicado, dizer, antes de abordar a série de symptomas do segundo periodo, em algumas palavras, em que consiste a syphilis secundaria e o que a differença da syphilis terciaria, que em certas manifestações póde ser confundida com aquella, principalmente quando se trata das, que, como a tarsite syphilitica e a episclerite gommosa, se encontram neste periodo de transição mui pouco definido, que separa o apparecimento das lesões secundarias do das terciarias.

Banal talvez seria, fazer uma simples exposição da syphilis secundaria, quando a encontramos muito mais desenvolvida que a que poderia apresentar, nos tratados geraes. Preferi estabelecer um parallelo, do qual resaltarão tanto os caracteres da syphilis secundaria como os da syphilis terciaria, ao mesmo tempo que nelle acharemos todos os caracteres distinctivos destes dois periodos da mesma molestia.

Evidenciarei, pois, os principaes traços da syphilis secundaria ou virulenta e os da syphilis terciaria:

1º) Os symptomas que fazem parte do periodo secundario são uma consequencia fatal do cancro infectante; seja qual fór a fórma, debaixo da qual se apresentam, elles nunca faltam completamente. — Os symptomas terciarios estão longe de ser uma consequencia forçada de intoxicação; faltam muitas vezes e não constituem um corollario forçado nem da syphilis primitiva, nem da syphilis secundaria.

2º) As manifestações secundarias têm um começo fixo, uma evolução determinada, uma terminação certa. Ellas apparecem um certo tempo depois do cancro, e evoluem durante um periodo restricto. — Os accidentes terciarios apparecem, ao contrario, em épocas variaveis, que de antemão não pódem ser previstas. Não têm começo fixo, Muito raros no periodo secundario, vêm-se-os nascer e reincidir infinitamente, sem regularidade,

3º As lesões secundarias são generalizadas, diffusas e multiplas; ellas produzem, no começo, ás vezes, perturbações reaccionaes intensas. — As lesões terciarias são discretas, isoladas, solitarias: ellas pódem sobrevir inopinadamente, sem reacções premonitorias.

4º As manifestações secundarias são superficiaes, apparentes. As lesões dos tecidos são transitorias. Seus caracteres são tão nitidos, tão bem definidos que são raramente causa de erro de diagnostico. — As manifestações terciarias são latentes, alteram profundamente os parenchymas, sem que sempre offereçam vestigio original da diathese (Fournier) [60]. O diagnostico torna-se então diffi-

[60] Traité de la syphilis, 1904, vol. 2

cil, e é preciso recorrer a traços antigos mais especificos.

A syphilis secundaria, em summa, é o producto de uma intoxicação, á qual está sujeito o organismo durante um tempo limitado. — Na syphilis terciaria ha, ao contrario, uma verdadeira invasão, uma occupação profunda e definitiva do organismo inteiro.

Dito isto, abordarei francamente este estudo, tratando, nos symptomas secundarios, primeiro das *lesões cutaneas*, para, em seguida, passar ás diversas categorias conjunctivaes, como: *conjunctivite hyperemica simples* e *pseudo-granulosa*, *placas mucosas*, das quaes umas nitidamente sobre a conjunctiva palpebral ou ocular, outras, de preferencia, ao nivel das commissuras, emfim *papulas*, verdadeiras fórmas de transição entre a syphilis cutanea e a mucosa.

I) **Manifestações palpebro-cutaneas da syphilis secundaria.**

A região cutanea das palpebras é séde frequente de efflorescencia syphilitica, correspondente. em regra geral, á syphilide existente, dominante no organismo, ou na falta desta, á phase da syphilis em que se encontra o portador.

Como ás formas particulares de lesões cutaneas correspondem determinadas sédes de predilecção, iremos ver produzirem-se, sobre a palpebra, exanthemas ora benignos ora graves, como: roseola, erupções papulosas e todas as variedades observadas na face, placas mucosas, syphilides ulcerosas, rupia, ecthyma.

Estas manifestações secundarias, muitas vezes bastante dolorosas, são cancriformes, erosivas. em lençol, fis-

suradas, ora emfim condilomatosas (Desmarres) [61]; sua séde, sua extensão e suas complicações são variaveis.

Ha ao lado das lesões secundarias da palpebra, já mencionadas, outras como a «rhagades» descripta por Hutchinson [62] que em nada se differença da dos outros orificios, e o edema syphilitico, que segundo Mandelstamm etc., é analogo ao dos brighticos, e existe, ás vezes, isoladamente, independente de todo processo gommoso palpebral ou mesmo orbitario, sem que se conheça bem sua base anatomo-pathologica.

II) Conjunctivites syphiliticas secundarias

São manifestações syphiliticas extremamente raras, principalmente no nosso meio, em que o Prof. Dr. Britto não teve ainda occasião de observar um unico caso de conjunctivite desta natureza.

Os auctores allemães (Mauthner, [63] Lang, [64] Goldzieher, [65] etc.), que principalmente as estudaram, descrevem duas especies: uma hyperemica, com catarrho conjunctival intenso, e outra, granulosa.

A) *Conjunctivite hyperemica.* — A hyperemia da conjunctiva, a coloração escarlate desta membrana, póde sobrevir, mesmo inesperadamente, uos syphiliticos. Ha, da mesma maneira que na hyperemia vulgar da conjunctiva, um desenvolvimento anormal dos vasos, que mudam a coloração habitual rosea da conjunctiva em um vermelho

---

[61]) Traité theorique et pratique des maladies des yeux, Paris, 1867.

[62]) Ophth Hosp Reports II N° 11

[63]) Die syphilit. Augenkrankheiten in Zeissl's Lehrbuch der Syphilis,1882, 4-Aufl.

[64]) Vorlesnngen über Pathologie und Therapie der Syphilis.

[65]) Centralblatt für praktische Augenheilkunde, 1888-April.

vivo, irregularmente diffuso, mais intenso nos seios palpebraes.

A mucosa é um pouco tumefacta, mas o corpo papillar torna-se visivel e dá então á conjunctiva, principalmente á tarsal, um aspecto avelludado.

« Bei Syphilitischen, declara Mauthner, kommt mitunter hartnäckiger Conjunctivalcatarrh vor, der auch bisweilen der Iritis durch längere Zeit voran geht, ohne dass man aber mit Bestimmtheit behaupten könnte, dass der Catarrh durch Syphilis bedingt sei. »

Eis duas observações interessantes, que dizem respeito a esta fórma particular, ainda duvidosa.

OBSERVAÇAO XXVI—GOLDBERG [66])

M. J., trinta annos de idade, entrou para o hospital Rotschild com uma irite muito accentuada á esquerda. Engorgitamento ganglionar post cervical, cephaléa nocturna e conjunctivite muito intensa. Antecedentes especificos positivos. Submettido ao tratamento das fricções mercuriaes, obteve-se o desapparecimento de todos os accidentes.

Um mez e meio depois voltou de novo com signaes de uma conjunctivite dupla mais intensa, acompanhada de blespharopasmo.

Obteve-se, por meio de um tratamento apropriado e principalmente com fricções mercuriaes, o restabelecimento do paciente ao cabo de tres semanas.

OBSERVAÇÃO XXVII — HIRSCHBERG [67])

Trata-se de um héredo-syphilitico, que, alguns dias depois do nascimento, apresentava signaes não duvidosos de infecção syphilitica, taes como erupções cutaneas diffusas, máo estado geral, etc.

([66]) Maladies des yeux dans leurs rapports avec la pathologie générale de Berger, 1892.

([67]) Beiträge zur praktischen Augenheilkunde, Berlin, 1876, Heft 1.

Para o lado dos olhos existia uma ligeira injecção conjunctival diffusa com secreção muco purulenta pouco abundante. A muc sa nasal era tambem séde de uma inflammação catarrhal diffusa e ligeira. Apezar do tratamento local manteve-se este estado sem grandes modificações durante algumas semanas. O exame bacteriologico não revelou agente pathogenico algum. Parece, diz o autor, que um certo numero de casos de ophtalmia não blennorragica de recem-nascidos deve ser considerado como conjunctivite syphilitica infantil.

Ha, além destas, outras, entre as quaes se acham cinco observações relatadas pelo Dr. Druais ([68]), em sua these, e registradas no hospital de Lariboisière, em 1904.

b) Conjunctivite pseudo-granulosa — Tem-se encontrado na conjunctiva uma affecção, produzida pela syphilis constitucional, que offerecia a apparencia de uma conjunctivite granulosa.

Goldzieher (V. nota 65), o primeiro a narrar um caso de conjunctivite granulosa de origem syphilitica (conferencia realisada na sociedade medica de Budapest, em Janeiro de 1888), trata longamente deste assumpto em um artigo intitulado: *Ueber eine durch Syphilis bedingte Form der Conjunctivitis granulosa.*

Eis dois casos nitidos, citados por Goldzieher, cujas conclusões, tiradas do historico, reproduzirei em seguida:

OBSERVAÇÃO XXVIII

Paciente com 32 annos de idade.

Declara ter tido syphilis ha alg ns annos, sem manifestações cutaneas consecutivas. Apezar da iridectomia nelle praticado, tivéra, tres annos após o começo da affecção, irite com reincidencias diversas, que se complicaram, pouco tempo depois, de conjunctivite. Observára o olho direito, seis semanas antes de sua entrada para o hospital, tambem affectado.

([68]) Cit. na encyclopedia franceza, 1906, vol. 5.º

Até então fôra tratado pela medicação ordinaria, reservada ás affecções oculares.

Estado presente. — A superficie cutanea das palpebras apresenta-se avermelhada, distendida e como transparente; as palpebras inferiores edemaciadas. O. D.: lacrimeja fortemente e a fenda palpebral é mais reduzida á direita que á esquerda. Ha dôres ciliares intensas A conjunctiva palpebral, tanto superior como inferior, acha-se fortemente espessada e offerece uma coloração singular que póde ser comparada ao mel amarello pallido ou ao caldo de carne; a conjunctiva correspondente ao tarso e ao fundo de sacco, apresenta-se como exsangue.

O fundo de sacco inferior, edemaciado, sobresae coberto de granulações, dispostas em linha, que fazem saliencia e que apresentam uma coloração amarello-pallida.

Granulações identicas encontram-se tambem na conjunctiva tarsal da palpebra inferior. No fundo de sacco superior notam-se diversas grossas granulações que offerecem a apparencia de geléa. A conjunctiva bulbar é fortemente infiltrada e apresenta uma injecção ciliar moderada. A cornea é clara, o tecido da iris é colorido e sobre o bordo pupillar ha algumas synechias posteriores.

No O. E. observam-se apenas algumas granulações. Não ha edema da conjunctiva bulbar; a cornea é nitida. Uma iridectomia, praticada anteriormente, determinou um coloboma. Ha numerosas synechias posteriores. Ganglios auriculares e cervicaes infiltrados em ambos os lados.

O tratamento precedentemente applicado, aggravára o estado, tendo apparecido, além da inflammação granulosa especial da conjunctiva, irite em ambos os olhos, irite esta progressiva e manifestamente syphilitica.

Depois de um tratamento appropriado durante quatro semanas, notou-se o desapparecimento quasi completo das manifestações iriticas como das granulações conjunctivaes. A conjunctiva, antes pallida, exsangue, voltou novamente ao estado normal; contra a hyperemia e secreção exaggerada, que persistira fez-se applicar collyrio adstringente.

OBSERVAÇÃO XXIX

Homem, 26 annos de idade. Infecção genital ha dois annos.

Estado actual — O. E. normal. Ganglios maxillares, cervicaes e inguinaes moderadamente infiltrados em ambos os lados. O. D. observa-se a fenda palpebral menor que normalmente.

Ha ectropion da palpebra inferior, com a pelle fortemente distendida, brilhante, como erysipelatosa. As lagrimas escorrem abundantemente.

A conjunctiva do tarso e a do fundo de sacco da palpebra inferior são notavelmente tumefactas, vermelho-pallidas, anemiadas, de um aspecto rigido, com granulações numerosas, volumosas, postas em linha, que apresentam uma apparencia de geléa. A conjunctiva do bulbo é moderadamente injectada e um pouco edemaciada.

A parte inferior da cornea é normal, mas ha no centro uma alteração parenchymatosa que augmenta á medida que se approxima do bordo superior da cornea.

A iris é hyperemiada e de côr mudada; a pupilla é arredondada e facilmente dilatavel pela atropina.

A tensão do globo ocular é diminuida; não ha dôr.

Teve alta, após alguns dias de tratamento systematico, tendo-lhe desapparecido as granulações da conjunctiva, que voltou a apresentar um aspecto normal. A cornea recuperou em parte a sua transparencia.

Esta fórma de manifestações conjunctivaes tem sido, depois de Goldzieher, ainda observada por Sattler [69] e Mitsiyasu Inouye [70], de Okayama, etc., que registraram casos identicos.

A historia dos casos de Goldzieher dá logar ás conclusões seguintes :

« Nestes individuos, que contrahiram, desde algum tempo, a syphilis, mostrára-se uma affecção bem particular. A infiltração diffusa do tecido mucoso, primeiro, em

[69] Cit. na encyclopedia franceza, 1906, vol. 5.º.
[70] Separat — Abdruck aus der Ophth-Klinik, 1901, n.º 2.

consequencia de que a mucosa tomou uma coloração pallida e exsangue, depois um enorme numero de verdadeiros grãos trachomatosos, semelhantes ás granulações. As palpebras são, nos dois casos, (principalmente a palpebra inferior), totalmente espessadas, havendo simultaneamente manifestações, que derivam, na sua essencia, de uma syphilis constitucional. Ha no primeiro caso uma irite sub-aguda em ambos os lados; no segundo caso, uma inflammação parenchymatosa da cornea, acompanhada, provavelmente, de uma inflammação latente do tractus uveal. Ha em ambos tambem uma tumefacção caracteristica dos ganglios lymphaticos.

O estado grave dos globos oculares desappareceu depois de uma medicação mercurial systematicamente applicada; a conjunctiva voltou ainda ao estado normal, sem tratamento local.

A interpretação, sob o ponto de vista da anatomia pathologica, da tumefacção dos folliculos da conjunctiva, influenciada pela syphilis, parece não ser muito difficil, pois tem sido observada por varios autores em muitas affecções oculares, como por Magni, que acredita que a tumefacção dos folliculos conjunctivaes seja de natureza gommosa. Em um caso de tarsitis syphilitica, observado por Fuchs, na clinica de Arlt, vê-se a conjunctiva apresentar, em certos pontos, saliencias pouco elevadas e pallidas, de aspecto lardaceo. Caso identico observou Bull, que conseguiu registrar, ao mesmo tempo que uma tarsite syphilitica, numerosas granulações na conjunctiva.

A conjunctivite granulosa especifica, prosegue Goldzieher, não é, sob o ponto de vista anatomo-pathologico, uma fórma anormal, que nos deva assombrar, pois sabe-

se que a camada adenoide existente entre o epithelio conjunctival e o tarso, não parece, sob o ponto de vista histologico, ser outra cousa que um ganglio lymphatico extendido em superficie. Póde-se, segundo pesquizas de anatomia pathologica e comparada muito sérias, admittir folliculos lymphaticos normalmente existentes nesta camada adenoide.

Não nos deve de maneira alguma, pois, admirar, que a syphilis, que tumefaz tambem os ganglios, venha tumefazer a conjunctiva, a camada sub-mucosa das cellulas lymphaticas. »

Para esses autores, que consideram os agrupamentos de leucocytos da conjunctiva como folliculos lymphaticos as granulações, de que se trata, são tumefacções das glandulas lymphaticas, analogas ás adenites indolentes, e a conjunctivite granulosa especifica não deve parecer uma manifestação bizarra.

Fuchs [71]), exprime-se, a proposito desta fórma, da seguinte maneira: « Wahrscheinlich hat man die Bildung von Körnern adenoiden Gewebes überhaupt nicht als etwas Specifisches anzusehen, sondern nur als eine besondere Form, in welcher die Bindehaut des Auges, ähnlich anderen Schleimhäuten, auf manche Reize reagiert », que faz admittir ao lado do verdadeiro trachoma de parasita especifico, outras formas de conjunctivite pseudo-granulosas, determinadas por agentes diversos e multiplos.

---

[71]) Lehrbuch, 7 Anflage.

III. – Papulas secundarias da conjunctiva

A conjunctiva póde ser séde ainda de lesões syphiliticas muito raras, que se revelam sob fórma de pequenas saliencias papulosas, cujas sédes, forma, aspecto exterior, coloração, emfim as reacções que ellas produzem para o lado da conjunctiva, são variaveis segundo os casos, donde convem fazer uma ideia mais nitida destas lesões, passar em revista os pontos capitaes, que se relacionam com o seu estudo:

a) *Fórma e aspecto exterior.* — Estas papulas apresentam-se constituidas pela propria conjunctiva tumefacta, espessada e proeminente. São geralmente tumores desiguaes, de aspecto bosselado, dispostos em grupos, formando especies de pequenos lobulos; não apresentam tendencia á ulceração, como se observa nas syphilides do bordo palpebral. Sua fórma é, as mais das vezes, ovalar, suas dimensões, mais ou menos, consideraveis, e seus bordos talhados a pique; sua consistencia é resistente. Respeitam quasi sempre a cornea, e é interessante ver as que margeiam o limbo corneano, arredondarem-se neste nivel e tomar a fórma de crescente.

Seu symptoma mais importante, conforme A. Terson [72]), consiste em serem absolutamente *moveis* com a conjunctiva, da qual fazem parte.

b) *Coloração.* — Excessivamente variavel. Ora é uma coloração cuprica, devida, não ao estado da circulação, mas á maculação syphilitica propria; ora se trata de uma coloração cinzento-avermelhada, vermelho-amarellada, amarello roseo, cinzento azulado, etc.

c) *Reacção no terreno da conjunctiva e do globo ocular.* — Não ha, geralmente, dôr; o doente experimenta ape-

[72]) Les papules syphilitiques de la conjonctive. Gazette méd. de Paris, 1894.

nas uma simples sensação incommodativa de corpo extranho; a vascularisação é, as mais das vezes, nomal, podendo nella, porém, haver uma ligeira injecção conjunctival e mesmo uma abundante rêde vascular. Póde-se ainda observar, seja uma tumefacção superficial da conjunctiva e do tecido subjacente, seja uma infiltração geral de toda a palpebra.

Este estado local não se acompanha commumente, de corrimento morbido, nem mesmo de secreção conjunctival; mas casos ha tambem, em que se observa lagrimejamento e mesmo secreção mucosa importante.

O que acabo de descrever diz respeito á papula conjunctival ordinaria, verdadeira neoplasia especifica, que póde, porém, affectar a fórma tuberculosa, descripta por Savy. (V. nota 43)

As papulas conjunctivaes transformam-se, ás vezes, tambem em pustulas, conservam-se neste estado, ou ulceram ou suppuram, o que deve ser excessivamente raro, porque um grande numero de autores affirmam nunca tel-as observado, e outros as negam completamente.

Ha, ao mesmo tempo que na conjunctiva apparecem estest umores, quasi sempre uma erupção especifica intensa da mesma natureza na face, principalmente localisada na fronte e no mento, com invasão de todos os ganglios das regiões pre-auricular, retro-maxillar e cervical.

d) *Séde.* — A conjunctiva bulbar é, geralmente, séde das papulas syphiliticas; não se as acham senão mui raramente na conjunctiva palpebral e na do fundo de sacco.

Estas papulas pódem, porém, o que não é raro, ter uma situação intermediaria e dominar no bordo palpebral,

alargando-se, de um lado, á custa da mucosa conjunctival, e do outro lado, á da pelle das palpebras. As commissuras são tambem frequentemente séde dellas.

São habitualmente erosivas para dentro, cobertas de crostas para fóra, e formam pequenas rhagades na parte mediana; estas lesões papulosas tornam-se, ás vezes, ainda vegetantes ou hypertrophicas. São estas as fórmas de transição entre as syphilides cutaneas e as sphiliydes mucosas.

Eis estudadas estas papulas conjunctivaes, chamadas outr'ora ainda — condylomas —, que certos autores descreveram sob o nome de tuberculos, vegetações vasculares, vesiculas, pustulas, etc.

As observações seguintes, encontradas na litteratura, attestam as principaes particularidades, tratadas por mim.

Observação XXX — Smee [73])

Uma mulher, casada, é portadora de uma pequena ulcera existente no angulo das palpebras.

Smee, o autor da observação, reconhece immediatamente, o caracter especifico e submette-a ao tratamento do tartaro estibiado, obtendo a cicatrização da ulcera. Nesta época havia numerosas manchas cupricas esparsas na superficie cutanea. Sendo examinada, pouco depois, a conjunctiva, encontrou nella, logo abaixo da cornea, uma mancha de coloração cuprica, analoga á das manhas cutaneas, que parecia ser constituida pela conjunctiva tumefacta.

Não apresentava nenhuma vascularisação anormal. A coloração cuprica não corria, pois, por conta do estado da circulação e sim da maculação syphilitica.

Obesrvação XXXI — Julien

Doente tratado no hospital, devido a uma syphilis, que se manifestára por uma roseola generalisada, por placas mucosas buccaes e

(73) London medical Gazette, 1844.

por papula situada na face interna da palpebra esquerda, entre a parte mediana e a commissura externa; ella extendia-se ao bordo livre, onde fazia uma ligeira saliencia e apresentava um aspecto vegetante.

OBSERVAÇÃO XXXII — JULIEN

O doente apresenta na face conjunctival da palpebra inferior esquerda, um grupo de tres ou quatro papulas, de base larga, proeminente e de um vermelho carregado. Seus apices terminam por tres pontos brancos, de aspecto purulento. Esta erupção mucosa apresenta uma similhança perfeita com a que o paciente trazia na fronte. Um pouco abaixo dos supercilios ostentava elle com effeito, alguns enormes elementos, quasi tuberculosos, providos em seus centros de pequenas collecções purulentas, e cobertos de crosta.

IV. — Placas mucosas conjunctivaes

As placas mucosas observadas na conjunctiva são tres vezes menos frequentes do que as de que acabo de fallar. E' rarissimo observal-as exclusivamente na conjunctiva, sem nenhuma invasão nos bordos palpebraes ou nas commissuras. São então pequenas saliencias, ligeiramente proeminentes no plano conjunctival; sua fórma é redonda ou ovalar, seus contornos são nitidos e não sinuosos. Apresentam uma côr opalina, ligeiramente acinzentada ou amarellada, que resalta nitidamente do fundo vermelho e injectado do resto da mucosa palpebral.

Pódem, como as papulas conjunctivaes, tambem provocar uma reacção intensa na conjunctiva. As palpebras são tumefactas e offerecem um chemosis, mais ou menos accentuado. A conjunctiva mostra-se vermelha, infiltrada e intumecida, e a inflammação póde, progredindo em profundidade, alcançar mesmo as cartilagens tarsas, que tambem se espessam e se tumeficam, constituindo então

o estado morbido de evolução chronica, denominado tarsite syphilitica. Magawly [74]) Mauthner (V. nota 63)

A secreção conjunctival limita-se, ás vezes, a um simples lagrimejamento, podendo, em numerosos casos, porém, haver uma secreção mucosa mui fluida, abundante, misturada a um escoamento muco-purulento.

Não ha, geralmente, dores periorbitarias.

Estas ulcerações assemelham-se, tanto sob o ponto de vista de seu aspecto, como no da anatomia pathologica, absolutamente ás placas de outras mucosas.

Mas, ao lado destas alterações puramente conjunctivaes, ha outras, mais numerosas, mas, menos nitidas. Viso as que se encontram no bordo livre das palpebras, ao nivel das commissuras palpebraes e mesmo na caruncula. Estas são quasi sempre erosivas e acompanham-se de quéda dos cilios. A's vezes, porém, tornam-se ulcerosas, podendo até, como se tem observado, destruir lentamente o bordo livre, apezar do prognostico benigno que antes lhes era emprestado. Pódem ainda estreitar, obstruir e desviar, no nivel do grande angulo do olho, os pontos lacrimaes.

As placas mucosas palpebraes invadem, secundariamente ás vezes, toda a face interna das palpebras, e provocam, por sua confluencia, ao redor dellas, uma inflammação conjunctival, mais ou menos intensa, com secreção purulenta e entumescimento, que póde fazer pensar numa ophtalmia blennorragica.

Eis algumas observações que dizem respeito a esta nova manifestação syphilitica da conjunctiva.

---

(74) Cit. em Syphilis und Auge von Alexander, Wiesbaden, 1888.

Observação XXXIII — Julien

Homem, doente ha pouco, apresenta-se com uma tal tumefacção das palpebras, uma secreção purulenta tão abundante que se acreditou, no primeiro instante, em uma ophtalmia gonorrheica, Em breve, porém, se reconheceu que as conjunctivas palpebraes eram, em toda sua extensão e de cada lado, séde de enormes placas lardaceas diphteroides. A cura foi rapida e completa.

Observação XXXIV — Formaget [75])

Homem, 46 annos, soffre do olho esquerdo já mais de 15 dias. As palpebras apresentam-se tumefactas. A conjunctiva bulbar mostra-se muito avermelhada e apresenta um chemosis notavel. Ha um pouco de lagrimejamento, sem secreção muco-purulenta. A cornea conserva se intacta.

Na conjunctiva, para fóra da cornea, percebem-se duas ulcerações das quaes uma, da largura de uma ervilha, é pouco profunda, e outra, mais para fóra, é muito mais extensa. O doente não soffreu nenhum traumatismo. As ulcerações appareceram sem que elle as tivesse percebido.

O doente contrahira syphilis ha 18 annos; teve roseola, syphilides, cujos vestigios ainda se encontram, e actualmente placas mucosas buccaes.

As ulcerações assemelham-se absolutamente ás placas analogas.

O tratamento seguido e a cura obtida demonstram que se tratava de uma lesão especifica

Resta-me observar ainda que os accidentes secundarios mais precoces e contemporaneos, isto é, as papulas e as placas mucosas, pódem coexistir no mesmo doente, e que, da mesma maneira que nos orgãos genitaes, nas dobras e nos sulcos, tambem aqui se póde ver uma papula secca junto á uma papula humida.

---

(75) Gaz-heb-des sciences méd. de Bordeaux, 1893.

A papula é secca ou torna-se um pouco erosiva na conjunctiva bulbar; no fundo de sacco e na conjunctiva palpebral encontra-se ou uma placa opalina ou uma placa mucosa hypertrophica (papula humida), modificação esta devida á humidade e ao attrito da região.

CAPITULO II

Diagnostico-Prognostico.

O diagnostico das lesões do periodo secundario não é, geralmente, dos mais faceis, attendendo ao grande numero de affecções, que pódem attingir a região que nos occupa, e ao desviar da attenção do pratico pelo doente, que, levado por um falso pudor, muitas vezes não ousa confessar os accidentes especificos anteriores, muitas vezes tambem ignorados por elle.

As pesquizas serão, todavia, consideravelmente facilitadas, se o pratico, no intuito de aprofundar o problema do diagnostico, procede ao exame geral do corpo do paciente, caso em que poderá descobrir uma cicatriz endurecida, residuo evidente do accidente primitivo, ou manifestações secundarias em varias partes da superficie cutanea, principalmente na face.

E' justamente nos casos de erupção facial intensa, localisada principalmente na fronte e no mento, que se encontram, as mais das vezes, as syphilides secundarias da conjunctiva. Parece que a acção virulenta da syphilis tenha, nesses casos, sido mais intensa que geralmente;

é ao menos, o que parece querer dizer o Dr. Sichel [76]), quando declara «lesões secundarias da conjunctiva são elementos certos de diagnostico de syphilis grave».

A *irite*, que póde ser observada ao mesmo tempo que as manifestações conjunctivaes, é de grande importancia para a precisão do diagnostico.

Como as lesões primarias e terciarias, bem como outras de origens diversas, que pódem simular as differentes lesões da syphilis secundaria da conjunctiva, são numerosas, convem aprecial-as successivamente e mostrar em cada uma dellas o que as distingue das lesões que me occupam.

Tratarei em primeiro logar do *cancro endurecido*, que póde no seu começo, quando apresenta a apparencia de uma pequena mancha avermelhada com uma papula de um vermelho pardo-cuprico no centro, simular uma placa papulo-ulcerosa; o cancro syphilitico da conjunctiva nunca poderá, porém, tanto no periodo de começo, no de estado, como no de declineo e reparação, ser confundido com uma placa mucosa ulcerosa, sobretudo se não ha traços de uma erupção especifica qualquer. E' rarissimo ainda, que accidentes secundarios appareçam ao mesmo tempo que o accidente primitivo.

A confusão com o *cancro molle* parece-me impossivel, razão porque nelle não insistirei por mais tempo. Nos casos de duvida, porém, são indicados, como foi dito no capitulo 3º da primeira parte, o exame microscopico da secreção, a reacção de Wassermann e a inoculação experimental.

---

[76]) Centralblatt für praktische Augenheilkunde, 1880.

O diagnostico differencial com as *gommas* é, ás vezes, extremamente difficil; trata-se, em todo o caso, de um tumor mais saliente, indolente que póde, é verdade, ser acompanhado, como as papulas e placas mucosas, de uma forte injecção vascular visinha e de um entumescimento consideravel, que póde tambem se ulcerar. E' precisamente no momento desta ulceração que a gomma apresenta um typo caracteristico, que consiste na tendencia destructiva, acompanhada de fortes dôres e muitas vezes de febre e de delirio; a falta da adenopathia polyganglionar ser então de uma importancia decisiva para o diagnostico.

Não se confundirão as papulas com a *episclerite gommosa,* que é, as mais das vezes, constituida por um unico botão, muito volumoso, perfeitamente adherente á esclerotica; este botão ulcera-se ás vezes entretanto, sendo então frequentemente confundido com a syphilide ulcero-papulosa. A episclerite não syphilitica, seja na sua fórma borbulhosa, seja na sua fórma bem localisada, será sempre distinguida pela immobilidade absoluta da saliencia unida á esclerotica, ao passo que as papulas e placas são geralmente moveis com a conjunctiva.

O herpes da conjunctiva, constituido de pequenas vesiculas agrupadas ou isoladas, de côr cinzento-aljofarada, poderá difficilmente ser tomado por papulas.

O erythema nodoso e papuloso da conjunctiva é facilmente reconhecido, pois todos sabem que coincide com dôres articulares e com ligeira reacção febril.

Mais difficil torna-se muitas vezes, a differenciação da papula syphilitica do *epithelioma* conjunctival, cujos caracteres são mais ou menos os do tumor especifico.

E' de maxima importancia, nestes casos, a idade do individuo e sobretudo a rapidez da evolução do tumor, que, nos casos de syphilis, alcança tal accentuação, difficilmente attingida pelo epithelioma. A pesquiza dos ganglios, compromettidos em sua totalidade no periodo secundario, trará, demais, informações indispensaveis para o diagnostico.

As lesões secundarias tambem nunca serão confundidas com o *chalazion*, cujos caracteres lhe são proprios.

A *conjunctivite phlyctenular* e a *conjunctivite pustulosa* não apresentam o aspecto lobulado do tumor especifico; sua duração é tambem muito mais longa, e o incommodo que ellas offerecem ao funccionamento do olho, é mais consideravel. A photophobia é mais intensa; ha blepharospasmo e muitas vezes uma secreção de lagrimas *quentes*, que não é encontrada na syphilis palpebral.

Si o diagnostico, porém, mesmo assim conservar-se duvidoso, o unico meio a recorrer-se será então a applicação do tratamento especifico; o resultado positivo ou negativo obtido constitue a melhor base que se póde escolher para estabelecer a natureza da lesão.

A gravidade do *prognostico* destas lesões, nutrida por Sichel e Terson, é negada pela quasi totalidade dos autores, que affirmam que as manifestações palpebro-conjunctivaes da syphilis secundaria são essencialmente benignas, como accidentes locaes, e não provocam senão perturbações funccionaes que desapparecem com ellas.

TERCEIRA PARTE

CAPITULO I

SYMPTOMATOLOGIA

E' evidente que a causa intima das producções morbidas do terceiro periodo é tambem a infecção syphilitica, tratada nas partes que precedem, razão porque não me deterei nesse thema, passando immediatamente ao estudo da symptomatologia das lesões terciarias, que pódem ter como séde a palpebra e a conjunctiva, e que são em numero de duas:

I). *Gomma syphilitica.* — A gomma syphilitica, affecção palpebro-conjunctival extremamente rara, mas bem estudada, representa, no terceiro periodo, o accidente especifico typico.

Desenvolve-se em um ponto qualquer do tecido conjunctivo, e offerece, no decorrer da evolução, um cortejo symptomatico identico em todos os pontos ao da gomma em geral (Morax (V. nota 35), Alexander (V. nota 15), Mittach [77])

[77] Die syphil, Erkrankungen der Augenlider-Inaugural, Dissertation, 1883.

etc.), em vista do que apenas me limitarei a enumerar os principaes caracteres que a distinguem.

A gomma syphilitica divide-se, segundo a sua origem, em:

a) *cutaneas*, das quaes umas, menores, as intra-dermicas, chamadas *gomma disseminadas*, alcançam mais rapidamente suas demensões definitivas, e outras, maiores, as sub-cutaneas, denominadas *gommas isoladas circumscriptas* e *gommas isoladas diffusas*, mais frequentes, caracterisadas por uma evolução latente;

b) *conjunctivaes*, que igualmente se subdividem em mucosas e submucosas, muito menores, mas dotadas de evolução mais rapida, devido á pouca resistencia, á humidade e á menor espessura do tecido mucoso.

Estas lesões excepcionalmente observadas na syphilis hereditaria, têm, segundo Blary [78]), uma marcha aguda ou chronica, e estão sujeitas a uma metamorphose regressiva dupla: ou desapparecem em condições favoraveis, por um trabalho de resolução, precedido de uma degeneração gordurosa, ou soffrem, o que é mais frequente, um amollecimento resultante da desaggregação da substancia fibrosa de que são constituidos, seguido do processo suppurativo.

As gommas occupam de frequencia o angulo externo da palpebra superior e são quasi sempre unicas, podendo, por excepção, ser multiplas e mesmo symetricas.

II) *Tarsite syphilitica.* — Lesão especifica, que deve ser considerada como sendo uma manifestação da syphilis terciaria, mais pela data de seu apparecimento que pelos signaes clinicos e pela evolução; em alguns

[78]) Cit. na these de Barbancey.

casos póde, porém, ser precoce e coexistir com sympto. mas secundarios.

Segundo os trabalhos de Wedl [79]), Magawly [80]), Fuchs [81]), etc., a tarsite syphilitica póde ser diffusa ou circumscripta. offerecendo quasi sempre uma evolução torpida, quasi indolente, e excepcionalmente uma fórma aguda

Desenvolve-se, geralmente, numa palpebra, com preferencia a superior, que se espessa ou em toda sua extensão, desde o angulo interno ao externo, e desde o bordo livre ao sulco orbitario, ou então em porções palpebraes limitadas; a pelle apresenta-se distendida, avermelhada e percorrida por finos vasos dilatados.

A' apalpação da região compromettida, percebe-se que a causa deste espessamento reside no tarso, que é infiltrado em massa (syphiloma diffuso) dando ora a sensação de um corpo espesso, duro, cartilaginoso, de volume variavel, ora a de pequenos nódulos duros, isolados uns dos outros.

A conjunctiva palpebral apresenta-se commumente hyperemiada e coberta de finas granulações, que não inspiram cuidados; a conjúnctiva bulbar é mui raramente chemosada.

O engorgitamento do ganglio preauricular é constante, donde sua grande importancia; os ganglios sub-maxillares e cervicaes são tambem, ás vezes, compromettidos.

---

[79]) Atlas der pathol. Histologie des Auges, 1861.
[80]) Cit. na these de Mittasch, 1883.
[81]) Tarsitis syphil. Klin-Monatsblttr, Agosto, 1878.

Do exposto póde-se traçar o seguinte quadro synthetico:

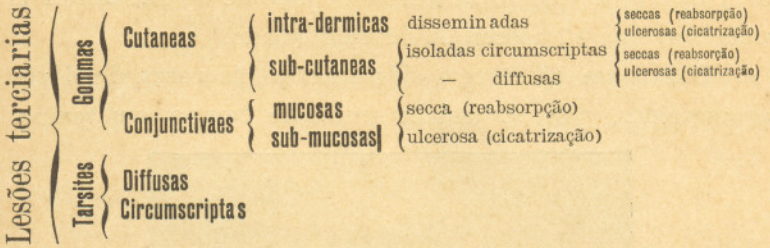

As observações demonstrativas seguintes relacionam-se com a exposição supra:

OBSERVAÇÃO XXXV (Pessoal)

Gomma palpebral

J. G. A., 40 annos de idade, casado, pae de dois filhos (dos quaes vive um, que goza de boa saude apparente), apresentou-se, no dia 21 de Novembro de 1910 no serviço hospitalar do prof. Dr. Victor de Britto, para fazer-se tratar de uma lesão que lhe apparecera, precedida de outras na garganta, ha um mez na palpebra superior esquerda,

Confessa ter tido gonnorrhea, cancros com adenite suppurativa concomitante aos 16 annos, e oito annos depois, outro cancro com adenite concomitante, indolente e não suppurativa, sem quaesquer manifestações para a pelle, mucosa ou outra região. Não soffreu nem de cephalalgias, nem de dôres articulares, tendo sempre gozado de saúde geral muito boa, até quando, com a idade de 38 annos, foi alvo de uma forte contusão cephalica, começando então a sentir dôres na cabeça e na garganta. Tendo consultado nessa occasião um medico, soubera que se

tratava de uma ulceração perfurante do *palatum molle*, e á qual associaram-se pouco depois violentas dôres poly-articulares, de que só se curou depois de se submetter a uma serie de 12 injecções de calomelano.

Dahi para cá só tem sido atacado, ás vezes, de dôres rhematoides, que se faziam sentir de tempo em tempo,



Figura 3

até que lhe appareceu a affecção, que o obrigou a procurar o hospital, sob fórma de um *pequeno botão indolente*, que se desenvolvera com certa rapidez, acompanhado de prurido conjunctival, de um ligeiro edema palpebral e de lagrimejamento, vindo a romper-se e a deixar escoar um liquido amarello sujo.

Estado actual — A palpebra superior esquerda é séde, em quasi toda a extensão de seu bordo livre, de uma

vasta ulceração anfractuosa, de fórma ovalar, com 2 1/2 cm. de comprimento por 15 mm., mais ou menos, de largura.

Esta lesão, de base ligeiramente endurecida, de bordos um pouco proeminentes, é dolorosa á pressão, e offerece, sendo retirada a camada de pús e a pequena crosta que a cobrem, um fundo avermelhado e ligeiramente granuloso.

Toda a palpebra superior até ao sulco orbitario, bem como a metade interna da palpebra inferior, acham-se hyperemiadas e edemaciadas. Os cilios faltam completamente no bordo livre da palpebra superior. A conjunctiva mantem-se relativamente pouco injectada; o tarso, em relação ás dimensões e consistencia, conservou-se perfeitamente normal. *Vide fig. numero 3.*

O exame buccal revela duas destruições do palato molle, das quaes uma, á direita, é enorme, e outra, á esquerda, pequena; estas perdas de substancia são circumdadas de uma zona de hyperemia intensa. O exame nasal mostra a existencia de carie do vomer. O exame minucioso do tronco e dos membros nada anormal fez descobrir, e o dos orgãos genitaes apenas ligeiros residuos de lesões anteriores, de consistencia mui pouco accentuada.

Existe o ganglio preauricular e um cervical anterior, ambos do lado esquerdo. Os inguinaes, os axillares e os epitrochleanos conservaram-se normaes.

Diagnose — Trata-se, como se vê, de uma affecção syphilitica, que, depois de minucioso exame, foi classificada pelo prof. Dr. Victor de Britto, de gomma syphilitica da palpebra superior esquerda.

Tratamento — Consistiu em injecções de enesol «Clin», cuja ordem seguida e modificações observadas na lesão durante o tratamento, são as seguintes:

21 de Nobembro — 1ª injecção de 2 1/2 cm³ de solução de enesol (7 1/2 centgr.).

23 e 25 de Novembro — 2ª e 3ª injecções; edema e vermelhidão palpebral inferior completamente desfeitas; reduzidos consideravelmente na palpebra superior.

28 e 30 de Novembro — 4ª e 5ª injecções; a ulcera offerece já um fundo limpo, roseo e é sensivelmente diminuida em seus diametros; o estado da bocca e do nariz melhorados.

3, 5 e 7 de Dezembro — 6ª, 7ª e 8ª injecções, que então são reduzidas a 2 cm³ de solução em cada uma; a cicatrização é quasi completa; os ganglios preauricular e cervical anterior esquerdo, quasi normaes.

10, 12 e 14 de Dezembro — 9ª, 10ª e 11ª injecções; a ulceração completamente cicatrizada: ganglios normaes. Vide fig. numero 4.

17, 19, e 21 de Dezembro — 12.ª, 13.ª e 14.ª injecções, sendo-lhe então dado alta por curado da lesão palpebral e buccal, com o conselho de continuar o tratamento seguido, durante algum tempo ainda. (*

Observação XXXVI-Berger. [82])

Gomma conjunctival

Uma mulher, 30 annos de idade, outr'ora já tratada de uma mydriase syphilitica pelo autor, apresentou-se-lhe novamente com uma syphilide escamosa na fronte e em ambas as palpebras do O. D. No limbo corneano interno do mesmo olho percebia-se um pequeno tuberculo conjunctival, de base larga, com 36 mm. de diametro, cuja coloração esbranquiçada realçava da conjunctiva restante, avermelhada. Infiltração do limbo corneano, irite. O tuberculo, apezar da medicação especifica, progrediu em seu desenvolvimento. Só depois de algumas semanas se fez notar uma resolução completa.

Observação XXXVII (Pessoal)

Tarsite syphilitica

F. M. 38 annos de idade, viuva, deste Estado, apresentou-se na enfermaria de olhos, ao cuidado do prof. Dr.

*) Como persistissem as lesões nasaes, foi o paciente (a pedido) submettido a uma injecção intra-muscular de Salvarsan, no dia 6 de Fevereiro de 1911, cujos effeitos não foram favoraveis ao estado geral delle, sem que a carie do vomer se modificasse.

82) Gummöse Geschwulst d. Conj. bulbi. Aerztl. Intelligenzbltt. 1878, n.° 17.

Victor de Britto, para fazer-se tratar de uma lesão, que lhe apparecera ha um mez, precedida de sensação de ardencia, na palpebra superior direita, sob fórma *edema*, que em poucas semanas alcançou o actual desenvolvimento.

Nega todo antecedente especifico, confessando, entretanto, ter soffrido de queda abundante de cabellos, constantemente de dôres articulares e ultimamente de cephalalgias nocturnas, seguidas, ha cinco mezes, de erupção cutanea, circumscripta á pelle do rosto e do pavilhão da orelha, de que restam actualmente apenas duas cicatrizes de coloração cuprica, perfeitamente orbiculares, assestadas, uma, na região supra-hyoidea, e outra, na região masseterina direita.

Da descripção fornecida pela paciente, e dos dados acima mencionados parece ter-se tratado de um caso de *placa nummular*.

Estado actual — A palpebra superior direita é, comparada á do lado opposto, consideravelmente espessada na sua metade inferior, fechando quasi completamente o espaço inter-palpebral. A superficie palpebro-cutanea mostra-se azulada, lisa e reluzente; a pelle, chemosada, apresenta-se perfeitamente movel sobre a superficie cartilaginosa subjacente, irregular e indolente. Esta superficie dá em toda a parte, a sensação de uma massa dura, pouco irregular, mas perfeitamente limitavel.

O bordo livre da palpebra apresenta um pouco de edema e ausencia parcial de cilios.

A conjunctiva tarsal está hyperemiada, irregular e como coberta de finas granulações; a conjunctiva bulbar

acha-se ligeiramente injectada; a conjunctiva tarsal inferior, hyperemiada. Ligeira secreção catarrhal.

Não ha compromettimento dos ganglios inguinaes, cubitaes e cervicaes; ganglio preauricular direito: engorgitado e immovel.

Exame da bocca e do corpo: negativos.

Reacção de Wassermann: positiva.

Diagnose—Os residuos da syphilide nummular no nivel da região supra-hyoidea e no da masseterina direita, a evolução progressiva e indolente da lesão, os caracteres desta, a existencia do ganglio preauricular, o resultado da reacção de Wassermann, permittem-me assentar o diagnostico de *tarsite syphilitica da palpebra superior direita*, confirmado pelo prof. Dr. Victor de Britto.

Tratamento — O tratamento, ao qual foi submettida a paciente, consistiu em applicações locaes de collyrio adstringente de zinco, para combater a conjunctivite, e em injecções de enesol «Clin,» em dóse de 2 cm^3. em cada uma (6 centigrammas de mercurio).

A paciente, que ainda se se acha em tratamento, tem sentido taes melhoras que da infiltração tarsiana quasi nada resta, persistindo ainda apenas uma ligeira conjunctivite, que tende a desapparecer em breve.

CAPITULO II

Diagnostico-Prognostico

O diagnostico das lesões terciarias da palpebra e da conjunctiva, que muitas vezes offerece as maiores difficuldades, merece aqui ser tratado com o devido desenvolvimento, de maneira a constituir este capitulo o estudo mais delicado e mais importante desta parte.

As lesões gommosas palpebro-conjunctivaes são ás vezes acompanhadas, precedidas ou seguidas de lesões syphiliticas geraes ou oculares, mesmo gommosas; nestes casos sufficiente será reconhecer os estigmas, para poder assentar o diagnostico exacto. Frequentemente, porém, encontram-se difficuldades consideraveis, principalmente quando os doentes negam ou ignoram toda a infecção anterior, ou têm sido submettidos préviamente a um tratamento intempestivo, que tenha modificado os signaes clinicos da affecção. Nestes casos é indicado differençal-o de outras lesões, que não são poucas, e que devem ser apreciadas uma por uma.

Começo pela *blepharite ulcerosa, syphilitica ou não,* que ás vezes póde fazer pensar em gommas syphiliticas;

mas, dellas se differença pela evolução chronica não precedida do desenvolvimento de pequenos tumores; demais, é raro qne o processo ulceroso se limite a uma palpebra ou uma parte deste orgão.

O chalazion póde ser susceptivel de confusão com a gomma especifica, principalmente quando evolue num syphilitico. Acha-se situado, como a gomma, profundamente, e contrahe adherencias como o tarso, no qual ou em cuja visinhança se desenvolve.

E' raro, entretanto, que o chalazion, tome a extensão de uma gomma. Os cilios conservam-se intactos e o chalazion abre-se, quando espontaneamente, sobretudo para o lado da conjunctiva.

A *rupia syphilitica,* estado morbido bastante raro, tem sido confundido com a gomma apezar da dissimilhança patente; o erro de diagnostico aqui será, porém, de uma importancia minima, porque o tratamento é absolutamente o mesmo. O prognostico só diverge, porque emquanto que na gomma, tratada em tempo, se obtem a reparação completa, a rupia, ao contrario, sara deixando cicatrizes viciosas, que pódem ser extremamente graves para as palpebras, pela deformação que determinam.

A *esclerose inicial* póde ser tomada como sendo uma gomma ulcerada; della é, entretanto, facilmente distinguida, tanto pela evolução como pelos signaes clinicos que a caracterisam e já mencionados em capitulo anterior.

O *cancro molle*, affecção, extremamente rara nas palpebras, é digna de menção sómente; nos casos de duvida são indicados o exame microscopico da secreção, a reacção de Wassermann e a inoculação experimental,

como ficou dito no diagnostico da primeira e segunda parte.

Não se confundirá a gomma com a *tarsite syphilitica,* com a qual, como vimos, só tem de commum a data de apparecimento; são, com effeito, lesões terciarias. A evolução, os caracteres proprios permittem, porém, uma differençação nitida: emquanto que a gomma começa por um endurecimento limitado, ha na tarsite syphilitica, ao contrario, uma invasão em massa de todo o tarso. A gomma evolue, ainda, commumente para a necrose e eliminação, ao passo que na tarsite, mesmo não tratada, reabsorve-se a infiltração como mostrou Fuchs (v. nota 81) em um trabalho intitulado «tarsitis syphilitica».

O *epithelioma* é muitas vezes difficilmente differençado da gomma; reconhece-se-o, entretanto, quer pelos signaes caracteristicos, quer pelo crescimento que é lentamente progressivo. A adenopathia, quando existe, é sempre tardia; falta, porém, muitas vezes. O epithelioma, demais, desenvolve-se nas pessoas idosas, ao passo que as gommas não respeitam idade, apparecendo, todavia, de preferencia na época mediana da vida.

As lesões *tuberculosas* requerem, de todas as outras principalmente, a especial attenção do observador, em vista do grande numero de erro de diagnostico a que dão causa.

As lesões tuberculosas que evoluem principalmente em individuos jovens, pòdem apresentar-se sob duas fórmas : o *lupus e a ulceração tnberculosa* propriamente dita.

O *lupus* é raramente primitivo nas palpebras ; provém em geral da expansão de uma lesão antiga e visinha, assentada no nariz ou nas vias lacrimaes : formam-

se tuberculos que se excoriam e se reunem para formar uma larga ulceração, pouco profunda, de bordos recortados e avermelhados. A base é infiltrada, diffusa e molle. Ao redor da ulceração vê-se, ora pequenos tuberculos, indicando que o mal se expande, ora tecido cicatricial, que testemunha a cura expontanea. O crescimento é lento e a adenopathia constante. Não é raro, emfim, observar signaes locaes ou geraes de tuberculose.—A *ulceração tuberculosa* desenvolve-se bastante rapidamente ; mas uma vez installada, ella não se alarga e não manifesta tendencia á cura espontanea.

As gommas conjunctivaes pódem ainda ser confundidas com as *papulas syphiliticas* da conjunctiva.

Estas papulas são, porém, multiplas e fugazes, e as mais das vezes acompanhadas de uma erupção generalisada.

O *lupus* da conjunctiva será facilmente reconhecido pelas lesões concomitantes.

A tarsite syphilitica, cujo diagnostico differencial com a gomma syphilitica foi feito acima, é muitas vezes difficilmente differençavel da *tarsite tuberculosa.*

As lesões conjunctivaes, que faltam as mais das vezes na tarsite syphilitica, são mais frequentes e caracteristicas na tuberculose.

O exame do estado geral e os commemorativos constituirão nesses casos, tambem um guia precioso .

O diagnostico differencial mais importante e mais delicado, em summa, será o da gomma e o da tarsite syphilitica de um lado, com as lesões tuberculosas palpebro-conjunctivaes do outro lado. Para esses casos dispõe hoje a clinica de um precioso meio de laboratorio—a reacção

de Wassermann—. O tratamento especifico instituido poderá emfim servir de pedra de toque para a solução do diagnostico.

O *prognostico* é grave em todos os casos em que a lesão não é reconhecida, ou é abandonada a si mesma, ou quando se manifestar rebelde ao tratamento.

Nesses casos têm-se observado complicações locaes, como keratite por lagophtalmia, resultante de coloboma artificial, determinado pela destruição parcial ou total das palpebras, principalmente a superior; tem sido observado tambem, ás vezes, um pouco de ectropion e mesmo bridas cicatriciaes entre a palpebra e a conjunctiva bulbar —symblepharon—,

E' benigno nos casos em que um tratamento especifico tem sido instituido em tempo, e sua terminação se faz pela cicatrização completa.

Tratamento

Os meios com que actualmente conta a therapeutica são: o mercurio, o di-oxydo-amido-arseno-benzol e o iodureto de potassio.

O mercurio foi durante quatro seculos o medicamento por excellencia da syphilis, passando por ser, no periodo primario e secundario, o verdadeiro especifico desta molestia no consenso unanime dos autores.

O iodureto de potassio era tambem considerado o especifico das lesões terciarias, como especialidade das gommas.

São numerosas as estatisticas contidas nas obras didacticas, affirmando as virtudes destes dois medicamentos na syphilis, de tal modo que eram elles considerados, ao lado da quinina na malaria, os unicos medicamentos especificos verdadeiramente dignos deste nome.

Em meados de 1910 foi o mundo medico surprehendido com uma nova descoberta therapeutica, o *606* do sabio allemão prof. Ehrlich, que se apresentava, segundo as noticias exaggeradas de momento e os reclames da imprensa, como o verdadeiro e unico especifico

da syphilis, cuja entrada na therapeutica vinha deslocar completamente o mercurio e o iodureto de potassio, fazendo taboa rasa de todas as noções adquiridas.

Cedo, porém, as experiencias dos homens mais competentes, entre os quaes Hoffmann, Jaffé, Kreibich, Falta e o proprio Ehrlich, vieram restabelecer a verdade, affirmando effectivamente para o novo medicamento virtudes incontestaveis em todos os periodos da syphilis, sem todavia abalar siquer o prestigio do mercurio, sustentado brilhantemente por espaço de quatro seculos.

Ainda recentemente o prof. Kromayer (83), de Berlin, publicou, a proposito, um trabalho, do qual destaco a seguinte consideração:

« Como as curas obtidas do tratamento intensivo de Salvarsan só poderão ser julgadas como isentas de recidivas depois de alguns annos, segue-se que é de todo o interesse do paciente não se fiar no Salvarsan e sim submetter-se, toda vez que possivel seja, á medicação mercurial, tambem de uma maneira energica».

Sendo certo que a syphilis palpebro-conjunctival offerece sempre gravidade, em virtude da importancia do orgão da visão, e da facilidade com que se póde dar a propagação das lesões ao globo ocular, determinando alterações mais ou menos profundas e destruidoras, é bem de ver que a medicação, nestes casos, deve ser sempre energica e intensiva.

Do modo rapido e energico, como fôr instituido o tratamento, depende o prognostico.

Quanto ao methodo therapeutico, tratando-se do *606*, hoje parece geralmente reconhecida a vantagem do emprego deste medicamento por via endo-venosa.

No que diz respeito ao mercurio, de accordo com a pratica do prof. Dr. Britto, na qual fiz a minha ligeira apprendizagem no curto periodo do meu internato, dou preferencia ás injecções de enesol, aliás hoje em grande voga, segundo o methodo referido nas observações.

O iodureto de potassio, indicado como disse, em certas lesões terciarias com grandes vantagens, deve ser empregado em dóses elevadas.

No serviço hospitalar do prof. Dr. Britto, a dóse inicial é para taes casos, de 4 a 5 grammas, devendo ser augmentada até 8 e 10 grammas.

Ao lado do tratamento geral attender-se-á principalmente aos cuidados de asseio. As secreções purulentas das lesões, que, ás vezes, com effeito, são bastante abundantes, sobretudo no periodo terciario, pódem, escorrendo sobre a pelle do rosto, determinar irritações cutaneas donde a importancia em laval-as repitidamente com tampões de algodão embebidos de agua fervida ou de um antiseptico ligeiro; póde-se mesmo, para evitar complicações, prescrever a applicação de pomadas de calomelano, de iodoformio, de collargol ou de precipitado amarello.

Para a inflammação conjunctival, que ás vezes se apresenta, deve-se recorrer a collyrios fracamente adstringentes ou ao collyrio de argyrol.

Nos casos de complicações mais sérias, para o lado da cornea, por exemplo, far-se-á o tratamento adequado.

Se ás indicações supra se ajuntar o cuidado necessario ao estado geral, á hygiene, ás forças, que deverão

ser levantadas, á anemia especifica, de maneira a tornar o terreno mais resistente á acção do agente pathogenico, ter-se-á applicado a therapeutica nos pacientes portadores de lesões syphiliticas da palpebra e da conjunctiva.

Conclusões

I— A syphilis palpebro-conjunctival não é frequente.

II— Os accidentes syphiliticos observaveis pertencem a um dos tres periodos.

III— A séde das lesões é mui variavel; ha uma predilecção ora para o bordo livre, ora para a conjunctiva, ora para a superficie cutanea e a conjunctiva ao mesmo tempo.

IV— O diagnostico das lesões é muitas vezes difficil.

V— O prognostico destas manifestações é benigno no periodo primario e secundario; é grave no periodo terciario, quando abandonada a lesão na sua marcha natural, e benigna quando submettida a lesão a um tratamento conveniente.

VI— Evitar-se-á, si se intervier localmente, tanto quanto possivel as applicações irritantes.

Visto.

Secretaria da Faculdade de Medicina em 6 de Novembro de 1911.

Dr. *Dias Campos*,
Secretario.