DEMOSTHENES SILVEIRA DE CASTRO

ANATOMIA CLINICA DO DUODENO

(CONTRIBUIÇÃO AO SEU ESTUDO)

THESE INAUGURAL

PARA OBTER O TITULO DE DOUTOR EM MEDICINA

CADEIRA DE CLINICA PROPEDEUTICA MEDICA

(CURSO DE ELECTRO E RADIO-DIAGNOSTICO)

1 9 3 2

...FICAS DA LIVRARIA DO GLOBO

PORTO ALEGRE

MED
T
WI505
C355a
1932

FACULDADE DE MEDICINA DE PORTO ALEGRE

THESE

APRESENTADA Á

FACULDADE DE MEDICINA DE PORTO ALEGRE

POR

DEMOSTHENES SILVEIRA DE CASTRO

NASCIDO NO MUNICIPIO DE LIVRAMENTO, RIO GRANDE DO SUL, Á 17 DE FEVEREIRO DE 1905 — FILHO LEGITIMO DE JOÃO GREGORIO SILVEIRA E D.ª MARIA JULIA FONTOURA SILVEIRA

DISSERTAÇÃO

ANATOMIA CLINICA DO DUODENO

(CONTRIBUIÇÃO AO SEU ESTUDO)

CADEIRA DE CLINICA PROPEDEUTICA MEDICA

BIBLIOTECA DA FACULDADE DE MEDICINA DE PORTO ALEGRE

1932

OFICINAS GRAFICAS DA LIVRARIA DO GLOBO
BARCELLOS, BERTASO & CIA. — PORTO ALEGRE
— FILIAES: SANTA MARIA E PELOTAS —

Bib.Fac.Med.UFRGS

T-0218

Anatomia clinica do duodeno

Faculdade de Medicina de Porto Alegre

Prof. **Sarmento Leite**,
Diretor.

Prof. **Serapião Mariante**,
Vice-diretor.

Prof. **Sarmento Leite Filho**,
Secretario.

Corpo docente

CADEIRAS	PROFESSORES
Histologia e embriologia geral	Marques Pereira
Anatomia	Moisés Menezes Sarmento Leite
Fisica biologica	Nei Cabral
Quimica fisiologica	Cristiano Fischer
Fisiologia	Raul Pila
Microbiologia	M. J. Pereira Filho
Parasitologia	M. T. Sarmento Barata
Patologia geral	Valter Castilhos
Farmacologia	Argimiro C. Galvão
Anatomia e fisiologia patologica	R. Gonçalves Viana
Tecnica operatoria e cirurgia experimental	Otacilio Rosa (interino)
Clinica propedeutica medica	Tomaz Mariante
Clinica dermatologica e sifiligrafica	Ulisses Nonoai
Clinica oto-rino laringologica	Alberto de Souza
Clinica cirurgica	Guerra Blessmann Frederico Falk
Higiene	F. Freitas de Castro
Medicina legal	Annes Dias (interino)
Clinica de doenças tropicais e infectuosas	Basil Sefton
Terapeutica clinica	Paula Estêves
Clinica urologica	Otacilio Rosa
Patologia cirurgica	Diogo Ferrás
Clinica medica	Otavio de Souza Aurelio Pi Annes Dias Sarmento Leite Filho
Clinica pediatrica medica e higiene infantil	Raul Moreira
Clinica obstetrica	Mario Tota
Clinica pediatrica cirurgica e ortopedica	Nogueira Flores

CADEIRAS	PROFESSORES
Clinica ginecologica	Martim Gomes
Clinica neurologica	Fabio de Barros
Clinica psiquiatrica	Luis Guedes
Clinica oftalmologica	Diogo Ferrás (interino)

Professor substituto

Carlos Leite	15.ª secção. (Clinica dermatologica e sifiligrafica).

Docentes-livres

Dr. Raul di Primio	Parasitologia
Dr. Eliseu Paglioli	Clinica obstetrica
Dr. Florencio Igartua	Clinica pediatrica medica e higiene infantil
Dr. Ervino João Carlos Presser	Tecnica operatoria e cirurgia experimental
Dr. Raul Bitencourt	Clinica psiquiatrica
Dr. Oscar Bernardo Pereira	Microbiologia
Dr. Aires Maciel	Higiene
Dr. Bruno Atilio Marsiaj	Anatomia
Dr. Eliseu Paglioli	Anatomia
Dr. Felicissimo Difini	Quimica geral e mineral
Dr. Mario Bernd	Quimica geral e mineral
Dr. Ivo Correia Meyer	Clinica oftalmologica
Dr. Oddone E. F. Marsiaj	Clinica obstetrica
Dr. Jacy Carneiro Monteiro	Clinica cirurgica

Professores em disponibilidade

Elias Cirne Lima	Catedratico de clinica odontologica
M. R. da Cunha Louzada	Privativo de quimica analitica
Alvaro Fróes da Fonseca	Medicina operatoria
M. P. de Castro Bitencourt	Substituto de fisiologia

Professores jubilados

Francisco de Carvalho Freitas	Farmacologia
Francisco Freire Figueiredo	Clinica oftalmologica
João Dias Campos	Terapeutica
Manoel Gonçalves Carneiro	Clinica pediatrica medica e higiene infantil
Manoel V[illegible]lho Pi	Higiene
Serapiã[illegible] H Mariante	Clinica ginecologica

Professores honorarios

Carlos [illegible]oza Gonçalves
Protasi[illegible] [illegible]tonio Alves
Olimpi[illegible] [illegible]to de Oliveira

NOTA - [illegible]aculdade não aprova nem reprova as opiniões emitidas nas [illegible]es por seus autores.

INDICE

CAPITULO I

DADOS EMBRYOLOGICOS

CAPITULO II

CONSIDERAÇÕES ANATOMICAS
CONNEXÕES LYMPHATICAS
DEDUCÇÕES CLINICAS

CAPITULO III

CONSIDERAÇÕES RADIOLOGICAS

CAPITULO IV

CONTRIBUIÇÃO PESSOAL:
OBSERVAÇÕES ANATOMICAS

CAPITULO V

CONCLUSÕES
BIBLIOGRAPHIA

BIBLIOTECA DA FACULDADE

CAPITULO I

DADOS EMBRYOLOGICOS

Nos primordios da vida embryonaria, consiste o tubo digestivo em uma simples gotteira — **a gotteira intestinal,** formada, em parte, á custa do endoderme e situada longitudinalmente, no sentido do grande eixo do embryão, e de concavidade voltada para o lado ventral.

Um meso curto — o **mesenterio posterior** liga atrás esta gotteira á parede do corpo.

Isto já é visivel aos 9 dias do desenvolvimento embryonario (Fig. 1).

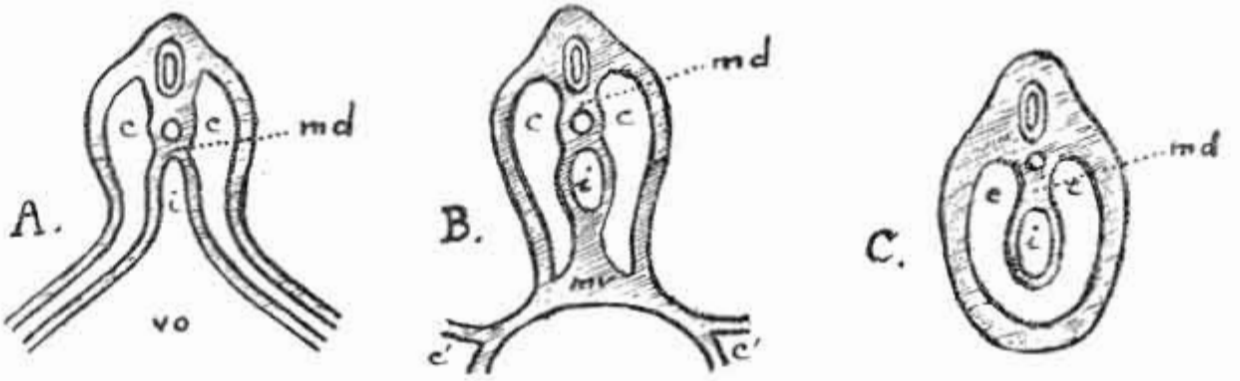

Fig. 1 — Cortes transversaes eschematicos explicativos do desenvolvimento do tubo digestivo (segundo Prenant).

A — Corte passando na parte do intestino ainda em gotteira.

B — Corte praticado na frente do precedente, na região do mesenterico ventral, interessando uma parte do intestino já tubulosa.

C — Corte praticado em um nivel posterior a A, attingindo a parte posterior já tubulosa do intestino. **c, c** — coeloma; **i** — gotteira intestinal; **vo** — vesicula umbilical; **md** — mesenterio dorsal; **mv** — mesentero ventral.

A gotteira intestinal, em communicação ampla com a vesicula umbilical, parte extra-embryonaria, constituida pelo mesmo folheto blastodermico, não persiste, por muito tempo, neste estado e tem inicio, então, por

seus bordos lateraes, a sua occlusão, transformando-se em tubo.

Esta occlusão começa pelas extremidades da gotteira, que cêdo e rapidamente, se differenciam em tubo, de maneira que, emquanto as extremidades cephalica e caudal já se apresentam tubolosas, e, sob a fórma de dous fundos de sacco, a parte média ainda se conserva em estado de gotteira, mas, já em communicação de menor amplitude com a vesicula umbilical.

Esta communicação, a medida que o embryão progride e se isola do resto do blastoderma, diminue de amplitude, tendendo a um conducto estreitado — **o pediculo vitellino ou omphalo mesenterico.**

Tanto a parte cephalica como a caudal estão em communicação com a parte média por dous orificios; a cephalica pelo **aditus anterior** e a caudal pelo **aditus posterior ad intestinum** (Von Baer). Da parte cephalica originar-se-ão o pharinge e o esophago, e da caudal o recto.

A parte média constituirá o **intestino médio,** do qual provirão o estomago, o duodeno, intestino delgado, intestino grosso.

O tubo digestivo primitivo é dividido em dous segmentos distinctos: um **segmento superior ou respiratorio,** situado acima da dilatação estomacal e um **segmento inferior ou digestivo,** collocado abaixo da cardia (Prenant).

A' custa do segmento digestivo nascerão o estomago, intestino delgado e o grosso intestino.

Com este ultimo segmento, unicamente, nos occuparemos, pois é o que nos interessa.

Na origem, o intestino inferior apresenta-se como um tubo cujo grande eixo corresponde ao eixo longitudinal do corpo, em communicação com a vesicula umbilical pelo conducto vitellino e ligado á parede posterior do embryão pelo mesenterio dorsal, e na frente pelo

mesenterio anterior ou ventral (em parte). Antes da occlusão completa da gotteira intestinal e da formação do pediculo vitellino, começa a differenciação do intestino inferior ou digestivo, por sua extremidade superior, em continuidade com o esophago, ahi apparecendo uma dilatação fusiforme, que irá constituir o estomago (**dilatação estomacal**).

Ao mesmo tempo, a parte do intestino, onde se fixa o conducto vitellino, não tarda em se transformar em uma alça, cujo ápice, correspondendo ao conducto vitellino, se insinúa, temporariamente, no interior do cordão umbilical.

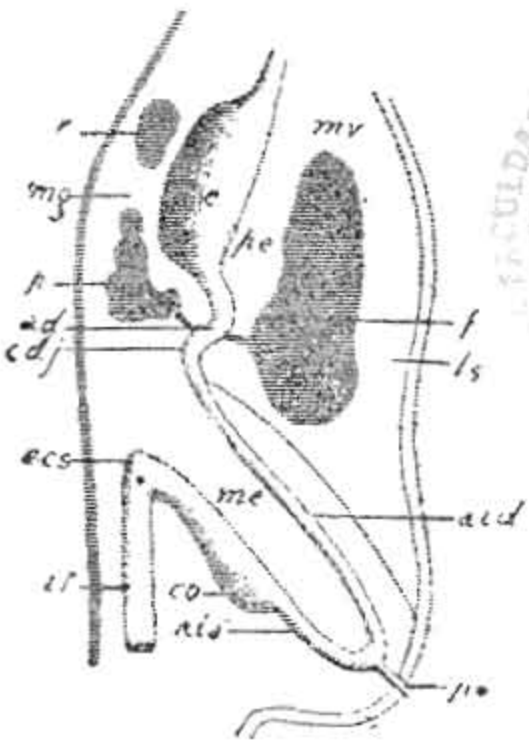

Fig. 2 — Corte anteroposterior eschematico do tronco de um embryão de mammifero, mostrando as disposições primitivas do intestino digestivo (segundo Hertwig). **e** — estomago. **nd** — alça duodenal. **cdj** — curva duodeno-jejunal. **aid, ain** — ramos descendente e ascendente da alça intestinal primitiva. **pv** — pediculo vitellino. **co** — cego. **ces** — angulo colico-esplenico. **it** — intestino terminal. **mv** — mesenterio ventral contendo o figado **f** e dividido pela presença deste orgão em dois segmentos: o pequeno epiploon **pe.** e o ligamento suspensor do figado **ls. p** — pancreas e **r** baço, situados na espessura do mesogastrio **mg.**

E' o que se encontra realisado no embryão de 4 semanas (Hertwig) (Fig. 2).

Em alguns casos anormaes, a persistencia, no adulto, do conducto vitellino dará origem a uma expansão

em dedo de luva, apensa ao intestino — o **diverticulo de Meckel.**

De começo, os dous ramos da alça intestinal, sensivelmente parallelos e situados no plano mediano antero-posterior, determinam, em sua juncção com as outras porções do intestino, dous angulos, dos quaes o superior, ou **curvatura duodeno-jejunal** irá constituir o futuro **angulo duodeno-jejunal;** o inferior a curvatura **colico-esplenica.** Destes ramos da alça intestinal, um é **superior ou descendente,** o outro, **inferior ou ascendente.**

A alça intestinal continúa por seu ramo superior, com a alça duodenal, por uma região de passagem — o **angulo duodeno-jejunal,** ainda não bem constituido: com o intestino terminal, por seu ramo inferior, por intermédio do **angulo colico-esplenico.** Grande parte do intestino será constituido pela alça intestinal; della provirão o jejuno-ileon, o cégo, os colons ascendente e transverso.

O jejuno-ileon será constituido por todo o ramo superior ou descendente e parte do inferior ou ascendente da alça intestinal. O cego e os colons ascendente e transverso serão, exclusivamente, constituidos pelo ramo inferior ou ascendente.

O segmento interposto entre a dilatação estomacal e a alça intestinal tornar-se-á o duodeno. A alça intestinal é tambem provida de um meso, ligado aos seus dous ramos, o **mesenterium commune,** e que de accordo com **Prenant,** é "o proprio mesenterio no sentido estricto, anatomo-descriptivo da palavra".

Eis a disposição apresentada pelo tubo digestivo primitivo até o fim do primeiro mez de vida fetal, quando têm lugar mutações de fórma e posição do intestino, precedidas por modificações da mesma ordem, ao nivel do estomago e do duodeno.

Passemos agora ao estudo das modificações que se

processam em cada uma das partes respectivas do tractus digestivo.

ESTOMAGO. — O estomago, no inicio do desenvolvimento, está collocado em um plano antero-posterior, mediano, de modo que suas faces são lateraes, e os bordos, um, anterior (pequena curvatura); outro, posterior (grande curvatura).

O bordo posterior está ligado ao peritoneo parietal do corpo pelo mesenterio ou **mesogastrio posterior.** O bordo anterior está ligado ao peritoneo parietal da parede abdominal anterior por um **mesenterio ventral** ou **anterior,** que, em baixo, se prolonga na alça duodenal. Na espessura do mesenterio ventral, se desenvolve o figado, que divide este mesenterio em duas partes: uma, dorsal, ligando o estomago e o duodeno ao figado — **o pequeno epiploon;** outra, ventral — **o ligamento suspensor do figado.**

No curso do desenvolvimento, simultaneamente a um accentuado crescimento, ao nivel da grande curvatura, soffre o estomago um movimento de rotação em torno de seu eixo longitudinal, da esquerda para a direita, ao mesmo tempo que sua extremidade pylorica se dirige para a direita. Este movimento de rotação se effectua sob um angulo de 90°, de modo que o bordo, primitivamente posterior, no qual se encontra inserido o mesenterio posterior, olha agora para a esquerda. Este mesmo movimento tem um duplo effeito: modifica a direcção do bordo posterior que de vertical e ligeiramente curvo, torna-se convexo e obliquo de cima para baixo e da esquerda para a direita, constituindo a **grande curvatura;** o bordo dirigido, primitivamente, para a frente, e no qual se insere o mesenterio ventral, é levado para o lado direito, e descreve uma curva de concavidade dirigida para cima e para a direita, constituindo a **pequena curvatura.**

Pelas mesmas razões, as faces, a principio, lateraes, tornam-se em anterior e posterior, respectivamente.

Concomitantemente, realisa-se um movimento de bascula, em torno de um eixo antero-posterior, passando pelo pyloro.

DUODENO. — Por esta occasião, ao tempo em que se dão todas estas modificações de fórma e deslocamentos, ao nivel do estomago, o duodeno não se conserva indifferente a estes phenomenos.

O duodeno primitivo descreve uma ligeira curva de convexidade anterior, e em cujo bordo posterior se prolonga o mesogastrio posterior; a esta curva se segue a **curvatura ou cotovello duodeno-jejunal,** onde se acha o ponto mais fixo do intestino, por ser mais curto o mesenterio e menor a distancia do bordo posterior do intestino á parede abdominal. Esta é a disposição do duodeno até a 6.ª semana de vida intra-uterina.

O deslocamento da extremidade pylorica do estomago para a direita produz, "por uma especie de contra-choque" (Prenant), sobre o duodeno um giro em sentido opposto ao do estomago, acompanhado pelo respectivo mesenterio, e em virtude do qual se desvia para a direita da linha mediana, de modo que a sua curvatura se orienta para a frente e para a direita.

A alça duodenal dá origem ao figado, pancreas e conductos excretores.

ALÇA INTESTINAL. — Como já haviamos assignalado, mais acima, o segmento médio do tubo digestivo fórma, após o fechamento da gotteira intestinal, uma alça, cujo ápice, dirigido para diante, se insinúa, na 9.ª semana, no cordão umbilical. Porém, ao mesmo tempo, em que se effectuam os movimentos ao nivel da dilatação estomacal e da alça duodenal, a alça intestinal não fica immovel, e para o fim do 1.º mez, os dous ramos da

alça não mais se encontram no mesmo plano mediano antero-posterior; o ramo superior ou descendente é collocado á direita da linha mediana, o inferior ou ascendente á esquerda.

Logo após, uma torsão mais completa se processa: o ramo superior se conserva do lado direito, ao passo que o inferior se dirige para cima e para diante, collocando-se acima das circumvoluções do intestino delgado, desenvolvidas á custa do ápice da alça intestinal, no 40.º dia do desenvolvimento embryonario. Ao mesmo tempo, com o progredir do embryão, notam-se modificações de fórma na alça intestinal. Assim um grande numero de sinuosidades ou alças secundarias, desenvolvem-se ao nivel do ramo superior ou descendente.

No ascendente é visivel um augmento de calibre: á pequena distancia do ápice da alça se mostra uma dilatação sacciforme, rudimento do **cego.**

O apparecimento das alças intestinaes ao nivel do ramo descendente e de parte do ascendente, provoca o recalcamento, para diante de si e para cima, em virtude da necessidade de espaço, do resto do ramo ascendente, tornado intestino grosso. O deslocamento do ramo descendente provoca a inversão na posição do mesenterio commum.

Outrosim, effectua-se um desenvolvimento notavel do intestino, sem que a cavidade abdominal augmente na mesma medida.

Dahi resulta que, para conseguir se alojar nesta cavidade, o intestino tem, forçosamente, que descrever sinuosidades, constituir alças. Algumas partes do orgão ficam applicadas contra a columna vertebral, emquanto outras se afastam formando curvas. As primeiras são fixadas por um mesenterio curto, e são, por conseguinte, menos moveis; o mesenterio das outras partes é, pelo contrario, alongado sob a fórma de uma lamina delgada,

ás vezes, muito extensa. Estas partes do intestino adquirem, assim, uma maior mobilidade.

MESENTERIOS. — O mesenterio posterior ou dorsal, assim como o mesenterio anterior (pequeno epiploon), ao tempo em que se realisam todas estas modificações visceraes, não ficam immoveis, e com o fim de se adaptarem a estas modificações, soffrem mudanças notaveis de fórma, posição e direcção, até attingirem o estado em que se encontram no adulto.

O mesenterio posterior ou dorsal fornece, de cima para baixo: **o grande epiploon, o mesoduodeno, o mesenterio** propriamente dito, os **mesocolons** e por ultimo o **mesorectum.**

Abordaremos aqui, apenas, os phenomenos que se passam á altura da alça duodenal e de seu meso.

MESODUODENO. — Ao mesmo tempo em que se dão os deslocamentos da alça intestinal, o duodeno, primitivamente, de convexidade anterior, alongando-se, descreve, debaixo dos vasos mesentericos, uma curva quasi circular (270°), vindo terminar proximo ao folheto direito do mesenterio terminal.

Em virtude desses movimentos na alça duodenal, a face lateral direita, do mesoduodeno torna-se posterior, e a lateral esquerda, anterior.

Ainda mais, o mesoduodeno tem uma existencia, apenas, temporaria. Effectivamente, no curso do 4.° mez de vida intra-uterina, elle se accola á parede posterior do tronco e se une, intimamente, ao peritoneo parietal.

FORMAÇÃO DA CURVA DUODENAL. — Ernest Frazer e R. H. Robbins, inglezes, baseados em estudos que praticaram em embryões de differentes phases do desenvolvimento, affirmam que o duodeno não é envol-

vido na rotação intestinal, e que a causa principal de seu alongamento e constituição de sua curva, é o crescimento, concomitante, da cabeça do pancreas.

Os phenomenos do desenvolvimento do tubo digestivo são bastante complexos.

Têm sido esclarecidos, no que diz respeito aos embryões humanos, pelos trabalhos de **Meckel**, de **J. Müller**, **Toldt**, **His**, **Klaatsch**, **Broman**, **Ravn**, **Swaen**, etc.

CAPITULO II

CONSIDERAÇÕES ANATOMICAS

O duodeno (do grego: doze dedos, Herophilo; Zwölffingerdarm dos allemães; intestino pancreatico, ou pancreatico-biliar, Luschka; alça fixa do intestino delgado, Jonnesco) é o segmento inicial do intestino delgado, estendido do pyloro ao flanco esquerdo da segunda vertebra lombar.

Em virtude de sua situação, largura, calibre, espessura de suas paredes, direcção, fixidez e relações, o duodeno apresenta uma physionomia caracteristica que o differencia do resto do intestino delgado.

LIMITES. — O sulco duodeno-pylorico (sulcus pyloricus, Luschka) exteriormente, o esphinter pylorico (formando valvula no estado de contracção), internamente, constituem o limite superior do duodeno, separando-o do estomago. O sulco duodeno-pylorico póde ser mais ou menos apagado ou faltar completamente.

Os anatomistas e circurgiões anglo-americanos, em regra, salientam a veia pylorica como ponto de demarcação entre o estomago e o duodeno. Estes autores consideram estomago a porção que está á esquerda da veia, e duodeno a porção que está á direita.

Os autores francezes, porém, contestam a importancia deste limite, dando um valor restricto á "pyloric vein" dos inglezes e americanos, cuja situação é sujeita a variações.

O limite inferior corresponde ao angulo duodeno-jejunal, isto é, o ponto em que o intestino delgado mune-se de um meso e torna-se movel.

Glisson dá como limite inferior a desembocadura dos canaes choledoco e pancreatico no duodeno. **Poirier** e **Charpy**, porém, não estão de accordo, e affirmam que esta opinião é bastante exacta apenas para o embryão. Alguns autores classicos (**Sappey, Pereira Guimarães, Debierre**) limitavam, outr'ora, o duodeno á passagem da arteria mesenterica superior sobre a terceira porção. Outros autores tomam como limite inferior um caracter histologico, a presença das glandulas de Brünner.

Villemin, actualmente, "não admitte que o angulo duodeno-jejunal possa constituir um limite anatomico preciso, este angulo sendo sujeito á variações de posição, tanto no embryão e na criança, como no adulto, e este autor dá como limite inferior do duodeno um estreitamento e uma valvula muscular situados além do angulo duodeno-jejunal". (Testut-Latarjet.)

SITUAÇÃO E PROJECÇÃO. — O duodeno está profundamente situado na parte posterior e superior da cavidade abdominal, atrás do estomago e colon transverso, e abaixo do figado e baço. "Estão duodeno e pancreas soldados á loja retro-peritoneal, assim como os conductos excretores (choledoco, Wirsung, Santorini), vasos e nervos, que contribuem a augmentar a intimidade de suas relações" (Villemin).

No recem-nascido e na creança (2 a 3 annos), os rins, relativamente volumosos, proeminam fortemente, na cavidade abdominal e se encontram no mesmo plano

que a saliencia vertebral; a parede abdominal posterior é então uma superficie plana, sobre a qual repousa o annel duodenal. No adulto, a saliencia vertebral é muito accusada, os rins, relativamente menos volumosos, são profundamente situados sobre um plano posterior á columna, nas fossas lombares. A parede abdominal posterior, tornando-se irregular, o annel duodenal, que se amolda sobre as saliencias e depressões, inclina-se segundo suas faces: em lugar de estar no mesmo plano frontal, seus segmentos occupam planos differentes. O orificio pylorico é superficial e olha para a frente; a primeira porção, deitada sobre o flanco direito da columna vertebral, torna-se sagittal; a porção descendente localisa-se sobre o flanco da columna rachidiana, no fundo da fossa lombar direita; a porção horizontal se recurva, amoldando-se sobre a saliencia vertebral e os grossos vasos; a porção ascendente acompanha, a principio, o flanco esquerdo da aorta, e é superficial, porém, mais acima, torna-se profunda, deslisando sobre o flanco da columna vertebral, para a fossa lombar esquerda; o angulo duodeno-jejunal, insinuado por trás do estomago, apresenta uma direcção sagittal; o orificio jejunal olha para a frente, e está situado em um plano frontal mais profundo que o do orificio pylorico.

Da situação profunda na cavidade abdominal, por trás de orgãos importantes, como o estomago e colon transverso, deduz-se as difficuldades que se apresentam á exploração clinica e radiologica do duodeno.

A projecção do duodeno sobre a parede abdominal anterior, indicada pela maioria dos anatomistas, inscreve-se em um quadrilatero, que é limitado:

Em baixo: por uma horizontal traçada pelo umbigo;

Em cima: por uma linha horizontal traçada pelas extremidades anteriores das oitavas costellas;

Lateralmente: duas verticaes, passando a da direita

a 2 ou 3 dedos da linha mediana, a da esquerda a 2 dedos da linha mediana.

O duodeno, descrevendo uma curva, occupa, successivamente, uma série de regiões.

Assim, a primeira porção estende-se da região epigastrica ao hypochondrio direito, onde passa a segunda porção; a terceira porção está situada na região umbilical e a ascendente (parte) e o angulo duodeno-jejunal alojam-se no hypochondrio esquerdo.

SITUAÇÕES ANORMAES. — Vicios de torsão.

Ao lado da situação normal, convêm consignar numerosos casos de situações anormaes do duodeno, por vicios de torsão da alça duodenal, encontrados, ás vezes, no cadaver, em intervenções cirurgicas ou em investigações radiologicas.

Já conhecemos a situação primitiva da alça duodenal, no plano mediano e sagittal, e a sua evolução até attingir o estado definitivo apresentado pelo adulto.

Brouet (citado por Testut-Latarjet) considera os casos de situações anormaes seguintes: ausencia de torsão; parada de torsão, de 0° a 90°; parada de torsão abaixo de 270°; emfim torsões anormaes.

a) **"Ausencia de torsão** (fig. 3).

Aqui, a alça intestinal conservou sua disposição embryonaria. O duodeno, situado no plano sagittal, e revestido em suas duas faces pelo mesoduodeno, fluctuante e mediano, é movel.

O angulo duodeno-jejunal encontra-se acima do ponto de emergencia da mesenterica superior na linha mediana.

b) **Parada de torsão de 0° a 90°** (fig. 4).

Esta é a mais frequente. A torsão é detida no primeiro estado. O mesenterio encontra-se orientado no sentido frontal. O intestino delgado encontra-se á direita; o colon á esquerda. Emfim o angulo duodeno-

jejunal está á direita da origem da mesenterica, na altura da 2.ª lombar e da 3.ª lombar.

c) **Parada de torsão de 90° a 270°.** — Mais raro. Aqui o angulo duodeno-jejunal passou abaixo da mesenterica."

Finalmente, existem casos em que a torsão se deu no sentido das agulhas de um relogio (**situs inversus**).

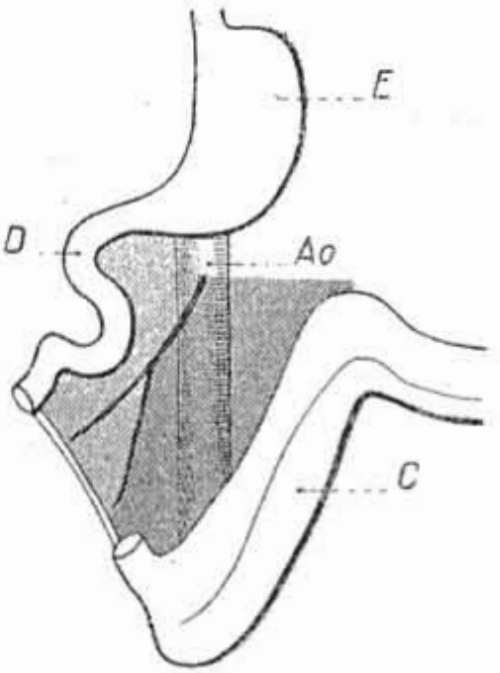

Fig. 3 — Ausencia de torsão da alça intestinal (seg. Brouet). A parte correspondente ao angulo duodeno-jejunal está acima da mesenterica. — **E**, estomago. — **D**, duodeno. — **C**, colon. — **Ao**, aorta.

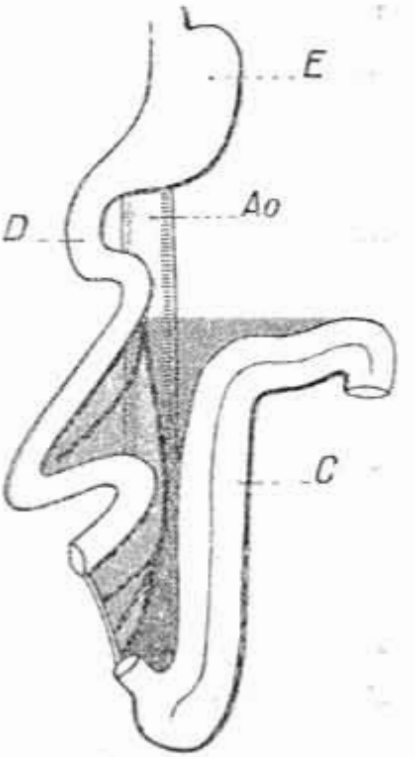

Fig. 4 — Parada da torsão da alça intestinal á 90° (seg. Brouet). O angulo duodeno-jejunal está á direita da origem da mesenterica.

MEIOS DE FIXAÇÃO. — O duodeno é mantido em posição: 1.° pelo peritoneo, que liga sua porção pylorica á face inferior do figado e á vesicula biliar (ligamento duodeno-hepatico; ligamento duodeno-cystico), e que, no resto de sua extensão o applica contra a parede abdominal posterior; 2.°, pelo tecido cellular que, intimamente o liga á veia cava inferior e á aorta; 3.°, pelo canal choledoco e pelos canaes excretores do pancreas

que desembocam na 2.ª porção; 4.º, por seus vasos e nervos; 5.º, finalmente, por um pequeno musculo liso, o **musculo de Treitz** (musculo suspensor do duodeno), inserido sobre o angulo duodeno-jejunal.

DIRECÇÃO. — O duodeno, partindo da extremidade pylorica do estomago, na altura da 1.ª ou da 2.ª vertebra lombar, dirige-se, a principio, obliquamente para a direita, para cima e para atrás, até o cólo da vesicula biliar. Ao attingir a vesicula, elle se curva, bruscamente, para baixo, constituindo angulo recto, ou ligeiramente agudo — **o angulo sub-hepatico do duodeno**, ainda chamado **joelho superior**, e desce, verticalmente, (obliquamente para dentro, Beaunis & Bouchard) ao longo do flanco direito da columna vertebral.

Chegando á parte inferior da cabeça do pancreas (polo inferior do rim direito, para alguns autores), novamente, se curva, para a esquerda, constituindo um 2.º angulo, ou **joelho inferior**, e se dirige, transversalmente, da direita para a esquerda, passando, deste modo, do flanco direito para o flanco esquerdo da columna vertebral. Chega assim sobre o meio da columna vertebral, onde encontra os vasos mesentericos superiores. Passa por trás destes vasos e, curvando-se uma terceira vez em angulo obtuso, sóbe, obliquamente, no flanco esquerdo da columna vertebral até ao nivel da 2.ª lombar, onde termina no angulo duodeno-jejunal, mantido pelo musculo de Treitz, continuando-se com o jejuno-ileon.

DIVISÃO. — Assim delimitado e dirigido, o duodeno apresenta 4 porções, que circumdam, mais ou menos, a cabeça do pancreas, descrevendo uma alça de concavidade para cima e para a esquerda, a saber:

a) **Uma primeira porção, ou porção superior**, subhepatica, subindo do pyloro para a vesicula, isto é, obliquamente para a direita, para cima e para atrás;

b) **Uma segunda porção,** pre-renal (Cruveilhier), vertical e descendente, que, do cólo da vesicula biliar, estende-se até a parte inferior da cabeça do pancreas;

c) **Uma terceira porção,** pre-aortica, horizontal, que segue a precedente e termina nos vasos mesentericos superiores;

d) **Uma quarta porção,** obliquamente ascendente, que, dos vasos mesentericos superiores, estende-se até o angulo duodeno-jejunal.

Esta divisão do duodeno em 4 porções é a adoptada, actualmente, pela maioria dos anatomistas modernos.

Entretanto, os autores antigos (Huschke, Morel e Duval, Hyrtl, Velpeau, Cloquet, Gegenbauer, Malgaigne, Beaunis & Bouchard) dividem o duodeno em 3 porções, levando-o até os vasos mesentericos superiores.

Por outro lado, autores existem, que, não obstante levarem o duodeno até o angulo duodeno-jejunal, consideram-n'o composto, ainda, de 3 porções, dando á 3.ª porção 2 partes, uma horizontal, até os vasos mesentericos superiores, e outra obliqua para cima e para a esquerda até o angulo duodeno-jejunal. Estes autores, entretanto, já pertencem a uma phase de transição para o duodeno composto de 4 porções, com o desdobramento da porção pre-aortica em duas porções.

FORMA — typos diversos. — O duodeno, em seu percurso da 1.ª vertebra lombar á 2.ª vertebra lombar, descreve um circulo quasi completo, porquanto, quasi attinge, como se vê, seu ponto de partida, abraçando em sua concavidade a cabeça do pancreas. E' a fórma semi-annular, representativa do estado embryonario e, por conseguinte, mais frequente na creança que no adulto.

O duodeno, entretanto, apresenta algumas variações individuaes de fórma, que constituem um certo numero de typos. Assim, se a 3.ª porção é francamente transversal, e si as duas porções descendente e ascendente

cahem, perpendicularmente, sobre ella, temos o duodeno em U. E' o typo classico, e que acabamos de descrever.

Em alguns individuos a 3.ª porção parece estar ausente, havendo um alongamento das duas porções verticaes (2.ª e 4.ª), e o duodeno affecta a fórma de um V. E' o duodeno em V. Nesta fórma, o duodeno encontra-se alongado verticalmente. O ápice do V acha-se, ora sobre a linha mediana, ora um pouco para a direita, na frente da veia cava inferior. Por outro lado, **Turnesco** assignala uma modalidade deste typo, em que o duodeno encontra-se alongado no sentido horizontal. E' o duodeno em V deitado. Este typo para Testut-Latarjet é bastante raro.

Ballowitz e **Oddono** não concordam com a ausencia da 3.ª porção na fórma em V, e affirmam a sua presença, mas com uma transição brusca á 4.ª porção.

Os typos em U e em V são frequentes no adulto, e raros na creança.

Por outro lado, estas variações na fórma do duodeno, assim como no comprimento respectivo de suas diversas porções, estão ligadas ás variações das dimensões da cavidade abdominal. Quando esta é longa e estreita (typo hypoesthenico), o duodeno tende a se collocar no sentido do comprimento; é a fórma em V (Villemin). Aqui, o duodeno é situado baixo. Estes individuos são propensos ás ptoses visceraes. Quando é larga e curta, de angulo xyphoidiano aberto (typo hyperesthenico), o duodeno é situado alto, e se dispõe transversalmente; é a fórma semi-annular, ou em U.

Estas variações de fórma e comprimento explicam as diversas mudanças de nivel da desembocadura dos canaes pancreaticos e biliar na 2.ª porção, e as do ponto de cruzamento da raiz do mesocolon transverso.

DIMENSÕES. — O comprimento total do duodeno é, differentemente, avaliado pelos anatomistas.

Assim, os antigos anatomistas, considerando o duodeno composto apenas de 3 porções, calculavam o seu comprimento "em 18 a 20 cmts. (Sappey), 20 cmts. (Debierre, Tillaux)". Porém outros, embora, considerando-o composto ainda de 3 porções, o estendem até o angulo duodeno-jejunal, e lhe dão 22,5 a 26,5 cmts. (Pereira Guimarães), 20 a 30 cmts. (Beaunis & Bouchard).

Os anatomistas modernos, augmentando o seu comprimento, lhe dão 25 cmts. (Testut-Latarjet), 25 a 30 cmts. (Rouvière), 30 cmts. (Jonnesco).

O comprimento respectivo de cada uma das porções é o seguinte:

Primeira porção	5 cmts.	(max. 11, min. 4)
Segunda porção	8 cmts.	(max. 11, min. 6,5)
Terceira porção	6 cmts.	(max. 8, min. 5)
Quarta porção	6 cmts.	(max. 7, min. 5)

(Testut-Latarjet)

Seu diametro é de 3,75 cmts. a 5 cmts. (Davis).

A capacidade média do duodeno é de 110 cmts. cubicos.

O duodeno, sendo menos volumoso que o estomago, tem, entretanto, um calibre mais consideravel que o do resto do intestino delgado; e, por isto, é denominado **segundo estomago** (ventriculus succenturiatus, de alguns autores).

Por outro lado, o duodeno não apresenta um calibre regular em toda sua extensão.

A primeira porção é a séde de uma dilatação, denominada, em radiologia, **bulbo duodenal,** e, em anatomia antro ou **vestibulo duodenal.** Localisa-se, frequentemente, sua parte mais larga, na parte inferior da segunda porção, no ponto em que a porção descendente é continuada pela porção transversal.

Além disso, verificam-se dous sulcos, um, na altura da 2.ª porção, outro, ao nivel da 3.ª porção.

O primeiro delles é causado pela passagem dos vasos colicos superiores direitos; o segundo, pela passagem dos vasos mesentericos superiores.

RELAÇÕES (Fig. 5). — Sappey, em seu tratado de anatomia descriptiva, estudando o duodeno diz "que "de todos os orgãos que concorrem para formar o apparelho da digestão, não ha nenhum que apresente tão importantes e multiplas relações".

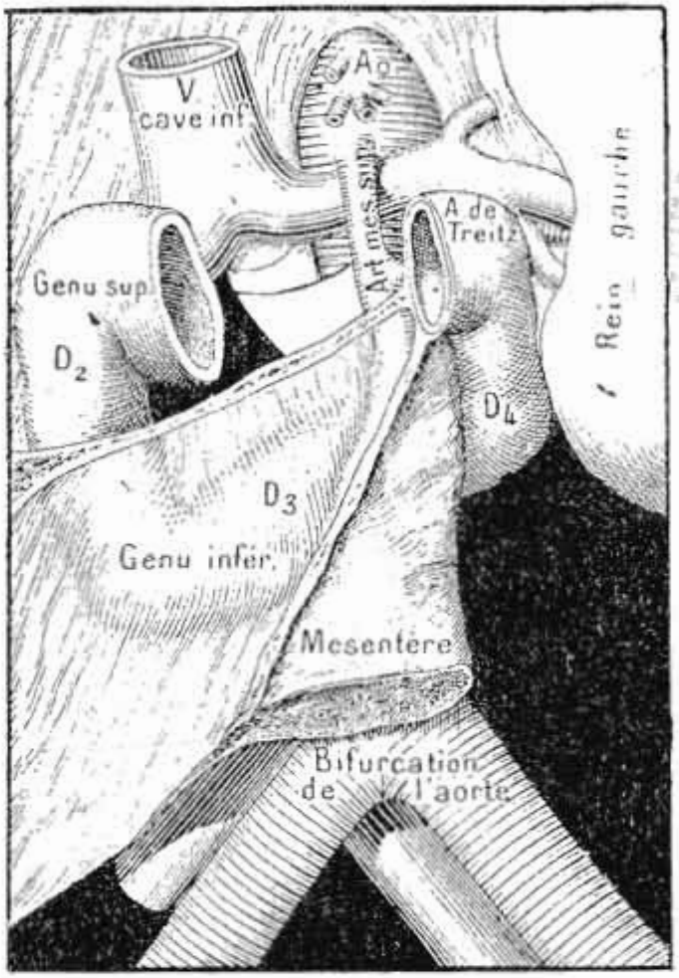

Fig. 5 — As relações do duodeno. (A raiz do mesocolon transverso e a raiz do mesenterio estão cortadas).

Abordaremos, a seguir, as relações respectivas de cada uma das porções do duodeno. "Anatomicamente,

cada uma dellas tem sua individualidade propria. Cirurgicamente, apresentam, tambem, sua physionomia particular". (Testut-Latarjet).

A primeira porção é a região da ulcera duodenal; a segunda é a das occlusões baixas do choledoco, dos diverticulos e dos tumores da cabeça do pancreas; a terceira é a das occlusões duodenaes, ou dos esmagamentos traumaticos contra a columna vertebral.

Primeira porção. — Para a frente, a porção subhepatica do duodeno, corresponde á face inferior do figado e á parte anterior do corpo da vesicula biliar. "Proximo do pyloro constatamos a veia infra-pylorica e seus ramos".

Para atrás, e de dentro para fóra, a primeira porção está em relação, a principio, com a cavidade posterior dos epiploons; depois com os elementos do pediculo hepatico: o tronco da veia porta atrás e á direita, a arteria hepatica na frente da veia, o canal choledoco á direita destes dous vasos e num plano mais superficial; na altura do limite entre o segmento movel e o segmento fixo da primeira porção, com a arteria gastro-duodenal, ramo da hepatica.

Para cima, a primeira porção corresponde ao figado, ao nivel da parte posterior do lóbo quadrado e da metade direita do hilo, até abaixo do tuberculo quadrado, o qual corresponde ao angulo superior do duodeno (His); passando pelo hilo, ella cruza o corpo ou algumas vezes o cólo da vesicula biliar, com a qual não é raro vel-a solidarizada por adherencias intimas; calculos biliares pódem abrir uma passagem, atravez estas adherencias, ao duodeno (Cruveilhier).

Para baixo, com o cólo do pancreas, cujo bordo superior é escavado em gotteira, **chanfradura duodenal.** (Charpy), afim de recebel-a, entre o **tuberculum omentale** (tuberculo pancreatico posterior, Gregoire), mais desenvolvido, e o tuberculo pancreatico anterior. As-

signalemos, entretanto, que a primeira porção do duodeno, em sua parte inicial, intra-peritoneal, não adhere ao pancreas, e, sim, ao nivel da parte externa, onde contrahe relações intimas com este orgão.

O grande epiploon (bordo direito) destaca-se da parte antero-inferior da 1.ª porção.

Segunda porção. — Para a frente, e de cima para baixo, a porção descendente do duodeno contrahe relações com o cólo da vesicula biliar, á qual está, ás vezes, unida pelo ligamento **cystico-duodeno-colico;** com a extremidade direita do cólon transverso; com os vasos colicos superiores direitos, que passam sobre ella, logo abaixo da linha de inserção do mesocolon transverso. Inferiormente, ás vezes, as alças delgadas repousam sobre ella. Póde ainda apresentar relações com a pequena tuberosidade do estomago.

Para atrás, sem interposição peritoneal, o duodeno corresponde á parede abdominal posterior, constituida, aqui, pelo psoas e a parte externa do quadrado dos lombos. Porém não repousa, directamente, sobre este plano muscular; delle acha-se separado pelos vasos renaes e espermaticos (utero-ovarianos, na mulher), o baccinete, uretér e o proprio rim do lado direito.

Por outro lado, as relações da 2.ª porção do duodeno com o rim direito variam muito, desde o contacto com a parte interna da face anterior (toda a face anterior, Marsiaj) até a simples juxtaposição de bordos. Neste caso, o duodeno é mais interno e acompanha o bordo direito da veia cava inferior. "No duodeno alto, a 2.ª porção affecta relações com a supra-renal direita (Mac Clelan, Corning, citados por Marsiaj) e, no typo baixo, com a arteria iliaca primitiva direita".

O duodeno é separado do plano renal pela lamina ou **fascia de Treitz.**

Para a direita, a porção descendente acompanha, a principio, a face interna do lóbo direito do figado, e

ahi determina um sulco longitudinal, situado para dentro e na frente da impressão renal; é **a impressão duodenal de His.** Depois desce parallelamente ao colon ascendente, ora separado pelo peritoneo, ora em contacto directo com elle. Neste ultimo caso, isto é, quando o colon ascendente e o angulo hepatico do colon acham-se desprovidos de meso, os tres orgãos, rim direito, duodeno e colon ascendente, estão, intimamente unidos entre si, sem interposição peritoneal.

Para a esquerda, a 2.ª porção é acompanhada pela pequena tuberosidade do estomago, e está, intimamente unida, neste nivel, á cabeça do pancreas. Para receber a 2.ª porção, existe, tambem, no bordo da cabeça pancreatica uma escavação em fórma de gotteira, cujo labio posterior é mais desenvolvido que o anterior (Testut-Latarjet). Os dous orgãos são aqui intimamente adherentes.

Villemin affirma que a adherencia entre os dous orgãos apenas existe ao nivel da 2.ª porção do duodeno e sobretudo na visinhança do ponto de desembocadura dos canaes pancreatico e biliar. Gregoire, estudando, minuciosamente, as relações destes dous orgãos, diz que a 2.ª porção se adapta sobre a cabeça pancreatica "como um pneumatico sobre o aro de uma roda". As connexões entre elles são tão intimas que, em alguns pontos, lobulos glandulares chegam a penetrar nas tunicas duodenaes. Segundo Wiart a adherencia do duodeno ao pancreas começa a 3 cmts. do pyloro; muito intima, ao nivel do angulo formado pelas 1.ª e 2.ª porções do duodeno, diminue após a ampôla de Vater para cessar definitivamente antes da emergencia dos vasos mesentericos.

Terceira porção. — Applicada, transversalmente, adiante da columna vertebral, sobre cuja saliencia amolda-se, abraçando-a, disposição esta que a expõe, particularmente, á acção dos traumatismos, sendo, portanto,

a séde quasi exclusiva das perfurações traumaticas (Jeannel, Chavasse, Testut e Jacob), a 3.ª porção está em relação: para a frente, com a extremidade superior do mesenterio, que a cruza, obliquamente, de cima para baixo e da esquerda para direita, e com os vasos mesentericos superiores; a arteria á esquerda, a veia á direita. Além disso, ao nivel da 3.ª porção, o duodeno entra em relação com um prolongamento do pancreas (tuberculo inferior do pancreas, Gregoire; pequeno pancreas de Winslow), prolongamento este que é acompanhado em seu bordo esquerdo pela arteria e veia mesentericas superiores.

Para atrás e da direita para a esquerda, **a porção horizontal** corresponde á veia cava inferior, aorta abdominal (neste nivel nascem as arterias espermaticas) ou seus ramos de bifurcação, e á origem da arteria mesenterica inferior (posição baixa), das quaes está separada por tecido conjunctivo.

Para cima, corresponde á cabeça do pancreas, ao seu prolongamento e ao tecido cellular que se interpõe, á esquerda, entre o bordo pancreatico e o duodeno. A raiz do mesocolon transverso passa acima della.

Para baixo, corresponde ás alças delgadas e á região prevertebral.

Quarta porção. — Para a frente, **a porção ascendente,** corresponde ás alças do intestino delgado e á face posterior da porção horizontal do estomago.

Entre este orgão e a 4.ª porção, encontra-se o mesocolon transverso.

Para atrás, ella repousa, por intermédio da lamina ou fascia de Treitz, sobre o musculo psoas e a porção lombar do diaphragma. Porém, as suas relações com este plano muscular não são immediatas; de permeio, existem os vasos renaes e espermaticos esquerdos (utero-ovarianos, na mulher), e o uretér do mesmo lado

Para a direita, ella está em relação com o pancreas.

Mas, esta relação é afastada, porquanto, ao nivel da 4.ª porção, o duodeno distancia-se do pancreas (Testut-Latarjet). Entre o bordo inferior do pancreas e a porção ascendente do duodeno, existe um espaço, um desfiladeiro alongado transversalmente e ligeiramente obliquo de baixo para cima, no qual desfilam os vasos mesentericos superiores, circundados por uma atmosphera conjunctiva abundante.

Para a esquerda, o duodeno está em relação, mas á distancia, com o bordo interno do rim esquerdo. Entre o bordo deste rim e o duodeno ha um espaço no qual deslisam o uretér e dous vasos: a arteria colica esquerda superior ou arteria do angulo esquerdo, e a veia mesenterica inferior. Estes dous vasos desenham uma curva, estando a veia para dentro da arteria, que se chama **o arco vascular de Treitz.** Ao passo que a arteria dirige-se para fóra, para os colons, afastando-se do duodeno, a veia, após cruzar a arteria, dirige-se para cima e para dentro, approximando-se delle, e vae passar acima do angulo duodeno-jejunal. Neste nivel, encontramos, determinadas por estes vasos, dobras peritoneaes, que constituem as fossetas duodenaes superior e inferior.

RELAÇÕES COM A COLUMNA VERTEBRAL. — As relações osseas do duodeno são importantes, porquanto, fornecem pontos de referencia precisos.

Assim, o orificio duodeno-pylorico corresponde, normalmente, ao flanco direito da 1.ª lombar, o angulo duodeno-jejunal ao flanco esquerdo da 2.ª lombar ou ao disco que separa a 1.ª da 2.ª vertebra lombar.

A alça duodenal, em seu conjuncto, está á cavalleiro sobre a região prevertebral, mais á direita que á esquerda, desde o disco intervertebral entre a 1.ª e a 2.ª lombar até a 4.ª vertebra lombar (Villemin).

1.ª porção. — Corresponde, habitualmente, ao corpo

da 1.ª vertebra lombar, excepcionalmente, ao da 12.ª dorsal (posição alta), ou á 2.ª lombar (posição baixa).

2.ª porção. — Esta porção corresponde, para a maioria dos anatomistas modernos (Testut-Latarjet, Rouvière), ao flanco direito do corpo das 2.ª, 3.ª e 4.ª vertebras lombares, podendo, entretanto, subir até a 12.ª dorsal. Sua parte inferior ou angulo inferior do duodeno, ponto mais baixo deste orgão, corresponde, frequentemente, á 4.ª lombar; mas, póde attingir a 5.ª ou o promontorio, **Jonnesco** (posição baixa), ou não ultrapassar a 3.ª (posição alta).

3.ª porção. — Esta porção está, transversalmente, deitada na frente da parte inferior da 3.ª vertebra lombar; na frente do corpo da 4.ª ou 5.ª lombar (Charpy).

4.ª porção. — A porção ascendente acompanha o flanco esquerdo das 4.ª, 3.ª e 2.ª vertebras lombares (Testut-Latarjet).

ANGULO DUODENO-JEJUNAL; SUAS RELAÇÕES. — O angulo duodeno-jejunal, ponto terminal do duodeno, encontra-se situado no flanco esquerdo da columna vertebral, a 3 ou 4 cmts. da linha mediana, sendo fixado á parede abdominal posterior pelo peritoneo duodenal e por um pequeno musculo digastrico (Turnesco) constituido de fibras lisas e estendido do angulo duodeno-jejunal (lado duodenal) aos pilares do diaphragma — **o musculo de Treitz.** Este musculo está situado atrás do pancreas. O angulo duodeno-jejunal está em relação, para a frente, com o mesenterio (polo superior); ainda para a frente, o angulo duodeno-jejunal contrahe relações vasculares importantes (ramificações da arteria mesenterica superior e veias homonymas). Para cima, com a raiz do mesocolon transverso (relação immediata) e com o bordo inferior do corpo do pancreas. Para a esquerda, o angulo duodeno-jejunal está em relação com o arco vascular de Treitz, cuja constituição já conhece-

mos, e em particular com a veia mesenterica inferior, cujas relações com o angulo duodeno-jejunal são sempre constantes. Além do arco de Treitz, o angulo duodeno-jejunal contrahe relações com o uretér e o bordo interno do rim esquerdo.

CONNEXÕES LYMPHATICAS. (Fig. 6) — Todas as relações do duodeno, precedentemente descriptas, são relações de contiguidade ou proximas, mas este orgão, além disso, affecta relações com outros orgãos, situados á distancia, por intermedio de connexões lymphaticas.

Assim, o appendice, o caecum, o colon ascendente, o colon transverso e o jejuno-ileon, acham-se ligados ao duodeno por seus vasos lymphaticos, os quaes vão se lançar no **confluente commum retro-pancreatico, ou, simplesmente, confluente porta** (Testut-Latarjet), que, tambem, recebe os lymphaticos provenientes do duodeno.

Com effeito, os lymphaticos, em geral, acompanham o trajecto das veias. As pesquizas, já antigas, correspondem quasi exclusivamente, aos lymphaticos do caecum e do appendice (Tuffier, Clado, Lockwood, Tixier e Vianney, Polya e Navratill, Jamieson e Dobson, Poirier e Cunéo, citados por De Vadder). Para Descomps e Turnesco a lympha do delgado, do caecum e appendice, do colon ascendente, é drenada por duas correntes: 1.º) **o tronco dos lymphaticos do ileon,** e 2.º) **o tronco colico direito.**

O tronco enterico segue a veia mesenterica superior. Elle centralisa a totalidade dos lymphaticos do jejuno-ileon, em particular, os chyliferos.

Quatro correntes concorrem na constituição do tronco colico direito. Tres correntes são ascendentes; drenam os lymphaticos da terminação do ileon, do caecum, do appendice. Uma corrente é descendente, a do colon ascendente. Estas correntes, com formações ganglionares mais ou menos numerosas, em seu percurso, conver-

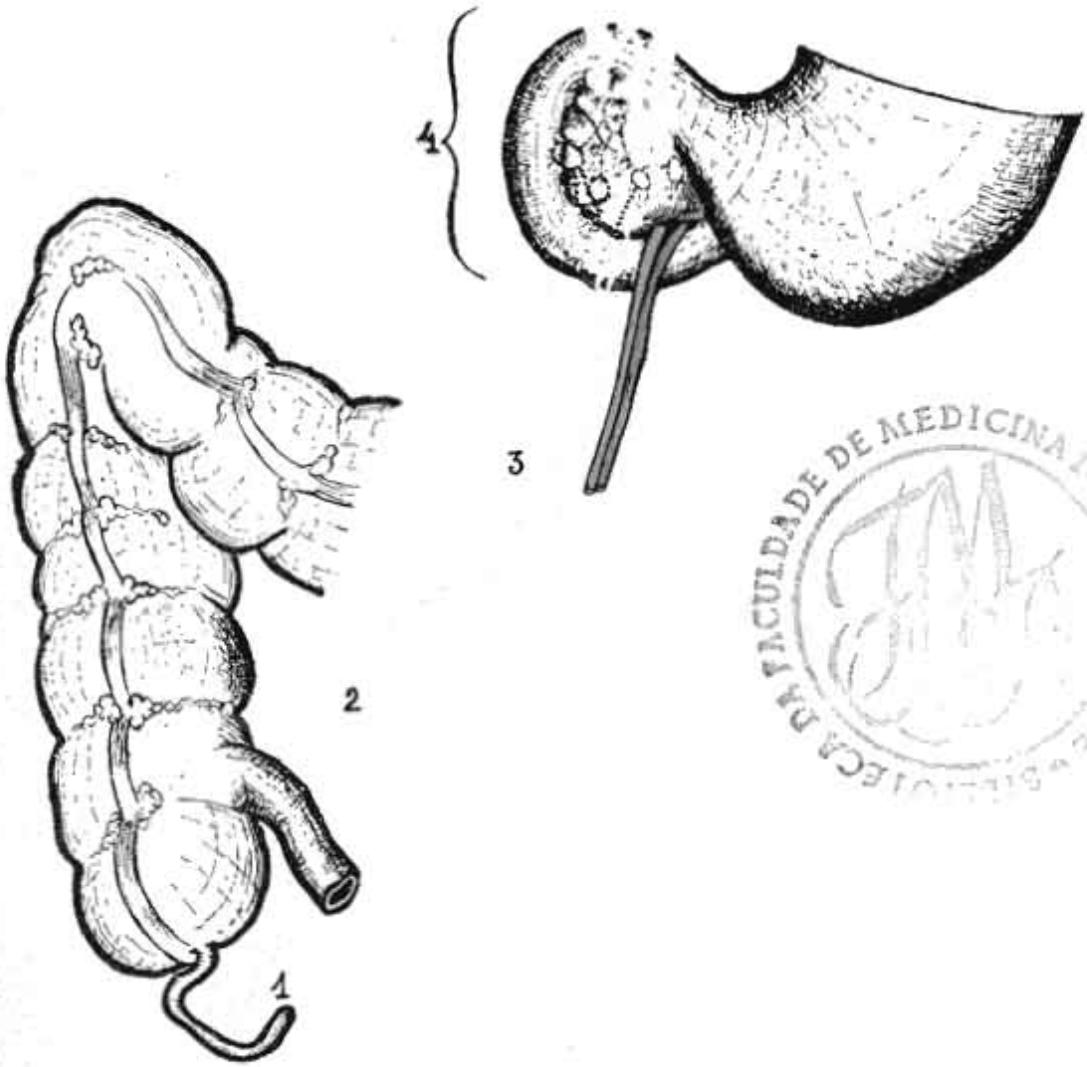

BIBLIOTECA DA FACULDADE DE MEDICINA DO PORTO

Fig. 62

Connexões lymphaticas do appendice com o duodeno.

gem para o angulo ileo-caecal, formando, assim, o confluente primario direito, com alguns ganglios lymphaticos. Uma corrente lymphatica pedicular direita continúa o confluente primario direito; é formado por um grupo de 4 a 6 collectores volumosos, caminhando em companhia dos vasos ileo-caeco-appendiculo-colicos. Elle se dirige para cima e para a esquerda, abandona os vasos sanguineos, no momento em que se lançam nos troncos mesentericos, dispõe-se na face direita da veia mesenterica, cruza a face anterior da 3.ª porção do duodeno.

Quando encontra a face anterior do tuberculo inferior do pancreas (Gregoire), elle recebe os collectores do angulo colico direito e da metade direita do colon transverso, que, acompanhando o trajecto dos vasos colicos superiores direitos, passam na frente da 2.ª porção do duodeno em uma altura variavel.

Os troncos dos lymphaticos da porção terminal do delgado e dos colons direitos, assim unidos, dirigem-se para cima e para dentro, cruzam, em sua face anterior, a veia mesenterica superior, e após haverem recebido os troncos lymphaticos gastricos, epiploicos, duodeno-pancreaticos, elles se unem aos troncos entericos dos lymphaticos do delgado.

O importante confluente gastro-colo-enterico, que dahi resulta, intromette-se entre a veia e a arteria grande mesenterica; attinge a profundidade para se lançar na cysterna de Pecquet.

Formações ganglionares inferiores (grupo ileo-caecal) medianas (ao longo dos vasos mesentericos até o bordo inferior da 3.ª porção do duodeno) e superiores (duodeno-pancreatico) são encontradas no trajecto dos collectores.

Alguns lymphaticos pódem subir directamente do appendice ao duodeno, não apresentando ganglios em seu percurso.

Braithwaith (citado por De Vadder) confirma esta

disposição anatomica, mas, além disso, descreve relações directas com a região duodeno-pylorica, podendo explicar inflammações supra-mesocolicas e sub-hepaticas de origem não vesicular.

Além destes lymphaticos, situados na frente do duodeno (3.ª porção), o tronco collector direito dos orgãos genitaes contrahe relações intimas com a face posterior da 3.ª porção do duodeno, proximo do bordo direito do pediculo mesenterico, mas, atrás do duodeno.

Outros, por trás do pancreas vão lançar-se nos ganglios retro-bulbares.

DUODENO E VESICULA. — Connexões lymphaticas.

Como vimos, as duas porções do duodeno que entram em relação com a vesicula biliar, são a 1.ª porção e o segmento supra-mesocolico da 2.ª porção.

A 1.ª porção está em relação de contiguidade com o cólo da vesicula biliar.

Quanto ao segmento supra-mesocolico da 2.ª porção mantem relações de contiguidade mais ou menos estreitas, com a vesicula biliar, por suas faces anterior e externa.

Entretanto, não são apenas estas relações de contiguidade que approximam os dous orgãos, porquanto existem tambem connexões lymphaticas, importantes, sob o ponto de vista clinico.

Assim Graham, Cole, Copher e Moure em seu livro, "Diseases of the Gall Bladder and bile ducts", narram uma experiencia de Kodama, demonstrativa das ligações lymphaticas destes dous orgãos.

Kodama injectou nos lymphaticos subserosos da vesicula biliar uma solução corante, e verificou que este corante passava, pelos lymphaticos, á 1.ª porção do duodeno e aos ganglios da veia porta.

Inversamente, verificou na injecção praticada ao nivel da 1.ª porção que o mesmo corante se mostrava na vesicula, passando pelos lymphaticos.

A importancia deste facto, quanto á associação de cholecystite na ulcera duodenal, é evidente.

O mesmo livro citado, trás ainda outras experiencias de Kodama:

1.º) Injectada uma solução corante na 1.ª porção do duodeno (subserosa), ella passa aos lymphaticos do canal choledoco e penetra na parede da vesicula;

2.º) praticando a injecção na serosa vesicular ou na entrada da veia porta no figado, o corante apparece na parte alta da 1.ª porção (porção da ulcera) e nos ganglios da veia porta;

3.º) fazendo a injecção na 2.ª ou na 3.ª porção do duodeno, o corante não mais passa aos lymphaticos da vesicula, mas penetra nos ganglios mesentericos, situados no inicio da veia porta.

Portanto, Kodama não encontra nenhuma connexão lymphatica entre a vesicula biliar e qualquer outro departamento do intestino, salvo com a 1.ª porção do duodeno.

DEDUCÇÕES CLINICAS. — Do estudo minucioso das relações do duodeno e suas connexões lymphaticas com os orgãos adjacentes, podemos retirar dados praticos importantes, com applicações á clinica.

Assim, as relações das duas primeiras porções do duodeno com a vesicula biliar explicam a repercursão frequente das affecções vesiculares sobre o duodeno e vice-versa.

Concebe-se que um processo inflammatorio vesicular ou duodenal, quando se complique de pericholecystite, ou de periduodenite, determine, frequentemente, a constituição de adherencias, que liguem os dous orgãos.

Isto, no que diz respeito ás duas primeiras porções.

Ao que se refere á 3.ª porção, temos que fazer notar não sómente a localisação quasi exclusiva das perfurações traumaticas nesta porção, mas, tambem, a sua situação especial entre a aorta e os vasos mesentericos superiores.

Com effeito, encontra-se ella inclusa no compasso vascular, de angulo superior, formado na frente pela arteria mesenterica superior com seus vasos, contidos na inserção do mesenterio, e atrás pela aorta.

Assim, nas ptoses visceraes, como na colonptose direita, tem-se verificado casos de estenose, pelo menos funccional, e até a occlusão agúda, determinada por este compasso, verdadeira pinça vascular.

Os vasos mesentericos, effectivamente, penetram, neste nivel, na raiz do mesenterio, o qual cruza, como já vimos, a face anterior da porção horizontal do duodeno. A tracção do mesenterio, por uma causa qualquer (ptose, adherencia inflammatoria, etc.), achataria a alça duodenal, estirando a arteria mesenterica e fechando assim a abertura do compasso aortico-mesenterico (Kundrat, Testut-Latarjet). No caso de colonptose, o responsavel principal por estes phenomenos de estenose ou occlusão agúda serão os vasos colicos direitos superiores, que, se estirando, em virtude do abaixamento accentuado dos colons direitos, repuxam o mesenterio, comprimindo, deste modo, a porção horizontal do duodeno.

Parturier e Vasselle, entretanto, dizem que "si nos scientificarmos da facilidade com que o duodeno se abaixa na posição de pé, somos levados a invocar outro mechanismo, em particular o espessamento e a rigidez inflammatoria do feixe vasculo-nervoso, a fixação inflammatoria (adherencias, etc.) do duodeno e o levantamento do duodeno por um meteorismo intenso (aerophagia aguda, etc.), ou o recalcamento para a frente por

um derrame sanguineo, por exemplo, desenvolvido entre o duodeno e a columna vertebral".

Por outro lado, De Vadder é de opinião que "a arteria mesenterica superior não deva ser mais considerada como o ramo movel anterior de um compasso arterial, mas, como um verdadeiro arco de circulo, em tensão, por uma corda: a aorta". Assim, elle diz que a estenose duodenal é de origem infecciosa e occasionada por uma periduodenite localisada ao nivel da corda mesenterica, associada a uma mesenterite mais ou menos desenvolvida. E que, portanto, a occlusão pela corda mesenterica entra no quadro das periduodenites. "Et l'on porrait opposer à la pince artériel classique une pince lymphatique dont la grosse branche se trouverait en avant et la petite en arrière de la troisième portion."

Do conhecimento das connexões lymphaticas tambem podemos concluir que uma affecção primitiva em um daquelles orgãos em ligação lymphatica com o duodeno (appendicite, por ex.), póde dar orgem, por via lymphatica ascendente, a uma periduodenite, etc.

ESTRUCTURA E CONFIGURAÇÃO INTERNA. — O duodeno é formado por 4 tunicas superpostas, e que são, de fóra para dentro: as tunicas serosa, muscular, cellulosa ou submucosa e mucosa (Rouvière).

1.º) **Tunica serosa (ou revestimento peritoneal).** — A raiz do mesocolon transverso, cruzando a face anterior do pancreas e do duodeno, divide a tunica serosa em 2 partes: o **segmento supra-mesocolico,** comprehendendo a 1.ª porção, o angulo sub-hepatico e a metade superior da 2.ª porção; o **segmento sub-mesocolico,** comprehendendo todo o resto do duodeno, isto é, a metade inferior da 2.ª, 3.ª e 4.ª porções.

Além disso, é de notar que o andar sub-mesocolico do abdomen é dividido pelo mesenterio em dois com-

partimentos: a loja sub-mesocolica direita e a loja sub-mesocolica esquerda.

Acima do mesocolon, o peritoneo comporta-se de uma maneira differente sobre as 1.ª e 2.ª porções do duodeno.

Para a 1.ª porção, a disposição do revestimento peritoneal é differente, para o segmento interno, proximal ou pylorico, e para o segmento externo ou distal.

Ao nivel do **segmento interno,** a 1.ª porção é recoberta em suas faces anterior e posterior por duas laminas peritoneaes, que estão em continuidade com as duas laminas que revestem as duas faces do estomago.

Ao longo dos bordos superior e inferior desta 1.ª porção, as duas laminas accolam-se, afim de formar, em baixo, a porção extrema direita do grande epiploon; em cima, subindo para o figado, e, englobando os orgãos do hilo, o pequeno epiploon, que limita a cavidade posterior dos epiploons, aberta para a direita pelo **hiatus de Winslow,** o qual encontra-se situado acima da primeira porção do duodeno, na frente da veia cava inferior e atrás da veia porta.

Na altura do bordo superior do duodeno, **Latarjet** faz um pequeno reparo á disposição do peritoneo, dizendo "le feuillet antérieur revêt encore tout le borde supérieur et même une petite partie de la face postérieur, avant de s'adosser au feuillet postérieur".

O peritoneo constitúe, acima do mesocolon, diversos ligamentos: o **cystico-duodenal,** que vae do cólo da vesicula biliar ao joelho superior do duodeno; o **duodeno-colico,** inconstante, por muitos considerado como indice de um estado pathologico, vae do angulo hepatico do colon á 2.ª porção do duodeno, e o **hepato-reno-colico.**

Ao nivel do segmento externo, a 1.ª porção, em seu quarto posterior, é desprovida de revestimento peritoneal; corresponde aos orgãos subjacentes: capsula supra-renal direita e rim direito, por intermédio de uma

lamina de tecido conjunctivo, a **lamina de Treitz.** O peritoneo aqui, apenas, recobre a face anterior do duodeno, porquanto, ao nivel da face posterior, elle se recurva para dentro, afim de revestir a face anterior do pancreas, constituindo, deste modo, a parede posterior da cavidade posterior dos epiplons.

Quanto á maneira como o peritoneo comporta-se para com o segmento supra-mesocolico da segunda porção, é a seguinte: "O folheto peritoneal que recobre o rim direito dirige-se para a esquerda; depois de se ter insinuado entre a veia cava e o segmento supra-mesocolico da 2.ª porção, passa sobre esta ultima, cobre seu bordo direito, sua face anterior e, depois de haver atapetado o bordo esquerdo, reflecte-se sobre a cabeça do pancreas, onde continúa com a parede posterior da cavidade posterior dos epiploons.

Seu trajecto é interrompido pelo grande epiploon, que se insere sobre a face anterior do duodeno". (Jonnesco).

Abaixo do mesocolon, Testut e Latarjet assim descrevem o percurso seguido pelo peritoneo: "Abaixo do mesocolon transverso, a 3.ª porção do duodeno é atravessada, obliquamente, pelo mesenterio. A 2.ª porção do duodeno é tapetada, neste nivel, por um folheto peritoneal, o folheto abdominal posterior, que se continúa: para cima, com o folheto inferior do mesocolon transverso; para a esquerda, com o folheto direito do mesenterio; para a direita, com o folheto esquerdo do mesocolon ascendente. Esta porção do duodeno corresponde, portanto, á loja sub-mesocolica direita.

A 3.ª porção é tapetada pelo peritoneo abdominal posterior, do mesmo modo, que a parte baixa da segunda porção, isto é, que se continúa: para cima, com o folheto inferior do mesocolon transverso; para a direita, com o folheto esquerdo do mesocolon ascendente; para a esquerda, com o folheto direito da raiz do mesenterio;

para baixo, desce sobre a face anterior do musculo psoas direito.

A face anterior da 3.ª porção é, ás vezes, cruzada pela raiz parietal do mesenterio. Segundo **Wiart** e **Desjardins**, a raiz do mesenterio desce em 60 % dos casos para dentro, isto é, á direita da quarta porção do duodeno, e cruza, por conseguinte, mais baixo a face anterior da 3.ª porção.

Para **Turnesco** ("Le mesentére", 1923), a proporção seria menos elevada. Não excederia 30 %. Estas relações provêm, de uma parte, da fórma do duodeno, d'outra parte, dos accolamentos do meso primitivo. Concebe-se que na fórma de **V vertical**, ou no caso opposto, no typo em **V horizontal**, as relações do mesenterio não existam com a 3.ª porção.

Quarta porção. — Como para a terceira porção, a porção ascendente do duodeno é, apenas, revestida pelo peritoneo em sua metade, ou em seus dois terços posteriores. O folheto seroso, que applica esta porção contra a columna vertebral e os orgãos retro-peritoneaes, continúa-se, para cima com o folheto inferior do mesocolon transverso, para a direita, com o folheto preduodenal, para a esquerda, com o folheto prerenal esquerdo. As relações, entretanto, não são tão simples.

A raiz do mesenterio, cruza, ás vezes, esta porção ascendente.

Segundo **Turnesco**, o typo mais frequente (60 % dos casos), é representado pela presença da raiz do mesenterio sobre a face anterior da quarta porção do duodeno. Em 30 % dos casos, passa, ligeiramente, á direita; em 9 % dos casos, desce á esquerda, deixando a totalidade do annel duodenal no campo direito do mesenterio. Neste caso, o pólo superior deste insere-se na parte baixa do angulo duodeno-jejunal ou mesmo sobre a parte inicial do jejuno. Quando o mesenterio cruza a face anterior e a parte terminal da terceira porção do duodeno, que

é o caso mais frequente, a porção ascendente do duodeno e o angulo duodeno-jejunal, ás vezes, até um segmento da 3.ª porção, encontram-se no campo mesenterico esquerdo".

Podemos, portanto, dividir o duodeno, quanto á mobilidade, em porção movel e porção fixa; a porção movel é representada pelo bulbo duodenal, estando, apenas, fixo ao cólo da vesicula pelo ligamento cystico-duodenal, que é bastante frouxo, o restante do duodeno fórma a porção fixa.

2.º) **Tunica muscular.** — A tunica muscular comprehende, como para o resto do intestino delgado, duas camadas de fibras lisas: uma, externa, superficial, constituida de fibras longitudinaes, isto é, dispostas parallelamente ao comprimento do canal alimentar; outra, interna, profunda, constituida de fibras circulares, cruzando, perpendicularmente, as fibras da camada precedente.

3.º) **Tunica cellulosa.** — A tunica cellulosa ou submucosa é constituida por uma camada delgada de tecido cellular frouxo.

Na espessura desta tunica, encontra-se um grande numero de vasos e nervos, que se dirigem para a mucosa.

4.º) **Tunica mucosa.** — A tunica mucosa do duodeno, menos espessa que a do estomago, constitue, incontestavelmente, pela complexidade de sua estructura e, sobretudo, pelo papel importante que desempenha no phenomeno da absorpção, a parte mais nobre e, por assim dizer, a parte mais essencial deste orgão, como do resto do intestino delgado.

Esta tunica offerece tres caracteres, que lhe são communs com os da mucosa do jejuno-ileon: **villosidades, folliculos fechados e valvulas conniventes.**

VILLOSIDADES. — São pequenas saliencias, em fórma de filamentos muito curtos, que forram a super-

ficie livre da mucosa intestinal, dando a esta um aspecto avelludado caracteristico.

FOLLICULOS FECHADOS. — São formações lymphoides existentes, na superficie livre da mucosa intestinal, no intervallo das villosidades, sob a fórma de pequenas saliencias esbranquiçadas.

VALVULAS CONNIVENTES. — A superficie interior do duodeno, lisa e unida na porção inicial ou subhepatica, torna-se, a partir do angulo superior, rugosa, irregular e cheia de dobras.

São responsaveis, por este aspecto particular, as valvulas conniventes, ainda chamadas **valvulas de Kerkring**, embora Fallopio as tenha assignalado e descripto antes deste ultimo anatomista.

As valvulas conniventes são dobras permanentes da mucosa intestinal, que, attingindo a mucosa e a camada interna da sub-mucosa (Jonnesco), proeminam na cavidade do intestino delgado; são, na grande maioria, transversaes e perpendiculares á superficie intestinal, podendo, tambem, serem obliquas e verticaes.

"São mais numerosas nas proximidades dos orificios de terminação dos canaes de Wirsung e choledoco, e nem sempre fazem a volta completa do duodeno, ora, descrevendo espiraes, ora, fundindo-se com as visinhas, para formar as mais variadas combinações.

Kassander procura classifical-as, em 3 typos: as que occupam toda a superficie intestinal, as que não a occupam e as que se dispõem em espiraes" (Marsiaj, Nino).

Sua altura média é de 5 a 8 mms. e seu comprimento muito variavel. A distancia que separa duas valvulas é, mais ou menos, igual á sua altura (Sappey).

As valvulas conniventes são orgãos destinados a augmentar a superficie absorvente e secretora do tubo digestivo.

GRANDE E PEQUENA CARUNCULAS. — Além dos elementos acima, os quaes se encontram em toda a extensão da mucosa do intestino delgado, a tunica mucosa duodenal apresenta duas formações particulares: a **grande** e a **pequena caruncula**s.

Grande caruncula. — A grande caruncula (caroncula major de Santorini), existente em 62 % dos inviduos (Belou), é uma pequena saliencia, sob a fórma de tuberculo, situada na face interna da 2.ª porção do duodeno, em um ponto mais proximo da parede posterior que da parede anterior. Localisa-se, de ordinario, no terço médio desta face; mas, ás vezes, sóbe para o terço superior, ou desce para o terço inferior. Encontra-se separada do pyloro por uma distancia de seis a doze cmts. (Testut-Latarjet). A grande caruncula é recoberta por uma pequena valvula connivente, que é necessario levantar, afim de conseguirmos vel-a — a **valvula supra-caruncular** (plica transversalis duodeni). Esta valvula dispõe-se transversalmente acima da grande caruncula. Da grande caruncula, em seu bordo inferior, origina-se uma pequena dobra vertical da mucosa, que, prolongando-se para baixo, vae, aos poucos, desapparecendo, até se confundir com a propria mucosa, ou, desdobra-se em seu trajecto descendente; e que uns denominam **ligamento,** e outros, **freio da caruncula** (plica longitudinalis duodeni).

A grande caruncula apresenta, em seu interior, uma cavidade chamada **ampôla de Vater,** na qual desembocam o canal choledoco e o canal de Wirsung.

A propria ampôla de Vater abre-se no duodeno por um estreito orificio, situado no ápice da caruncula.

Pequena caruncula. — A pequena caruncula é uma saliencia menor que a precedente, situada a 3 cmts., acima da grande caruncula, na face interna da 2.ª por-

ção, e separada do pyloro por uma distancia de 5 a 11 cmts. (Charpy).

Ella é perfurada em seu centro por um pequeno orificio, que, na maioria dos casos, é quasi invisivel a olho nú.

Nella abre-se o canal accessorio do pancreas ou canal de Santorini.

CANAES PANCREATICO E CHOLEDOCO — MODO DE TERMINAÇÃO. (Fig. 7) — Os dous canaes de Wirsung e choledoco terminam na 2.ª porção do duodeno, em plena ampôla de Vater, que, por sua vez, abre-se no intestino, como já vimos. Quanto ao seu modo de com-

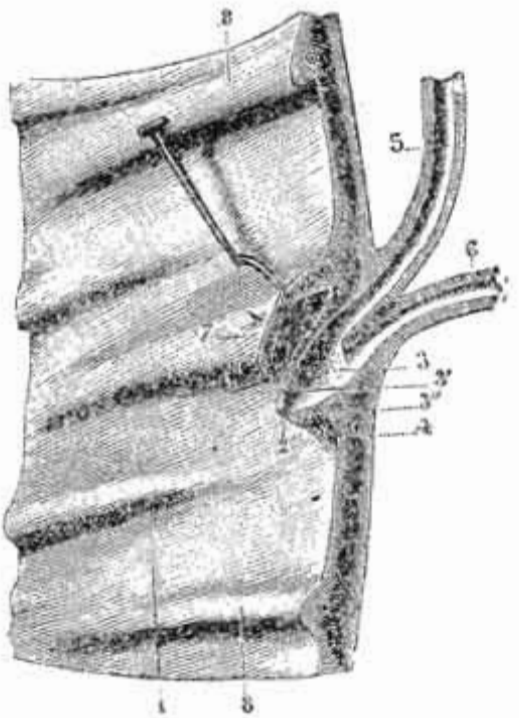

Fig. 7 — Corte da parede duodenal, passando pela ampôla de Vater (semi-eschematico). (Seg. Testut-Latarjet). — 1, segmento do cylindro duodenal, visto por sua face interna. — 2, orificio da ampôla de Vater. — 3, a cavidade da ampôla, com: 3', sua parede superior; 3'', sua parede inferior. — 4, freio da ampôla de Vater (frenum caruculae). — 5, canal choledoco. — 6, canal de Wirung. — 7, uma valvula connivente, afastada levemente para cima. — 8, outras valvulas conniventes.

portar-se na parede do intestino e a sua maneira de terminação na luz duodenal, questão esta, aliás, ainda muito controvertida, transcrevemos da these de doutora-

mento de Nino Marsiaj, que muito bem aborda este assumpto:

"Os antigos (Cloquet, Velpeau, Cruveilhier) sómente admittiam uma unica fórma de terminação dos canaes, que, aliás, ainda hoje é acceita e descripta por todos — **a ampôla de Vater.**

Descoberta e pela primeira vez descripta por Abraham Vater em 1720, a formação que traz seu nome é um pequeno diverticulo, situado no interior da grande caruncula, tendo na média 4 a 9 mms. de comprimento (Belou); 6 a 8 para Sappey e Charpy, por 3 a 4 de largura (Belou); 5 a 6 para Sappey e Charpy. E' conica ou espherica, de um branco nacarado, tendo no seu interior pequenas valvulas que servem para impedir o refluxo dos liquidos para o interior dos canaes (Charpy). No fundo da ampôla terminam os conductos escretores; o orificio de Wirsung está situado por trás e para baixo do orificio choledociano. Nella misturam-se a bilis e o succo pancreatico, que são depois lançados no interior do duodeno pelo orificio caruncular. Os modernos, acceitando a ampôla não a admittem, no emtanto, como typo unico e constante. Assim, Belou encontra-a sómente em 26 % dos individuos. Opie (citado por Moyniham) em 11% e Letulle e Nathan Larrier em 28,5 %. Outros, apesar de descreverem novos typos, consideram a ampôla como o mais frequente (Sappey, Morris, Beaunis e Bouchard, Beesly e Johnston)".

Para a maioria dos autores, o ponto de desembocadura no duodeno dos canaes pancreaticos e choledoco, projectado sobre a parede abdominal anterior, corresponde á linha classica umbilico-axillar direita, a 5, 6 ou 7 cmts. do umbigo (ponto de Desjardins), ou então, a zona classica pancreatico-choledociana de Chauffard e Rivet.

Entretanto, entre nós, Nino Marsiaj colloca-o em uma linha que vae do umbigo ao meio da clavicula di-

reita, linha esta, que elle denomina — **umbilico-hemiclavicular direita.**

ESPHINCTER DE ODDI. — Em 1887, o italiano Oddi descreveu a disposição das fibras musculares em esphincter na porção duodenal do choledoco; já Glisson em 1881 e Sage em 1875 haviam feito referencia a um grupo de fibras musculares com aspecto de esphincter na porção terminal do choledoco.

Helley, Hendrickson e Resch completaram esta descripção, affirmando que as fibras lisas formavam um oito ao redor dos canaes choledoco e Wirsung. Muitas vezes, suas fibras estão por tal fórma misturadas com as do duodeno que difficil é identificar o esphincter.

Além desta fórma, variadissimas são as disposições que pódem tomar as fibras musculares do esphincter.

DIVERTICULOS DUODENAES. — Observam-se, ainda, ás vezes, na parede duodenal, ao nivel da segunda porção principalmente, fundos de sacco, cuja cavidade communica com a luz do intestino, em geral, por um orificio bastante amplo, ou então, por um orificio estreitado, legitimo desfiladeiro. São os **diverticulos duodenaes.**

Entretanto, esta anomalia não é previlegio da alça duodenal. São tambem encontrados em todo o comprimento do intestino delgado, desde o pyloro até a valvula ileo-cæcal. A's vezes, são extremamente numerosos: Osler e Hansemann (citados por Testut-Latarjet) mencionam casos de 53 e 400 diverticulos, respectivamente. A segunda porção do duodeno é a séde de eleição dos diverticulos duodenaes; em seguida, por ordem de frequencia, estão a primeira, a terceira e, raramente, a quarta. Ao nivel da segunda porção, localisam-se frequentemente na parte interna ou postero-interna, na **região vateriana,** portanto; e prolongam-se para a frente

ou para atrás do pancreas. Algumas vezes, penetram em pleno tecido pancreatico. A genese destes diverticulos ainda se conserva bastante obscura. "Alguns delles são, incontestavelmente, pathologicos, mas estes casos são excepcionaes." Latarjet é de opinião que os diverticulos constituem uma molestia congenita.

CIRCULAÇÃO ARTERIAL. — O duodeno recebe suas arterias de duas fontes differentes (fig. 8): a arteria **gastro-duodenal,** ramos da hepatica e a arteria **me-**

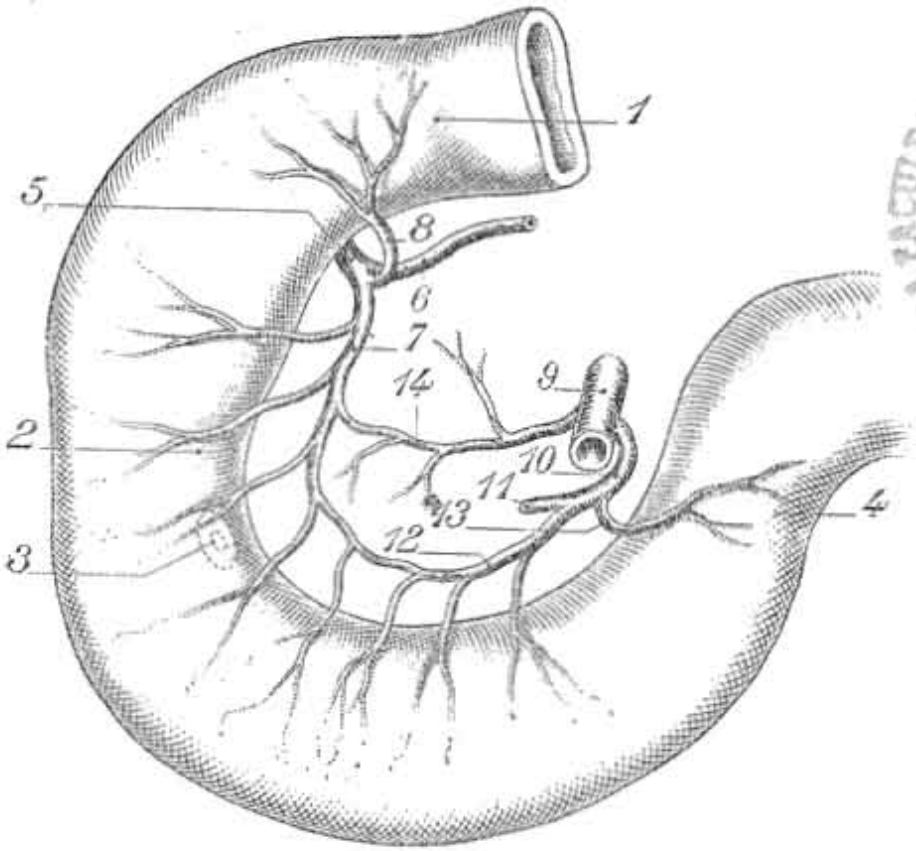

Fig. 8 — Vascularisação arterial do duodeno (face anterior) (seg. Villemin). — 1, pyloro. — 2, estreitamento supra-vateriano. — 3, ampôla de Vater. — 4, estreitamento duodeno-jejunal. — 5, arteria gastro-duodenal. — 6, arteria gastro-epiploica direita. — 7, arteria pancreatico-duodenal superior direita ou arteria duodenal superior e anterior. — 8, ramo duodeno-pyloricо anterior. — 9, arteria mesenterica superior. — 10, tronco das arterias duodenaes inferiores. — 11, arteria duodenal infero-posterior (seccionada). — 12, arteria pancreatico-duodenal esquerda posterior ou arteria duodenal infero-anterior. — 13, ramo duodeno-jejunal. — 14, arteria transversal da cabeça do pancreas.

senterica superior, ramo da aorta. Estas arterias dispõem-se em uma dupla arcada, cujo trajecto acompanha, internamente, a curva geral do duodeno. Os ramos provenientes da arteria gastro-duodenal são denominados **pancreatico-duodenaes superiores,** ou simplesmente **duodenaes superiores** (Villemin). Estes ramos constituem a parte superior das **arcadas pancreatico-duodenaes.** Os ramos provenientes da arteria mesenterica superior são denominados **pancreatico-duodenaes inferiores,** ou simplesmente **doudenaes inferiores** (Villemin). Elles constituem a parte inferior das **arcadas pancreatico-duodenaes.** Desde **Verneuil** que se descrevia as arcadas pancreatico-duodenaes do modo seguinte:

A gastro-duodenal fornece um tronco pancreatico-duodenal superior, que se divide em dous ramos: um, anterior, situado na face anterior da cabeça do pancreas; outro, posterior, situado na face posterior da cabeça do pancreas. Estes dous ramos acompanham o duodeno, e vão se anastomosar, em pleno canal, com dous ramos homologos, que provêm da bifurcação da arteria pancreatico-duodenal inferior, ramo da mesenterica superior, como já vimos. Esta disposição symetrica, em duas arcadas, uma anterior, outra posterior, nascendo por um tronco commum, não corresponde, porém, á realidade.

Wiart, Rio Branco e Villemin dão a disposição seguinte da vascularisação duodenal, a qual parece ser a mais exacta:

a) Arterias **pancreatico - duodenaes direitas,** ou arterias **duodenaes superiores.** — São em numero de duas: uma, superior; outra, inferior.

A pancreatico-duodenal direita superior nasce da arteria hepatica, simultaneamente, com a gastro-duodenal, ou, muitas vezes, desta ultima, antes de seu desapparecimento atrás da primeira porção do duodeno. Apesar de muito curta (3 cmts.), a arteria gastro-duodenal apresenta dous segmentos: um, supra-pancreatico; outro,

pancreatico. O supra-pancreatico, situado immediatamente acima do bordo superior do pancreas, encontra-se á esquerda da veia porta. Depois, a arteria desce e intromette-se abaixo do duodeno, adiante da cabeça do pancreas. O segundo segmento é, portanto, infra-duodenal, a arteria, intromettendo-se no angulo formado pela glandula pancreatica e a primeira porção do duodeno, no limite da parte movel e da parte fixa desta (Wiart). A pancreatico-duodenal direita superior desde seu nascimento no primeiro segmento da gastro-duodenal, desfila atrás da cabeça pancreatica, applicada contra a face posterior desta pela lamina ou **fascia de Treitz.** Ella passa na frente do canal choledoco, da esquerda para direita.

Collocada sobre o lado direito deste e, á pequena distancia do bordo duodenal, desce, parallelamente, á segunda porção, depois, de novo cruza o choledoco, mas, desta vez, em sua face posterior e termina-se, anastomosando-se, em pleno canal, com o ramo posterior ou esquerdo do tronco pancreatico-duodenal, proveniente da mesenterica superior.

Como muito bem diz **Gregoire,** a arteria pancreatico-duodenal direita superior, passando, a principio, na frente do choledoco, depois á direita, depois atrás delle "dá, por assim dizer, o braço ao canal biliar".

Os ramos deste vaso irrigam a face posterior da primeira porção do duodeno. Neste nivel, uma colateral volumosa, dirigida horizontalmente, estende-se até o pyloro; é o ramo **duodeno-pylorico posterior** (Villemin); um outro, tambem importante, irriga a face posterior da região vateriana (Villemin).

A pancreatico-duodenal direita inferior é um ramo da divisão terminal da arteria gastro-duodenal, sendo o outro ramo terminal a arteria gastro-epiploica direita. A arteria pancreatico-duodenal direita inferior tem sua origem na altura do bordo inferior do duodeno.

Passa na frente da cabeça do pancreas, applicada contra o tecido pancreatico, a uma distancia variavel do bordo esquerdo da porção descendente do duodeno. Approxima-se deste bordo, intromette-se entre elle e o tecido pancreatico e ganha, assim, a face posterior da cabeça do pancreas, onde se anastomosa com o ramo inferior da pancreatico-duodenal esquerda, ramo da mesenterica superior. Em seu trajecto, esta arteria dá, primeiramente, um ramo que se distribúe á face anterior da primeira porção do duodeno, e estende-se até o pyloro; é o ramo **duodeno-pylorico anterior** (Villemin).

As outras collateraes irrigam, sobretudo, a face anterior da segunda porção. As duas arterias pancreatico-duodenaes direitas superior e inferior irrigam mais ao duodeno que ao pancreas (Villemin). Além destas duas arterias, encontram-se alguns vasos accessorios, que provêm, quer da arteria hepatica, quer da arteria gastro-duodenal, ou até da arteria cystica.

Estes vasos, contidos no pequeno epiploon, são denominados **ramos duodenaes superiores** (Rio Branco).

b) **Arterias pancreatico-duodenaes esquerdas ou arterias duodenaes inferiores.** — Um unico tronco, muitas vezes, nasce do flanco direito da arteria mesenterica superior, acima do ponto de emergencia da primeira arteria jejunal. Esta arteria, curta (1 cm.), corresponde ao ponto onde a arteria mesenterica superior passa abaixo do isthmo do pancreas. Divide-se, logo após, em dous ramos: um, superior; outro, inferior.

O ramo superior penetra no pancreas, atrás do pequeno pancreas de Winslow, e vae se distribuir na face anterior do duodeno e no tecido pancreatico, antes de se anostomosar com a arteria pancreatico-duodenal direita inferior (Villemin).

O ramo inferior ou arteria duodenal inferior e posterior (Villemin) está applicada contra a face posterior

do pancreas. Anastomosa-se com a arteria pancreatico-duodenal direita superior.

CIRCULAÇÃO VENOSA (fig. 9). — As veias duodenaes, em sua disposição, assemelham-se ás arterias.

Na visinhança do bordo concavo da curva duodenal, ellas se condensam em duas arcadas.

A **veia pancreatico-duodenal direita superior** lança-se no tronco da veia porta, após receber uma pequena

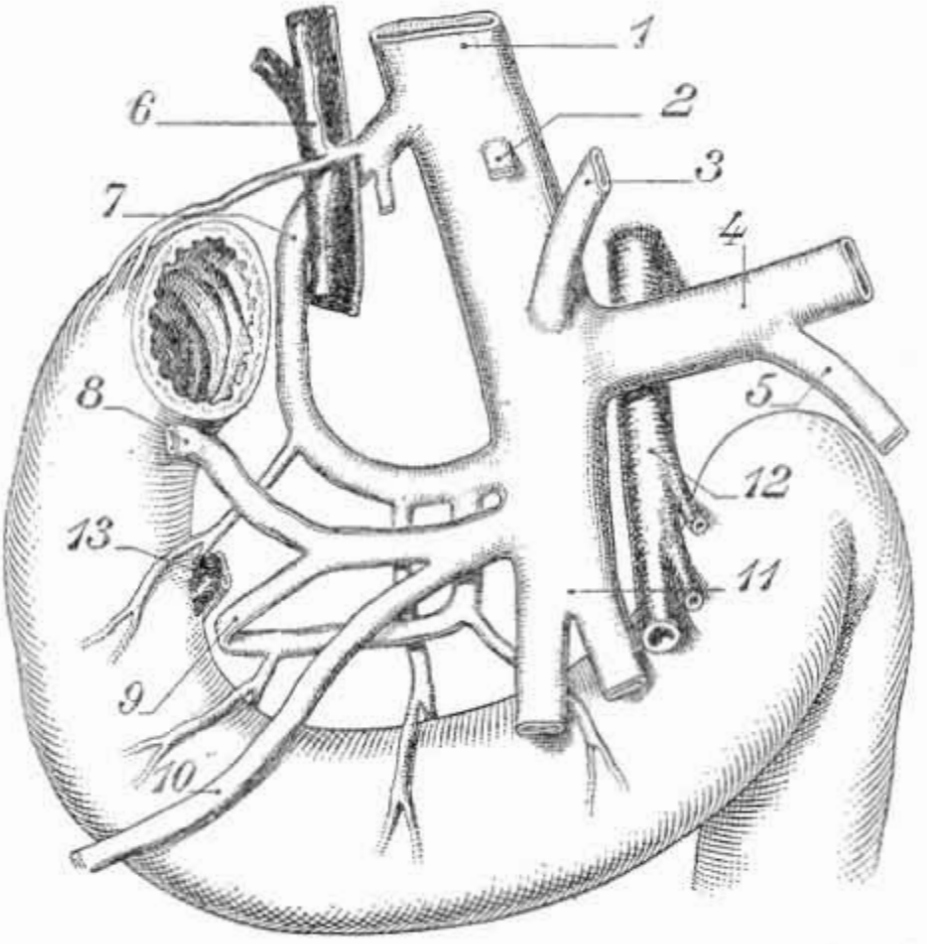

Fig. 9 — As arcadas venosas do duodeno-pancreas (Seg. Gregoire).

— 1, veia porta. — 2, embocadura da veia pylorica. — 3, embocadura da coronaria estomachica. — 4, veia esplenica. — 5, veia pequena mesenterica. — 6, vias biliares. — 7, veia pancreatico-duodenal direita superior, recebendo a pequena veia cholecistiana. — 8, veia gastro-epiploica direita se unindo em 9, com a veia pancreatico- duodenal direita inferior e 10, a veia do colon transverso, para se terminar emfim em 11, na grande veia mesenterica abaixo do bordo inferior do pancreas. — 12, arteria mesenterica superior. — 13, porção terminal do choledoco.

veia choledociana. Esta veia anastomosa-se, em sua parte inferior, com uma veia que se lança na mesenterica superior.

A **veia pancreatico-duodenal direita inferior** une-se, muitas vezes, á veia gastro-epiploica direita e á veia mediana do colon transverso, para desembocar na grande veia mesenterica, abaixo do bordo inferior do pancreas.

LYMPHATICOS. — Os lymphaticos duodeno-pancreaticos terminam-se, atrás do pancreas, **no grande confluente porta,** ponto de convergencia da maioria dos lymphaticos do tractus digestivo do intestino delgado, de uma parte do estomago, do pancreas e do figado.

Este confluente, profundamente situado atrás do corpo do pancreas, entre elle e o plano venoso retro-pancreatico, corresponde ao angulo formado pela reunião dos ramos de origem da veia porta. E' neste confluente que vêm ter os collectores colicos, gastricos, hepaticos e os do intestino delgado.

INNERVAÇÃO EXTRINSECA DO DUODENO. — Excepção feita da primeira porção, que recebe os nervos **duodeno-pyloricos,** ramos provenientes dos nervos do figado, o duodeno é innervado por filetes nervosos que provêm do plexo solar e dos ganglios mesentericos superiores.

O plexo solar encontra-se localisado na frente da aorta, em torno do ponto de emergencia do tronco cœliaco e da arteria mesenterica superior.

Este importante plexo nervoso é constituido pelos ramos nervosos afferentes seguintes:

1) Os nervos grandes e pequenos splanchnicos;

2) O ramo terminal do pneumogastrico direito e algumas ramificações anastomoticas connectivas entre o vago esquerdo e o referido plexo;

3) Os ramos terminaes dos dous phrenicos;

4) Alguns filetes emanados dos primeiros ganglios lombares;

5) Os innumeraveis filetes que unem entre si os muitos ganglios solares.

Entre estes, contam-se tres pares principaes: os ganglios semi-lunares, os mesentericos superiores e os aortico-renaes (H. Rouvière — Anatomie Humaine).

TERMINAÇÃO DOS NERVOS (Centro nervoso duodenal). — Os ramos efferentes solares, que se destinam ao duodeno, acompanham, uns, em maioria, o trajecto das arterias; outros, os espaços intervasculares adjacentes. Attingido o intestino, nelles penetram, constituindo na espessura de sua parede, dous plexos fundamentaes: um, relativamente superficial — **o plexo de Auerbach**, entre as camadas musculares; outro, mais profundo — **o plexo de Meissner,** situado na sub-mucosa.

Plexo de Auerbach. — Este é constituido por filetes nervosos, ligeiramente achatados, e estabelecendo innumeras anastomoses entre si, de maneira a formar em seu conjuncto um reticulo que se confunde com os reticulos lymphaticos.

Em certos pontos do plexo, mostram-se formações, mais ou menos consideraveis de cellulas nervosas, constituindo verdadeiros ganglios periphericos — **os ganglios do plexo de Auerbach.** Do plexo de Auerbach emanam fibras e fibrillas, que penetram na espessura das duas camadas musculares, onde formam um segundo plexo — **o plexo intra-muscular.** As finas fibrillas que escapam deste ultimo plexo terminam-se nos elementos musculares por **placas motoras.**

Plexo de Meissner. — O plexo de Meissner encontra-se ligado ao plexo de Auerbach por numerosos ramos, de direcção vertical, que vão de um a outro plexo, atravessando a camada interna da tunica muscular. O

plexo de Meissner é formado por cellulas ganglionares e fibras, estas ultimas oriundas, ou de elementos cellulares locaes, ou dos situados superiormente no Auerbach.

Grande numero destas fibras são sympathicas e vão terminar, umas na muscularis mucosae, por extremidades livres; outras, em torno das glandulas de Brünner e Lieberkühn em plexos cerrados; outras, emfim, vão ter ás villosidades.

Ahi, os filetes ramificam-se e anastomosam-se, constituindo um inextricavel reticulo, cujas malhas se tornam tanto mais numerosas quanto mais proximas do ápice da villosidade.

As ultimas fibrillas terminam, ou sobre os vasos (vaso-motoras); ou sobre o feixe muscular da villosidade (motoras); ou abaixo do epithelio (sensitivas).

As radiographias foram feitas no Instituto de Radiologia Clinica do Prof. Saint Pastous

BIBLIOTECA DA FACULDADE DE

CAPITULO III

CONSIDERAÇÕES RADIOLOGICAS

Considerações geraes

Assim como anatomica e physiologicamente, o duodeno differencia-se do resto do intestino delgado, igualmente caracteriza-se por uma expressão radiologica particular.

Bastante differente é, pois, o estudo anatomico do duodeno de sua observação radiologica clinica.

A investigação radiologica do duodeno é, em realidade, inseparavel da do estomago, em virtude das connexões intimas sob todos os pontos de vista: anatomicas, physiologicas e pathologicas (Vignoli), que unem estes dois segmentos contiguos do tubo digestivo, e explicam a repercussão reciproca, constante, que exercem um sobre o outro.

A radiologia duodenal é, sem duvida, uma das mais recentes e das mais importantes conquistas do radiodiagnostico, permitindo-nos, hoje, na maioria das vezes, estabelecer diagnosticos precisos, que até ha pouco, em pathologia gastro-duodenal, apresentavam, apenas, o cunho de probabilidade.

No curso destes ultimos annos, poucos capitulos da radiologia digestiva têm sido objecto de uma attenção maior que o duodeno.

Entre nós, a radiologia do duodeno tem merecido a

necessaria attenção do prof. Saint Pastous, que, com muito brilho e proficiencia, rege o curso de Radiologia Clinica, em nossa Faculdade.

E mesmo hoje já podemos nos orgulhar do estado em que se encontra a radiologia entre nós, porquanto, o Instituto de Radiologia Clinica, talvez um dos mais bem installados da America do Sul, vem acompanhando todos os progressos do radio-diagnostico.

Concorreu, grandemente, para o progresso da radiologia duodenal a radiographia em serie (seriographia), importante artificio de technica, ultimamente, empregado em radio-diagnostico e principalmente a relevographia da mucosa (Methodo Berg).

Hoje, aliás, póde-se dizer que não ha mais exame radiologico completo do duodeno sem a associação da radiographia em serie á exploração radioscopica, sendo uma o complemento da outra.

O objectivo principal da seriographia é pôr em evidencia **deformações,** ás vezes, minimas, da imagem duodenal, que, ás vezes, escapam á exploração ao **anteparo,** e, principalmente, permittir a constatação da **constancia** destas deformações, caracter que permitte distinguil-as das deformações temporarias, de natureza espasmodica.

I

DUODENO NORMAL

1.º — Anatomo-radiologia.

DIVISÃO. — Em radiologia se costuma dividir o duodeno, pelo aspecto com que se apresenta, em duas partes: uma primeira parte ou **bulbo duodenal** onde o transito da substancia opaca se faz mais demorado, dando uma imagem homogenea com bordos bem delineados e onde não existem valvulas conniventes; uma segunda parte ou **circulo duodenal,** onde o transito se ef-

fectua com maior rapidez, fornecendo uma imagem caracteristica com bordos denteados, ou franjeados, comparavel a **folha de feto** ou **pena de gallinha.**

Sob um ponto de vista mais preciso e anatomicamente, consideram-se no duodeno: 1.ª porção, constituida pelo bulbo duodenal, á direita da sombra do antro pylorico; 2.ª porção, descendente, no flanco direito da columna lombar; 3.ª porção, horizontal, na frente da columna lombar; 4.ª porção, ascendente, no flanco esquerdo da rache; joelho superior, entre as 1.ª e 2.ª porções; joelho inferior, entre as 2.ª e 3.ª porções e, emfim, o angulo duodeno-jejunal, ponto terminal do duodeno, e inicial do jejuno-ileon. Em nosso pensar, esta é a divisão mais exacta, pois, cada uma destas partes apresenta uma pathologia especial.

Duval, Roux, Béclère, estudando as periduodenites, ainda, subdividem a 2.ª porção ou porção descendente em dois segmentos: um, **supra-mesocolico;** outro, **sub-mesocolico.**

Por outro lado, sabemos da anatomia que cada um destes segmentos da porção descendente apresenta relações e connexões lymphaticas particulares.

FORMA. — O bulbo normal póde se apresentar sob três typos differentes, (Gregoire), entre os quaes todos os intermediarios podem ser observados:

a) Bulbo em mitra, triangular, mais alto que largo;
b) Bulbo globuloso, triangular, mais largo que alto.
c) Bulbo alongado, em chamma, triangular, muito mais alto que largo.

Está estabelecido que a forma do bulbo varia com o habito constitucional do individuo.

Assim o bulbo **em mitra** é encontrado no mesoesthenico: o **globuloso,** no hyperesthenico, com angulo xyphoidiano inferior largamente aberto; o **alongado,** no

FACULDADE DE MEDICINA

asthenico e hypoesthenico (mulher esguia, magra, longilineo).

O duodeno normal sempre se apresenta, com seus três bordos levemente convexos. Essa disposição curva normal no bulbo em repleção completa, é capital, devendo toda modificação ser considerada como anormal ou pathologica. Os angulos de reunião são mais ou menos arredondados e regulares.

Convencionou-se denominar, como para o estomago, os bordos bulbares em continuidade com os bordos gastricos: pequena curvatura, grande curvatura e base ou bordo pylorico, separado do estomago por uma zona clara. Sobre o bordo pylorico, exactamente no meio, desemboca o canal pylorico; no bulbo normal o pyloro está bem centrado.

A sombra do bulbo normal tem uma opacidade igual em todos seus pontos. A's vezes o ápice é occupado por uma bolha de ar, importante em conhecer, sendo sua presença relativamente frequente, e não devendo ser tomada como uma imagem anormal.

DIRECÇÃO. — E' classico affirmar que o bulbo é normalmente dirigido, para cima, para a direita e para atrás. Os exames radiologico-clinicos, entretanto, mostram que o bulbo normal é susceptivel de tomar direcções muito differentes.

Convém não esquecer, antes de tudo, que o bulbo é a porção movel do duodeno. Isso a anatomia demonstra. Radiologicamente, portanto, não lhe podemos descrever uma direcção fixa.

Os exames radiologicos mostram sua mobilidade normal relativamente muito extensa. Na estatica vertical, póde apresentar-se quasi na vertical, no decubito dorsal se torna quasi horizontal.

No curso da repleção gastro-duodenal, elle modifica

1 — Ptose duodenal. — Bulbo diante da 5.ª lombar. — Inversão do transito duodenal.

sua posição, a dilatação prepylorica lhe dá uma direcção vertical e, ás vezes, o torna momentaneamente obliquo para cima e para a esquerda; no curso de sua propria repleção, modifica sua direcção.

Duval, Roux e Béclère consideram a fixidez, a immobilidade do bulbo como um signal pathologico, significando a presença de adherencias peri-bulbares.

CIRCULO DUODENAL. — O aspecto radiologico do circulo duodenal é o de uma alça intestinal percorrida pela substancia opaca com uma relativa rapidez. Do ápice do bulbo ao angulo duodeno-jejunal, o trajecto é percorrido pela substancia opaca, em cerca de 6-15 segundos. Durante essa travessia, o duodeno normal nunca se apresenta totalmente cheio, distendido, é apenas parcialmente impregnado — fornecendo a imagem typica comparavel a **folha de feto** ou **pena de gallinha.**

SITUAÇÃO E MOBILIDADE DUODENAES. — O duodeno é, classicamente, a alça fixa do intestino delgado, e a anatomia lhe descreve uma posição bem precisa na frente da rache.

O exame radiologico permitte constatar que esta fixidez é toda relativa, que o duodeno é movel no sentido vertical, e que esta mobilidade em relação á rache attinge normalmente a extensão de uma vertebra.

No sentido transversal, o duodeno é fixo.

O exame radiologico mostra que o duodeno modifica sua situação pre-rachidiana, segundo a posição do corpo; a estatica vertical o abaixa, o decubito dorsal o eleva na altura de uma vertebra; a pressão manual, os movimentos respiratorios, a manobra de Chilaïditi elevam-n'o variavelmente.

A anatomia localisa, em relação a columna lombar, os differentes segmentos do duodeno, da maneira seguinte:

Bulbo: ½ D da 1.ª lombar;
P. descendente: Flanco D das 1.ª, 2.ª e 3.ª lombares;
P. transversal: Disco entre as 3.ª e 4.ª lombares;
P. ascendente: Flanco E das 3.ª e 2.ª lombares;
Angulo duodeno-jejunal: Flanco E da 2.ª lombar.

A radiologia mostra que esta situação do duodeno é, na realidade, muito elevada. Na posição radiologica corrente, que é a estatica vertical, o duodeno é normalmente mais baixo, quasi a dimensão de uma vertebra; o ponto mais fixo é o angulo duodeno-jejunal que apparece normalmente na altura do disco entre as 2.ª e 3.ª lombares.

VISIBILIDADE DO DUODENO. — A visibilidade do duodeno é differente nas diversas posições do corpo. O bulbo, exceptuando no perfil puro, é sempre visivel em todas as posições.

O resto do duodeno ou o circulo duodenal apresenta uma visibilidade dependente do typo do estomago e tambem do typo constitucional do individuo.

No exame de face e em posição vertical, a 2.ª porção apparece geralmente á direita do antro pylorico em parte ou em totalidade, a 4.ª é escondida pelo estomago, o angulo duodeno-jejunal, podendo apparecer acima da pequena curvatura.

Para a 3.ª porção, excepcionalmente a 4.ª, em totalidade, é preciso, ou elevar o estomago por manobras manuaes (manobra de Hayes), ou, então, ordenar ao individuo que execute a manobra de Chilaïditi, (retracção inspiratorio do ventre) esta é menos efficaz, porque provoca, ao mesmo tempo, a ascenção do estomago e do duodeno.

Uma obliquidade mais ou menos pronunciada permitte ver a 2.ª porção, destacada do estomago.

O decubito lateral esquerdo permitte ver a 2.ª por-

ção, em condições difficeis e pouco favoraveis, por causa da superposição das sombras.

O duodeno normal, com excepção do bulbo, é, pois, difficilmente visivel. A observação habitual de face e em posição vertical é a seguinte: vê-se o bulbo se encher depois se esvasiar na 2.ª porção que apparece á direita do antro, a 3.ª e a 4.ª são invisiveis, mas se percebe, em um dado momento, o angulo duodeno-jejunal se desenhar em cône acima da pequena curvatura e a 1.ª alça jejeunal abaixo da grande.

A situação radiologica do bulbo no exame de perfil merece ser precisada, porque é habitualmente modificada nos casos pathologicos. Normalmente, no perfil puro, o bulbo não é visivel; confunde-se com a sombra gastrica.

O bulbo no estado pathologico mostra, entretanto, muitas vezes, sua situação modificada no exame de perfil: as adherencias peribulbares attráem-n'o para atrás ou para a frente, collocam-n'o ou, em ante, ou, em retroposição.

Estas duas situações anormaes têm cada uma sua significação respectiva; a retroposição é devida á adherencias que collocam o bulbo atrás sobre o flanco da rache, é o facto quasi habitual na pericholecystite, a anteposição é observada, pelo contrario, mais vezes, na periduodenite congenita.

Além dessas situações anormaes, ainda convem consignar as dextroposições e sinistroposições do bulbo duodenal.

2.º — Physio-radiologia.

TRANSITO DUODENAL. — O bulbo se enche ou, por um jacto unico, ou, então, gradativamente, pela chegada de varios pequenos jactos, vindos do estomago, atravez do annel pylorico.

Esta repleção mais ou menos rapida, está em relação com a maior ou menor tonicidade do estomago e do esphincter pylorico. A duração da repleção completa do bulbo dá-se em alguns segundos. E' geralmente mais longa no decubito que na estatica vertical (Ledoux-Lebard). Quanto ao transito nas outras porções, se faz, geralmente, em poucos segundos (6-15).

A substancia opaca após haver ficado retida, por alguns instantes, é espelida do bulbo, por contracção de suas paredes, desapparecendo, então, por alguns momentos, a imagem bulbar, até á chegada de nova quantidade de substancia opaca, sendo, portanto, o bulbo sujeito á eclypses periodicos.

Ao passar pelas três ultimas porções do duodeno, a substancia opaca é percebida de relance e dirige-se, rapidamente, ao angulo duodeno-jejunal. Não soffre a permanencia relativamente longa observada no primeiro segmento.

II

MALFORMAÇÕES CONGENITAS

1.º PTOSE E ECTOPIA. — Pela anatomia sabe-se que a unica parte movel do duodeno é a primeira porção ou bulbar; as outras porções são fixas.

Por outro lado, se conhece a mobilidade vertical relativa do circulo duodenal, nos exames radiologicos praticados em estatica vertical; e essa é uma mobilidade duodenal normal.

Existem casos, entretanto, nos quaes o duodeno, em parte ou em totalidade, occupa, na frente da rache, uma posição, na realidade, muito baixa para que se possa attribuil-a a um deslocamento normal do orgão, apenas sob a influencia da posição.

Neste ultimo caso, trata-se, então, ou, de uma ptose, ou de uma ectopia.

2 — Ptose duodenal. — Bulbo diante da 1.ª vertebra sacra.

BIBLIOTECA DA FACULDADE DE MEDICINA DE PORTO ALEGRE

Chilaïditi e Saulé (citados por Parturier e Vasselle) descrevem uma **ptose duodenal parcial** e uma **ptose total.**

A ptose parcial attinge apenas o bulbo, o **genu superius** conservando-se fixo; o bulbo arrastado pelo estomago ptosado, se projecta sobre a 3.ª porção do duodeno, ás vezes, abaixo, soffrendo um alongamento mais ou menos accentuado, suspenso do **genu superius,** fixo em sua situação normal sobre o flanco direito da 1.ª lombar. Em uma tal disposição o angulo do **genu superius** é anormalmente fechado; tem-se, ás vezes, a impressão de uma verdadeira dobra do tubo digestivo, neste nivel.

Da ptose parcial do duodeno decorrem perturbações clinicas, que devem ser relacionadas á angulação accentuada do **genu superius.**

A ptose duodenal parcial é sempre adquirida.

Na ptose total, ha um abaixamento, particularmente, accentuado e notavel de todo o duodeno, e póde-se até, em radioscopia, observar a pequena curvatura gastrica prolongar-se, directamente, para o bordo superior do duodeno, sem formar o angulo normal, devido á direcção ascendente da 1.ª porção.

Esta anomalia, constatada em estatica vertical, póde, porém, desapparecer na posição deitada, quando a ptose é adquirida por um abaixamento pathologico de orgãos, precedentemente "in situ" ou, então, a figura observada, em decubito dorsal é a mesma que a da estatica vertical, os orgãos estão bem fixados, apenas soffrem o deslocamento ordinario e o mesmo para toda a massa abdominal, e trata-se, então, de uma verdadeira anomalia: é a **ptose congenita.**

Duval, Roux e Béclère, entretanto, não concordam com a existencia da ptose duodenal total, e affirmam que "todo o abaixamento das três ultimas porções, não passa de uma situação anatomica anormal, e, portanto, é uma malformação congenita, uma ectopia do duodeno".

FACULDADE DE MEDICINA DE PORTO

E neste caso consideram tambem duas modalidades de ectopias: uma, total; outra, parcial.

Na **ectopia total,** o duodeno em conjuncto encontra-se situado duas vertebras mais baixo que normalmente.

Na **ectopia parcial,** o duodeno se encontra em posição baixa, mas o angulo duodeno-jejunal está em sua altura normal.

A ectopia total não dá lugar a nenhum disturbio da evaquação duodenal, não se revelando por nenhum syndrome clinico; mas a ectopia parcial póde, em vista da fixação elevada do angulo duodeno-jejunal e do fechamento consecutivo deste dar lugar á perturbações da evaquação duodenal, que se traduzem por symptomas clinicos mais ou menos importantes.

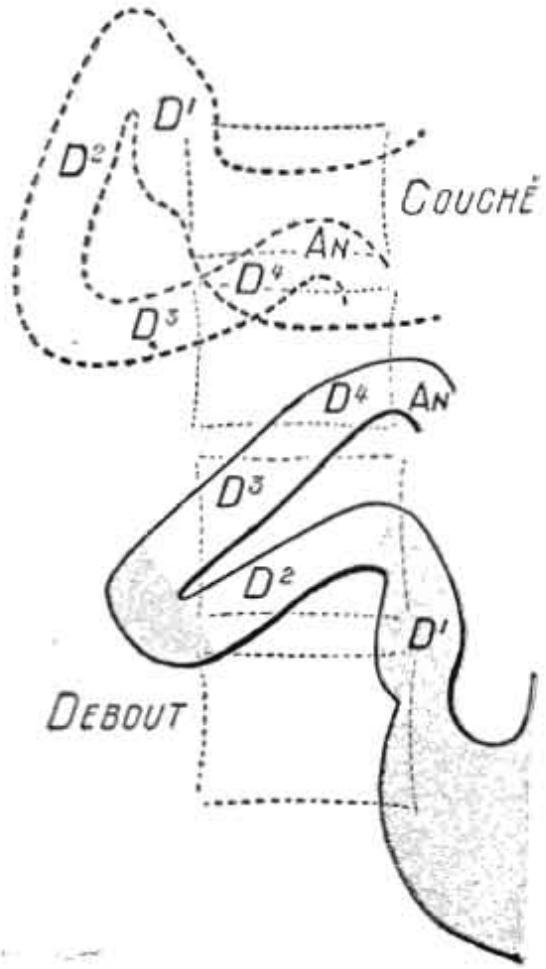

Fig. 10 — Duodeno movel. Exame radiographico (seg. Brouet). — Em pontilhado, o duodeno visto em posição deitada. — Em linha cheia, exame em posição vertical.

2.° DUODENO MOVEL. (Fig. 10) — Anteriormente á épocha radiologica os casos conhecidos de **duodeno movel** eram descobertas de autopsias, ou cirurgicas, mas, hoje, graças aos progressos da radiologia, existe uma tendencia em individualisal-os como uma entidade clinica; possuindo seu quadro clinico, com suas complicações proprias e indicações therapeuticas e cirurgicas.

Normalmente, como sabemos, o duodeno é, apenas, movel em sua parte bulbar, as porções segunda, terceira e quarta são fixas á parede abdominal posterior.

Excepcionalmente, entretanto, podemos observar o duodeno parcial ou totalmente movel.

Mobilidade total. — Encontra-se, quando o duodeno flutúa na cavidade peritoneal. E' uma anomalia, excepcionalmente encontrada.

Banzet (citado por **Maissa**) diz que é devida:

1.°) a um vicio de torção da alça intestinal; 2.°) a um defeito de soldadura do mesoduodeno.

O primeiro grupo é devido a uma parada do desenvolvimento do tubo digestivo. A torsão da alça intestinal não se effectúa, ou se faz parcialmente.

O segundo grupo, devido a um defeito de soldadura do mesoduodeno, é mais interessante que o anterior, estando alterada a fixação do orgão, conservando sua forma.

Neste caso, o duodeno é provido de um meso que lhe permitte grande mobilidade.

Estas formações defeituosas podem passar despercebidas perfeitamente até que uma intervenção cirurgica ou uma investigação radiologica as diagnostique.

Duodeno parcialmente movel. — E' devido a um defeito de fixação do duodeno, e é o grupo mais interessante sob o ponto de vista clinico e radiologico.

A mobilidade póde localisar-se em qualquer das quatro porções.

Banzet e Duval, com o mesocolon transverso como ponto de referencia, dividem o duodeno parcialmente movel em supra e sub-mesocolico.

No primeiro grupo, (fig. 11), a 1.ª e parte da 2.ª porção duodenal encontram-se totalmente revestidas pelo peritoneo, sendo completamente moveis até a inserção do mesocolon transverso, dahi em diante sua disposição é normal.

Em decúbito ventral a forma do duodeno é quasi normal, pelo que, nas radiographias tomadas nesta posição, estas anomalias passam, frequentemente, despercebidas, mas, em posição vertical, a porção movel in-

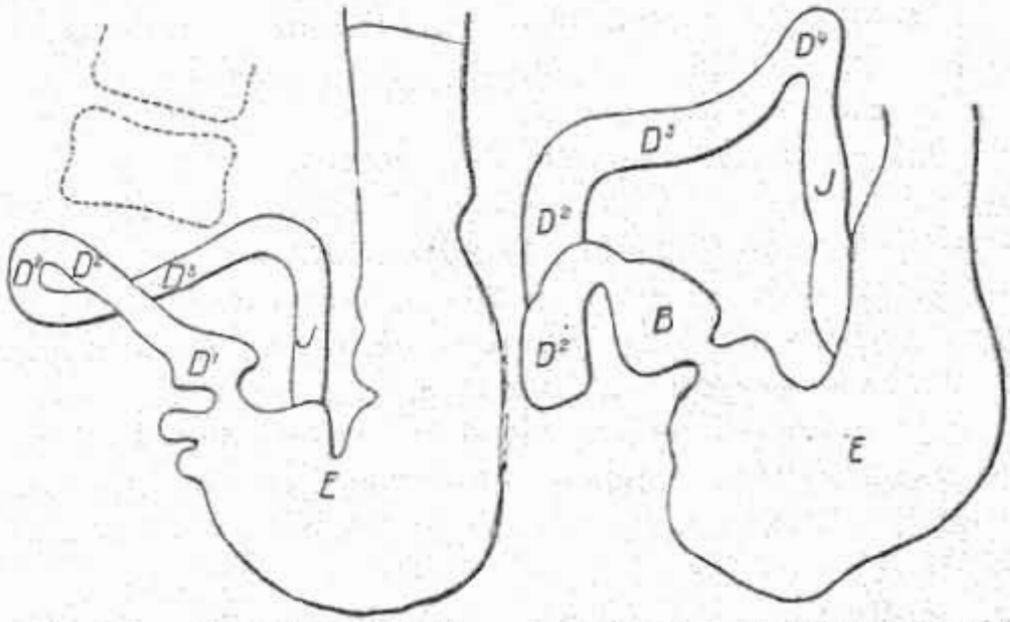

Fig. 11 — Mobilidade parcial completa do duodeno (segundo Banzet).

Fig. 12 — Mobilidade parcial incompleta do duodeno (segundo Banzet).

clina-se para baixo, tomando como ponto fixo o mesocolon transverso, de modo que a face anterior torna-se posterior, e a posterior, anterior. Este movimento produz uma torsão da região pyloro-duodenal, um volvulo parcial do antro pylorico e um estreitamento da luz duodenal, ao nivel do ponto fixo, que é a causa dos disturbios gastro-duodenaes.

Secundariamente, estes movimentos em torno de

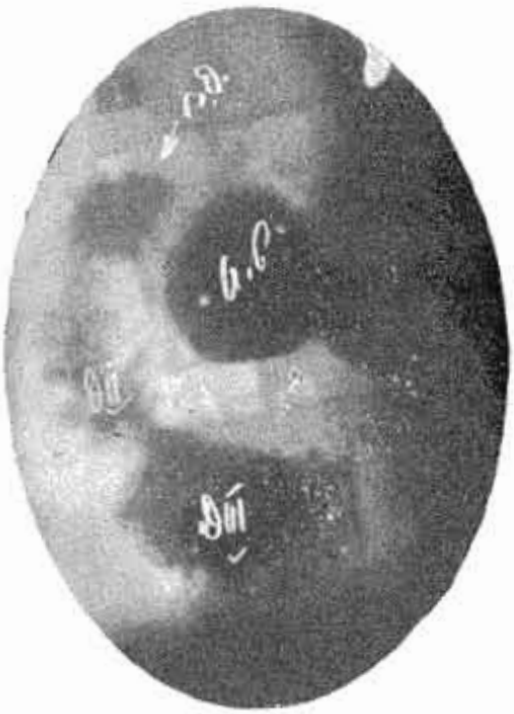

3 — Periduodenite diffusa. — Estáse do joelho inferior.

4 — Estáse por compressão do pediculo mesenterico. — Anti-peristaltismo. — Ulcera bulbar de estáse.

5 — Periduodenite diffusa. — Estáse duodenal.

6 — Ulcera bulbar. — Grande entalhe espasmodico da grande curvatura (verificação operatoria).

um ponto fixo, "movimentos em dobradiça" (Maissa), produzem um alongamento do pediculo hepatico.

No segundo grupo de Banzet, chamado **mobilidade duodenal parcial completa** (fig. 12), a 1.ª e a 2.ª porções são completamente moveis, e o **movimento em dobradiça** se faz ao nivel do angulo inferior, isto é, no inicio da terceira porção.

Neste grupo, como no anterior, a affecção póde passar despercebida, em decubito ventral, quando é recente, mas, em casos de evolução adiantada, as lesões de periduodenite podem fixa-las e faze-las irreductiveis, trazendo, em consequencia, uma serie de phenomenos que não desapparece.

O duodeno parcialmente movel, correspondendo ás 3.ª e 4.ª porções, é menos frequente e não corresponde, como o dos grupos anteriores, a symptomas clinicos especiaes.

O duodeno movel é uma affecção congenita, e as partes mais commumente moveis correspondem ás 1.ª e 2.ª porções. (Maissa).

3.º INVERSÃO DO DUODENO. — Na inversão do duodeno, a fórma e posição anatomicas de todo o arco duodenal são modificadas. A curva duodenal não existe, encontrando-se a 4.ª porção á direita da rache. O duodeno é uma alça, relativamente longa, torcida de uma maneira indescriptivel, que segue ao estomago. Esta inversão é ligada geralmente a um disturbio na evolução geral do intestino.

BIBLIOTECA DA FACULDADE DE MEDICINA

III

DUODENO PATHOLOGICO

1.º — Diverticulos.

Os divertiiculos do duodeno podem existir sem manifestações clinicas e descobertos somente pelo acaso

de um exame radiologico, ou, pela autopsia. Elles se manifestam, sobretudo, por occasião de pequenas retenções, surtos inflammatorios, torções, peri-diverticulite, compressões, e Gregoire diz que "todo diverticulo que revela sua existencia é um diverticulo complicado".

O diagnostico dos disturbios provocados pelos diverticulos é unicamente radiologico, se apresentando com difficuldades variadas, conforme se trate de grandes ou pequenos diverticulos.

No caso de **grandes diverticulos,** o aspecto varia de accordo com a posição.

Assim, no decubito, a cavidade diverticular é occupada pela substancia opaca; na estatica vertical, é preenchida por essa ultima e por uma bolha de ar, disposta acima do liquido.

O numero dos diverticulos é muito variavel, sendo que, na maioria dos casos, existe apenas um unico.

Podem occupar um ponto qualquer do arco duodenal, porém, são mais frequentes na 2.ª e 4.ª porções; são ora internos e insinuados no pancreas, ora, externos, ora, francamente posteriores.

Affirmam os radiologistas que, praticamente, não ha difficuldades no diagnostico de um diverticulo. A's vezes, é necessario effectuar um exame radiologico paciente, afim de vermos o diverticulo se encher, e para isto é preciso auxiliar o exame pela compressão do duodeno abaixo da parte suspeita.

As radiographias seriadas, diz Gutmann, "permittem precisões muito grandes, e o aspecto dos diverticulos duodenaes de um certo talhe é tão particular, sua situação em relação ao quadro duodenal tão especial, o pediculo que os une ao duodeno, ás vezes, tão visivel, que se não pode confundir".

Uma dilatação acima de uma brida ou de uma dobra póde, excepcionalmente, provocar uma certa duvida: mais facil é a distincção com o joelho inferior dilatado.

Estes aspectos radiologicos, podem apenas enganar em um cliché, e não em uma radiographia seriada, onde são inconstantes, variaveis, e não apresentam o bello aspecto arredondado, ás vezes, o nivel liquido, nem a constancia do diverticulo.

A persistencia da imagem, após o esvasiamento do duodeno é igualmente um signal em favor do diverticulo.

Os pequenos diverticulos, pelo contrario, pódem apresentar uma interpretação mais delicada.

Assim não devemos confundil-os com o **nicho** da ulcera duodenal, si se localisar ao nivel do bulbo, caso, aliás, excepcional, distinguindo-se do **nicho** pela ausencia das outras modificações especiaes do bulbo ulceroso. Ao nivel das três outras porções duodenaes, a ulcera é de uma tal raridade que, praticamente, o diagnostico é em favor do diverticulo.

O diagnostico differencial entre o diverticulo verdadeiro e o pseudo-diverticulo juxta-ulceroso é facil, sendo a inconstancia nos diversos "clichés" o caracteristico essencial do segundo.

Um diverticulo verdadeiro e uma ulcera duodenal, excepcionalmente coexistem.

Para Gutmann é possivel, neste caso, que um pseudo-diverticulo espasmodico symptomatico de ulcera se tenha, por assim dizer, fixado, graças a fraqueza localisada de um ponto da parede bulbar, graças ás adherencias.

Mas, por outro lado, de accordo com Gutmann, este mechanismo não estaria em relação com a extraordinaria raridade desta coexistencia em opposição á relativa frequencia da ulcera bulbar.

O diagnostico de um pequeno diverticulo com a ampola de Vater apresenta uma certa difficuldade e sobretudo quando se localisa na região vateriana. Nas radiographias, a imagem da ampôla quando apparece se mostra sob a forma de "um botão de camisa", locali-

sada na metade interna do bordo interno da porção descendente.

A forma da ampôla é variavel, mas, raramente, redonda; em geral mostra a confluencia dos dous canaes e seu fundo é bifido.

Por outro lado, a ampola é contractil, variando, portanto, suas dimensões e forma em uma serie de "clichés", ao passo que o diverticulo, em uma radiographia seriada, sem modificação da posição do doente, não varia de forma.

2.º — Periduodenites.

Consistem as periduodenites em adherencias periduodenaes, que podem ser estenosantes ou não, deformando sempre o duodeno, e, portanto, tendo uma expressão radiologica.

A syndrome radiologica da periduodenite é nitida, permittindo um diagnostico preciso.

Duval, Roux e Béclère dividem, topographicamente, as periduodenites em **supra-mesocolicas** e **sub-mesocolicas.**

No ponto de vista etiologico, consideram as periduodenites congenitas por malformação do peritoneo periduodenal, e as adquiridas, ou inflammatorias; estas ultimas consecutivas á infecção de uma viscera qualquer: duodeno (ulcera), vesicula biliar (cholecystite simples ou calculosa), appendicite, peritonite de qualquer natureza. Aqui é importante conhecer as connexões lymphaticas duodenaes, porquanto explicarão as periduodenites supra-mesocolicas, decorrentes de um processo infeccioso vesicular, assim como as periduodenites sub-mesocolicas encontrarão sua explicação em uma lesão do intestino delgado, colon direito e appendice.

As periduodenites podem ser diffusas ou localisadas, podendo attingir qualquer um dos segmentos do duodeno:

bulbo, peribulbite localisada ou diffusa, porção descendente, porção horizontal, angulo duodeno-jejunal, dando origem a syndromes radiologicos differentes.

As adherencias congenitas são, em geral, localisadas, e as inflammatorias, diffusas.

A periduodenite se traduz por signaes differentes, conforme fôr localisada ou diffusa, estenosante ou não; sendo que, quando é diffusa, determina uma forma irregular do segmento duodenal e a ausencia de expansão do cylindro intestinal, sem que para isso, haja atresia e retrodilatação.

Localisada é, habitualmente, estenosante e se traduz, então, pela retrodilatação do duodeno e pela irregularidade de sua forma.

Estes signaes caracterizam-se por sua constancia, não apresentando nenhuma variação pelas manobras radiologicas e sempre são encontrados, em todos os exames relativamente espaçados.

As periduodenites localisadas do bulbo, em geral, encontram-se no ápice, e se traduzem pela deformação do bulbo em "flamma". Neste caso, a base do bulbo é normal, seus bordos são convexos, o pyloro é bem centrado, e, apenas, o ápice é estirado, com bordos irregulares, significando periduodenite.

As adherencias diffusas se traduzem pela irregularidade total e a pequenez do bulbo.

O bulbo dá a impressão de estar encerrado em uma rede de malhas mais ou menos largas, que lhe póde distender, ora para a direita, ora para a esquerda, sem nunca poder rompel-a, para retomar seu calibre e sua forma normaes. E' a "teia de aranha" de Morris (Gutmann).

O bulbo, no caso de periduodenite, é habitualmente deslocado pelas adherencias.

O bulbo normalmente no perfil puro, não é visivel, confundindo-se sua imagem com a do estomago. A's

vezes, entretanto, se encontra o bulbo deslocado por adherencias, em anteposição, retroposição, dextroposição e sinistroposição, que sempre significam um processo adherencial com a vesicula, e com a face inferior do figado.

As periduodenites da 2.ª porção, em seu segmento supra-mesocolico, são localisadas ou diffusas; neste ultimo caso, ellas provocam uma diminuição do calibre duodenal, que se apresenta como um desfiladeiro mais ou menos estreito, significando pericholecystite, quando a vesicula dilatada adhere a toda a face anterior do segmento duodenal; localisadas, consistem em bridas que se traduzem sobretudo pela retrodilatação do duodeno.

A periduodenite sub-mesocolica das 3.ª e 4.ª porções, angulo duodeno-jejunal é em geral estenosante e se traduz por uma retrodilatação do intestino, que constitúe o typo radiologico da estenose baixa do duodeno. Estudaremos com mais detalhes esta periduodenite no capitulo da estáse duodenal.

Outrosim, é muito frequente constatar a associação dos signaes radiologicos da periduodenite bulbar com as deformações devidas á aerocolía. Isto se compreende facilmente, si considerarmos que, muitas vezes, as adherencias se estendem ao angulo colico e o adherem com o canal duodeno-pylorico e á vesicula biliar.

Sendo a aerocolía fixa, a deformação por ella provocada será, portanto, permanente.

3.º — Estáse duodenal.

Como sabemos da physio-radiologia duodenal, a substancia opaca, impulsionada por movimentos peristalticos de progressão e de braçagem, percorre a extensão entre o pyloro e o angulo duodeno-jejunal, com uma relativa rapidez, em 6-15 segundos, para Duval, Roux e Béclère.

E' de se deduzir, portanto, que toda demora no trafego duodenal signifique já um estado pathologico, decorrente de um obstaculo de qualquer natureza, disposto em seu percurso impedindo o transito normal da substancia opaca. Este retardamento do transito póde ir desde uma relativa demora, o liquido opaco conseguindo transpôr o obstaculo, até retenção completa.

Da estáse duodenal decorrem syndromes clinicos bem constituidos: **colica duodenal de Annes Dias; angor duodenal de Segura,** entre muitos.

O obstaculo ao transito duodenal póde ser **intrinseco** ou extrinseco.

No primeiro caso temos as periduodenites estenosantes, as escleroses cicatriciaes (ulcera), as neoplasias duodenaes, aliás, muito raras; e a estáse por espasmo e, no segundo, todas as compressões externas, pela vesicula, pelo colon (aerocolía), pelo pancreas (pancreatites hyperplasicas, cancer, etc.), e as decorrentes de uma ptose: pediculo mesenterico, arteria **colica media** e as proprias ptoses duodenaes.

Antes, porém, de entrarmos no estudo particularizado de cada uma dessas variedades de estáse, trataremos, de passagem, do antiperistaltismo, signal radiologico importante no diagnostico da estáse duodenal.

O antiperistaltismo duodenal tem merecido a necessaria attenção de numerosos autores. Embora, alguns delles neguem a existencia de um movimento antiperistaltico normal, a grande maioria considera-o como normal (Carnot e Glenard, Case, Blamoutier, Ivanow, Bolton e Salmond, citados por Gutmann).

Assim, uns mencionam movimentos antiperistalticos normaes, ao nivel do bulbo; outros, na altura da porção descendente, perto do **genu inferius,** raramente perto do angulo duodeno-jejunal (Gutmann), sendo que estes movimentos são muito rapidos, muito fracos e pouco visiveis.

Isto quanto ao antiperistaltismo normal, porquanto, o exaggero significa existencia de embaraço pathologico.

A estáse duodenal é uma das affecções mais frequentes no dominio da pathologia duodenal. Em uma estatistica de Annes Dias, constituida de 400 casos, 50% apresentava estáse bulbar.

A syndrome radiologica de uma estáse se expressa por dilatação acima do obstaculo e movimentos de braçagem de seu conteúdo, sendo que o primeiro dos signaes é mais ou menos pronunciado.

Outrosim, o primeiro signal funccional de uma estenose é o exaggero do peristaltismo da porção que fica acima.

Muitas vezes, vê-se a onda opaca progredir até um certo ponto, séde da estenose; dahi ella volta, com maior ou menor violencia, por um movimento antiperistaltico mais ou menos energico.

Pouco a pouco, surge a retro-dilatação que, quando não removido o obstaculo, cada vez mais augmenta, até tornar-se sacciforme, dando a impressão de uma bolsa inerte, dilatada passivamente pelo seu conteúdo.

Existem na estáse, portanto, duas phases: de hypercinesia motora, e a verdadeira "asystolia" com dilatação, applicando o mesmo raciocinio que para as cardiopathias.

a) **Estáse de causa intrinseca:**

Esboçada, em largos traços, a syndrome radiologica geral da estáse, trataremos, aqui, da estáse de causa intrinseca, por periduodenite, em particular, a mais frequente, produzindo um estreitamento localisado da luz duodenal.

Neste caso, o bulbo apparece dilatado, aquem da estenose, com hyperfunccionamento pylorico e secun-

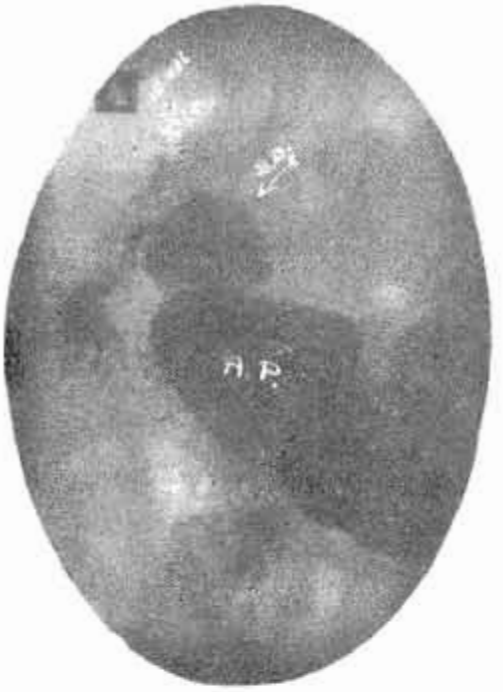

7 — Bulbo normal.

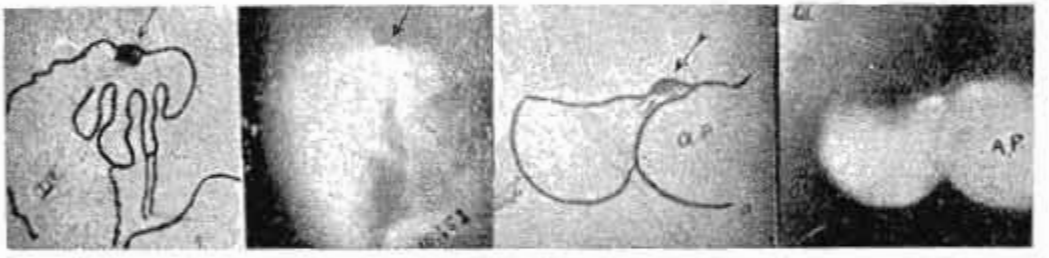

8 — Ulcera bulbar. — Varios pseudo-diverticulos.

9 — Ulcera bulbar da pequena curvatura. — Grande pseudo-diverticulo da grande curvatura.

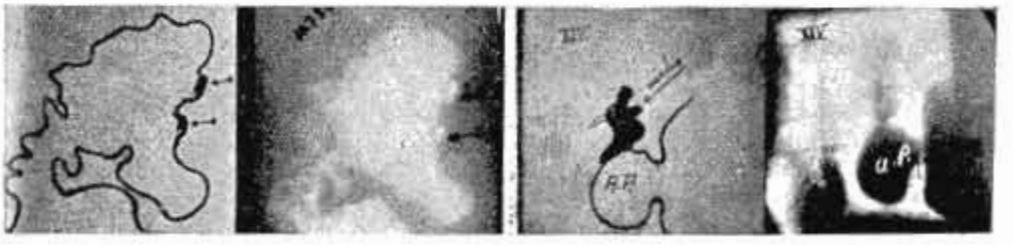

10 — Ulcera bulbar. — Nicho da pequena curvatura.

11 — Ulceras multiplas do bulbo. — Dous nichos da pequena curvatura.

dariamente relaxamento do tonus deste esphincter e estáse gastrica.

Na estenose da 2.ª porção, teremos, a principio, hyper-funcção bulbar, depois dilatação e estáse do bulbo.

Isto no que se refere ao segmento supra-mesocolico da 2.ª porção e porção bulbar.

Na periduodenite sub-mesocolica, a retro-dilatação é geralmente media, a braçagem muito nitida, sendo que a dilatação se localisa no duodeno, e nunca attinge o estomago (Duval, Roux e Béclère).

A dilatação cessa em um ponto variavel, segundo a séde das bridas estenosantes, ora, na metade direita da 3.ª porção, ora, na 4.ª porção. Na estenose do angulo duodeno-jejunal, por periduodenite, "entre todas, a mais grave, porque havendo uma estáse em todo o duodeno, são severissimos os signaes geraes", (Salvador Pinheiro Machado), todo o circulo duodenal é dilatado, com o desapparecimento de seus angulos, assemelhando-se o duodeno a uma buzina, e, podendo apparecer, totalmente, á direita do estomago desviado para a esquerda; sendo tambem possivel encontrarmos o pyloro inscripto no centro de seu circulo visivel acima da pequena curvatura.

O grande caracteristico, entretanto, da estáse por periduodenite é a fixidez de seus signaes radiologicos, não modificaveis por nenhuma das manobras radiologicas habituaes ou especiaes (manobra de Hayes, Chilaidïti, decubito ventral, etc.).

b) **Estáse de causa extrinseca:**

Na compressão pelo pediculo mesenterico, a retro-dilatação, geralmente, é mais accentuada, observando-se a inercia do sacco e a dilatação duodeno-gastrico.

A dilatação cessa sempre bruscamente na linha mediana, lugar da passagem do pediculo mesenterico na frente da 3.ª porção.

FACULDADE DE MEDICINA DE PORTO ALEGRE

Aqui, ao inverso da estáse por periduodenite, o grande caracteristico da compressão pelo mesenterio é seu desapparecimento sob o effeito de manobras radiologicas, especialmente em decubito-ventral.

Devemos mencionar aqui que um tumor da cabeça do pancreas, ou uma pancreatite hyperplasica, pódem exercer compressão sobre o duodeno, distendendo o seu arco, e determinar uma estáse total do duodeno. O tumor pancreatico, aliás, póde estender-se ao duodeno.

4.° — Cancer do duodeno.

Ao passo que a demonstração radiologica de tumores malignos ao nivel do duodeno é de uma grande raridade, as neoplasias benignas são relativamente frequentes, sendo na maioria polipos ou fibromas.

Carman publicou uma radiographia typica de fibroma, que occupava quasi completamente o bulbo, de tal maneira que entre as paredes duodenaes apenas restava um tenue rendilhado, que na radiographia tomava a forma de calice. Casos analogos de neoformações foram communicados por Akerlund, sendo que um delles produzia um defeito de repleção do bulbo, constante, que simulava uma ulcera.

No acto operatorio se verificou um papiloma do tamanho de um grão de bico. Nos outros casos, foi encontrado um bulbo dilatado, cheio de materia extranha. A consequencia era um aspecto irregular de repleção bulbar.

5.° — **Duodenite e ulcera duodenal.**

Constituindo o diagnostico da ulcera, geralmente localisada no bulbo, a parte mais importante da exploração radiologica do duodeno, de proposito, deixamos para della tratar no fim do capitulo.

No diagnostico exacto da ulcera duodenal, papel

importante sinão decisivo desempenha o exame radiologico.

De algum tempo a esta parte, graças ao aperfeiçoamento dos apparelhamentos e a introducção de technicas especiaes, muito tem progredido o diagnostico radiologico da ulcera duodenal.

Entre estas ultimas, é importante conhecer o methodo de Von Ellischer aperfeiçoado por Forsell e Berg, com a relevographia da mucosa gastro-duodenal.

No que diz respeito ao diagnostico radiologico da ulcera duodenal, duas escolas com tendencias oppostas se defrontam.

Uma, que dando grande valor aos signaes directos, affirma a existencia de um signal pathognomonico de ulcera — o **nicho de Haudeck;** outra, que dá ao diagnostico radiologico uma importancia relativa.

No que se refere á pathogenia está de novo se dando mais valor actualmente a origem inflammatoria.

Outros factores foram mencionados como capazes de originar a ulcera, como sejam a hyperquilia, os traumatismos, as lesões vasculares e nervosas e, por ultimo, a infecção focal.

Papel preponderante foi dado á gastro-duodenite por Sole-Sorondo-Mosto (citados por P. Maciel).

Effectivamente, até ha pouco constituia a duodenite uma lesão a parte. Nunca se tomou na devida consideração a precedencia ou coexistencia da gastro-duodenite nos casos de ulcera gastro-duodenal.

A precedencia da gastro-duodenite, na ulcera tem sido assignalada em estomagos não ulcerosos nos quaes se verificou, tempos depois, a ulcera em evolução.

As lesões de gastro-duodenite apresentam aspecto especial e intensidade variavel, conforme a região em que se processam.

"Ha um ponto de contacto, um limite entre a intensidade dessas lesões, trazendo a alteração da mucosa e

o processo ulceroso em si, com significação anatomica bem precisa e perfeitamente caracterizada.

Nos processos intensos de gastro-duodenite podemos observar tambem efração ou solução de continuidade da mucosa, mas que não ultrapassa a muscularis mucosae, constituindo a erosão, verdadeiro traço de união anatomico entre a ulcera recente (jovem) e a gastro-duodenite.

A gastro-duodenite é formada de lesões superficiaes diffusas; a ulcera é constituida por uma lesão profunda, circumscripta.

As lesões histologicas intermediarias entre a gastro-duodenite e a ulcera chronica são representadas pela erosão superficial e a grande erosão (gastro-duodenite) e as formas ulcerosas jovens (ulcera agúda e sub-agúda). A integridade da muscularis mucosae estabelece o limite anatomico entre os dois processos. A ulcera seria, pois, a consequencia da evolução duma erosão inflammatoria" (Pedro Maciel).

Importante é, pois, o papel da radiologia no diagnostico differencial entre ulcera e gastro-duodenite. Podendo solucionar problemas clinicos até aqui ainda confusos.

O diagnostico radiologico da ulcera duodenal muito tem progredido, graças á technica das radiographias seriadas em que os "clichés" são tomados, sob o contrôle radioscopico, durante as varias phases do transito duodenal e em graus differentes de repleção do bulbo.

Embora apresente o bulbo ulceroso grande complexidade e variabilidade, em seu aspecto morphologico, tem elle, para os radiologistas sua expressão radiographica caracteristica, a ponto de Gutmann chegar a affirmar que "ce diagnostic se fait presque instantanement, au simple examen des clichés en série. Lorsq'uil y a discussion, il ne s'agit en général pas d'ulcère".

Os signaes radiologicos da ulcera têm todos o mes-

mo caracter, sem o qual não tem valor, é a constancia de sua imagem na mesma seriographia.

Elles pódem ser directos e indirectos.

SIGNAES DIRECTOS. — O "nicho" de Haudeck, descripto pela primeira vez por este autor, em 1911, constitue a representação graphica do processo ulceroso, da solução de continuidade circunscripta que ultrapassa a muscularis mucosae. Em associação com os signaes indirectos, elle constitúe o elemento capital do diagnostico. Muito tem augmentado a sua frequencia como expressão radiologica de ulcera, com os progressos do apparelhamento e com o aperfeiçoamento da technica. Apresenta o nicho aspecto e dimensões variaveis, sendo, em geral, arredondado ou ovalar, e variando tambem o seu aspecto com a localisação nos bordos e nas faces do bulbo.

Nas curvaturas bulbares, o nicho se mostra como uma mancha arredondada ou alongada, destacando-se no perfil da imagem, permanente em todas as radiographias.

Localisado deste modo, póde ser visto pelo exame commum e o seu caracter essencial é a persistencia da imagem, permittindo distingui-lo da dum pseudo diverticulo que em determinado momento póde variar de dimensões ou até desapparecer.

A imagem do nicho de face póde ser evidenciada ou pelo exame commum ou com o uso de technica especial (relevographia por compressão) ou pelo methodo das pequenas quantidades.

O exame commum póde surprehender a imagem do nicho quando a radiographia fôr tomada durante o esvasiamento expontaneo ou quando não houver distensão do orgão que nesse caso estaria incompletamente cheio, permittindo, atravez da sombra bulbar, a sua visibilidade sob a fórma de uma sombra mais densa. A imagem

bulbar com nicho de face póde apresentar varios aspectos, sendo que, ás vezes, nota-se nitidamente desenhado todo ou parte do contorno bulbar limitando uma zona clara na qual se mostra a imagem do nicho como uma sombra densa.

Casos ha em que a sua imagem se destaca na sombra bulbar dentro de um halo claro.

Nos bulbos normaes, pelo methodo da relevographia, podemos apreciar o aspecto da mucosa cujas pregas se desenham longitudinaes, parallelas, sinuosas, onduladas.

Nos casos de lesão inflammatoria (duodenite), sem lesão ulcerosa o aspecto das pregas é completamente diverso, irregular, ou, então, ellas não se desenham em virtude da quantidade de mucus e da espasmodicidade das paredes bulbares que não retêm o bario eliminando-o rapidamente. Nos casos de lesão ulcerosa a imagem do nicho póde apparecer sob a fórma de uma sombra arredondada em tom mais accentuado e que se destaca na superficie da face do bulbo impregnado por uma delgada camada de bario, notando-se a convergencia das pregas da mucosa, sendo essa convergencia das pregas mucosas explicada, ou, pela esclerose das paredes como se observa na ulcera do estomago, ou, então, como consequencia da mobilidade da sub-mucosa pela contração da muscularis mucosae (Forsell).

Alguns autores ainda mencionam como signal directo a **rectidão** com **rigidez** da curvatura, onde está situada a ulcera, sendo um dos signaes mais importantes. E' devido á perda da elasticidade da parede. Mesmo na ausencia de nicho, este signal faz suspeitar ulcera.

Akerlund chama a esta deformação de "retracção".

SIGNAES INDIRECTOS. — Muitas vezes as lesões ulcerosas de face pódem não se acompanhar de deformações dos contornos bulbares, sobretudo quando a

radiographia é tomada com o bulbo cheio. Este facto, em geral, acontece quando se trata de ulcera jovem sem reacção fibro-esclerosa e fóra dos periodos de crise dolorosa.

O bulbo ulceroso, entretanto, na quasi totalidade dos casos, se apresenta grandemente deformado, sendo estas deformações de uma variedade infinita.

Algumas de natureza espasmodica, outras de natureza organica. As deformações espasmodicas do bulbo são communs na ulcera e nas lesões superficiaes da mucosa (duodenite), são multiformes e constam de incisuras, entalhes, pseudo-diverticulos e se caracterizam pela sua inconstancia nos diversos clichés de uma mesma série.

As incisuras e **entalhes** de natureza organica são fixas, permanentes, e significam a existencia de lesões fibro-esclerosas da parede duodenal.

Os pseudo-diverticulos juxta-ulcerosos são de grande frequencia, quando ha phenomenos de estenose, e representam expansões das paredes bulbares, onde não existe endurecimento ou adherencia.

Apresentam-se, ora sob a fórma de prolongamentos delgados, ora são de maiores proporções e simulam um dedo de luva, que varia de dimensões, muitas vezes, de um para outro "cliché" da mesma série, podendo ser esvasiados pela compressão.

Outros signaes indirectos são indicados pelos autores: **dôr localisada**, excentricidade pylorica, hypertonicidade gastrica, abertura permanente do pyloro.

Estes signaes, porém, apresentam, para certos autores, grandes reservas em sua interpretação.

Além disso devemos tratar aqui das deformações dos bulbos não ulcerosos.

O bulbo normal durante o esvasiamento muda de fórma sem, no entretanto, modificar o seu aspecto normal. As duodenites e as periduodenites alteram tambem

a fórma normal do bulbo, mas de uma maneira mais caracteristica. Nas duodenites, as deformações, que são de natureza exclusivamente espasmodicas, se caracterizam sobretudo por um polimorphismo accentuado com formações de pseudo-diverticulos, entalhes e incisuras espasmodicas, levando-nos sempre á suspeita de lesão ulcerosa.

O aspecto da mucosa, a variabilidade dos aspectos morphologicos differentes em todos os "clichés" e a ausencia da imagem de nicho são os signaes que mais caracterizam as duodenites.

CAPITULO IV

CONTRIBUIÇÃO PESSOAL: OBSERVAÇÕES ANATOMICAS

OBSERVAÇÃO N.° 1

J. N. — sexo masculino — de côr mixta — com 42 annos de idade — deste Estado — registrado no Instituto Anatomico sob o n.° 1704.

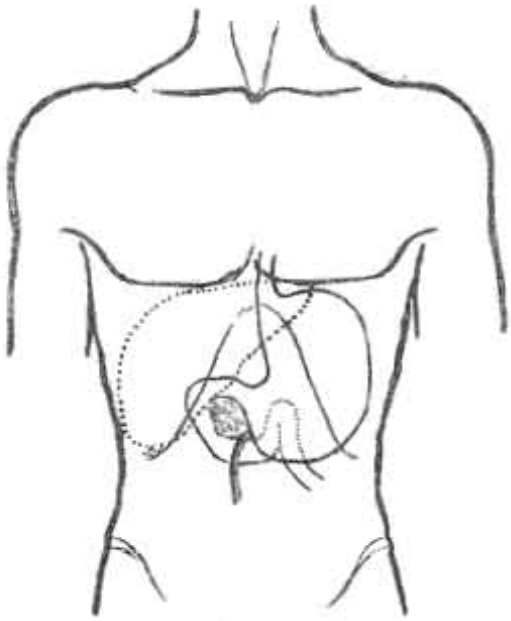

Causa da morte: Insufficiencia aortica.

I — Ao abrirmos o ventre, por uma incisão crucial, observamos, á primeira vista, um

1.º plano, superficial, constituido dos orgãos seguintes:

Colon transverso, dirigido da direita para a esquerda, formando uma curva de concavidade para cima, e que divide o campo em duas partes: uma, superior, acima do colon transverso, occupada pelo figado, á direita, e o estomago, á esquerda; outra, inferior, abaixo do colon transverso, occupada pelo grande epiploon, que se estende até o pubis.

Estomago, figado e grande epiploon levados para cima, para o thorax, e afastado, para baixo, o colon transverso, após ser desinserido do mesocolon transverso, evidenciamos, dest'arte, um

2.º plano, profundo, cuja constituição é a seguinte:

Figado, occupando o hypochondrio direito, epigastrio e uma pequena parte do hypochondrio esquerdo (1/3); vesicula biliar e canaes biliares; pequeno epiploon; estomago, occupando o hypochondrio esquerdo e região umbilical; pancreas; pediculo mesenterico; alça duodenal, circumdando a cabeça do pancreas; achando-se grande parte deste plano occupada pelas alças delgadas.

II — **Duodeno em particular.**

SITUAÇÃO: Encontra-se "in-situ", ultrapassando a columna vertebral, mais á direita que á esquerda, abaixo do figado, atrás do estomago e colon transverso.

FORMA: Approxima-se da semi-annular, e possue um sulco duodeno-pylorico muito nitido.

DIVISÃO E DIRECÇÃO: Apresenta quatro porções bem distinctas, com as direcções respectivas seguintes:

1.ª porção: Dirige-se horizontalmente para a direita e para atrás;

2.ª porção: Obliquamente, de cima para baixo, da direita para a esquerda e de trás para diante;

3.ª porção: Horizontalmente, da direita para a esquerda, encontrando-se amoldada sobre a saliencia da columna lombar;

4.ª porção: Verticalmente ascendente. Apresenta ainda a parte pylorica da primeira porção estreitada, emquanto que a parte externa é a porção mais dilatada de todo o orgão.

Existe ainda um estreitamento ao nivel da extremidade esquerda da porção pre-aortica, causado pela passagem dos vasos mesentericos superiores.

O angulo superior ou sub-hepatico é agúdo, com abertura para baixo e para a esquerda. O angulo inferior ou joelho inferior é obtuso, com abertura para cima e para a esquerda. O angulo duodeno-jejunal é agúdo, aberto para baixo. O lado jejunal do angulo duodeno-jejunal encontra-se em um plano anterior, superficial, ao lado duodenal. Este angulo entra em relação com o antro pylorico (face posterior), tendo de permeio o mesocolon transverso.

RELAÇÕES — **1.ª porção:** Para a frente e para cima, com a face inferior do figado, vesicula biliar e pequeno epiploon; para baixo, com o pancreas; para atrás e da esquerda para a direita, com a arteria gastro-duodenal, veia porta, arteria hepatica e canal choledoco;

2.ª porção: Para a frente, com o figado, cólo da vesicula biliar e colon transverso; para atrás, com os vasos renaes, uretér, rim direito e musculo psoas; para dentro, com o pancreas e veia cava; para fóra, em cima, com o figado e em baixo, com a extremidade superior do colon ascendente;

3.ª porção: Para a frente, com os vasos mesentericos superiores e á raiz do mesenterio; para atrás, com a veia cava, aorta; para cima, com o pancreas; para baixo, com as alças delgadas;

4.ª porção: Para a frente, com o antro pylorico, tendo de permeio o mesocolon transverso; para atrás, com o pediculo renal esquerdo, uretér esquerdo e vasos espermaticos esquerdos; para dentro, com a aorta; para fóra, com o bordo interno do rim esquerdo.

O angulo duodeno-jejunal contrahe, para trás, relações mediatas com a veia renal esquerda, por intermedio do arco vascular de Treitz.

Sobre este angulo (lado duodenal) implanta-se o musculo de Treitz, que, por sua face posterior, contrahe relações com a veia renal esquerda, a qual se encontra na frente da arteria.

PEDICULO MESENTERICO. — Este dirige-se, obliquamente, da direita para a esquerda e de cima para baixo, cruzando a 3.ª porção, em sua extremidade esquerda. Corresponde a 2.ª (parte inferior) e á 3.ª vertebras lombares.

O ponto de cruzamento do pediculo mesenterico na frente da terceira porção, projectado na parede abdominal anterior, corresponde a um ponto localisado a 3 cm. acima e á esquerda do umbigo.

O **angulo duodeno-jejunal** projectado na parede abdominal anterior, corresponde a um ponto situado 5,5 cms. acima do umbigo, e 3 cms. á esquerda da linha mediana.

RELAÇÕES COM A COLUMNA. — **1.ª porção:** Esta entra em relação com 2.ª vertebra lombar (parte inferior). O angulo superior está ao nivel da 1.ª lombar (flanco direito).

2.ª porção: Esta corresponde ao flanco direito das 2.ª e 3.ª vertebras lombares. O angulo inferior encontra-se na altura da 3.ª vertebra lombar.

3.ª porção: Esta corresponde á 2.ª vertebra lombar.

4.ª porção: Esta corresponde á 3.ª lombar, ao disco

entre 3.ª e 2.ª e á 2.ª lombar. O angulo duodeno-jejunal corresponde á 2.ª vertebra lombar (parte superior).

PROJECÇÃO DO DUODENO NA PAREDE ABDOMINAL ANTERIOR. — O duodeno, projectado na parede anterior do ventre, fica comprehendido dentro de uma zona, delimitada: em cima, por um plano, passando ao nivel das extremidades anteriores das 8.ª costellas; em baixo, por um plano horizontal, passando a 1 cm. acima do umbigo; á direita, por um plano vertical, passando a 6 cms. da linha mediana; á esquerda, por um plano vertical, passando a 5 cms. desta linha.

REVESTIMENTO PERITONIAL. — A 1.ª porção duodenal (parte interna) é revestida em ambas as faces anterior e posterior; as outras porções são apenas revestidas de peritoneo em sua face anterior.

CIRCULAÇÃO DUODENAL. — O duodeno, assim como o pancreas, é irrigado por ramos arteriaes fornecidos pela **gastro-duodenal** e pela **mesenterica superior.**

A 1.ª dellas emerge da hepatica ao nivel do bordo superior da 1.ª porção, dirigindo-se para baixo, toma a denominação de **gastro-epiploica direita,** acompanha a grande curvatura do estomago, fornecendo numerosos ramos a esta região. Antes de tomar este nome, distribue ramos, á porção inicial do duodeno, e na altura do bordo inferior da 1.ª porção, lança a **pancreatico-duodenal superior ou direita.** Esta dirige-se para baixo e para a direita, entrando em relação intima com o pancreas e a 2.ª porção do duodeno e fornece numerosos ramos a esta porção e á face anterior do pancreas.

A segunda que é a mesenterica superior, provêm da aorta, e após lançar ramos á 4.ª porção, lança, na altura do bordo inferior do pancreas, a **pancreatico-duodenal inferior ou esquerda,** a qual se dirige para baixo e para

a direita, distribuindo ramos á 3.ª porção, e, ao defrontar o terço médio desta porção se anastomosa com a pancreatico-duodenal superior.

Com esta anastomose se constitue o arco ou **arcada arterial anterior.**

As arterias pancreatico-duodenaes superior e inferior, logo após suas origens, lançam, respectivamente, cada uma um ramo, que se dirige para trás e ahi se anastomosam, formando o **arco posterior,** que irriga a face posterior do duodeno e do pancreas.

Ambas as arcadas, anterior e posterior, apresentam algumas anastomoses entre si.

CIRCULAÇÃO VENOSA. — As veias acompanham as arterias.

OBSERVAÇÃO N.° 2

B. V. S. — sexo masculino — branco — com 47 annos de idade — deste Estado — agricultor — registrado no Instituto Anatomico sob n.° 1692.

Causa da morte: Bacillose pulmonar.

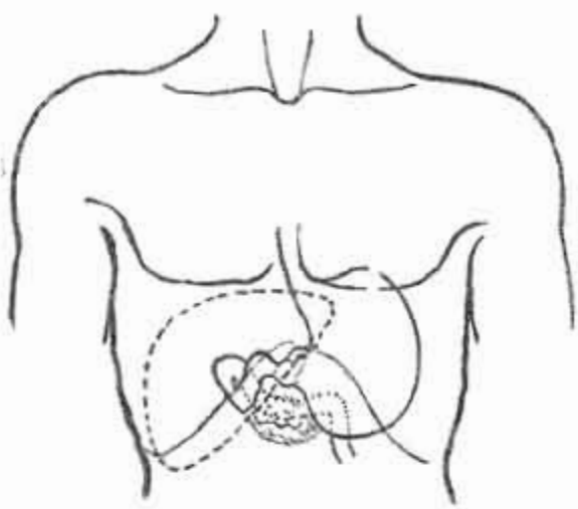

I — Ao abrirmos o ventre, por uma incisão crucial, observamos, á primeira vista, um

1.º **plano,** superficial, constituido dos orgãos seguintes:

Figado, cujo bordo anterior vem se collocar muito abaixo do rebordo costal direito; estomago, o qual se encontra distendido por gazes; colon transverso, dirigido horizontalmente da direita para a esquerda e de baixo para cima.

Achando-se grande parte desse plano occupado pelo grande epiploon, que se estende até o pubis.

Figado, estomago e grande epiploon rebatidos para cima, e afastado para baixo, o colon transverso, após ser desinserido do mesocolon transverso, evidenciamos, dest'arte, um

2.º **plano,** profundo, cuja constituição é a seguinte:

Figado, occupando o hypochondrio direito e parte do epigastrio; vesicula biliar; pequeno epiploon; canaes biliares; pancreas; alça duodenal; angulo direito do colon transverso; pediculo mesenterico; mesocolon transverso, cruzando, obliquamente, para baixo e para a direita a face anterior (terço médio) da 2.ª porção do duodeno; bem inferiormente encontram-se as alças delgadas.

II — **Duodeno em particular.**

SITUAÇÃO. — Encontra-se situado profundamente, abaixo do figado, atrás do estomago e colon transverso, correspondendo á 2.ª, 3.ª, 4.ª, vertebras lombares, e, facto importante, parte delle localisa-se atrás do pancreas.

FORMA. — Affecta uma forma bem anormal, que se não póde incluir em nenhum dos typos conhecidos, com o sulco duodeno-pylorico não muito nitido.

DIVISÃO E DIRECÇÃO. — Apresenta quatro porções distinctas, com as direcções respectivas seguintes:

1.ª porção: Dirige-se horizontalmente da esquerda para a direita e da frente para atrás;

2.ª porção: E' verticalmente descendente;

3.ª porção: E' verticalmente ascendente, no flanco direito da segunda porção, formando angulo agúdo com a 2.ª porção, aberto para cima;

4.ª porção: Dirige-se obliquamente da direita para a esquerda e de cima para baixo, passando pela face posterior do pancreas, e corresponde á parte superior da 3.ª vertebra lombar.

RELAÇÕES. — **1.ª porção:** Para a frente, com o cólo da vesicula biliar, indirectamente por meio do pequeno epiploon; para atrás, com a parte inferior da 2.ª vertebra lombar, tendo de permeio a aorta e a veia cava; para cima, com a face inferior do figado; para baixo, com o bordo superior da cabeça do pancreas;

2.ª porção: Para a frente, com o angulo sub-hepatico do colon, com um ligamento que se estende deste angulo á face inferior do figado; para atrás, com os vasos renaes direitos, uretér direito e vasos espermaticos, pólo inferior do rim direito; para a direita, com o cólo da vesicula biliar e bordo interno do rim direito; para a esquerda, contrahe relações intimas com a cabeça do pancreas;

3.ª porção: Para a frente, com o angulo sub-hepatico do colon e face inferior do figado; para atrás, com o pólo inferior e face anterior do rim direito; para cima, com o bordo inferior da 4.ª porção, em sua parte inicial, antes de se collocar por detrás do pancreas; para baixo, com as alças delgada;

4.ª porção: Para a frente, com a face posterior do pancreas, com a qual entra em relações intimas, existindo uma escavação em fórma de gotteira, na qual aloja-se a 4.ª porção; para atrás, com a aorta, veia cava e primeiras fibras do psoas.

PEDICULO MESENTERICO. — Passa verticalmente pela frente da 4.ª porção, junto ao angulo duodeno-jejunal. A arteria mesenterica superior nasce da aorta, ao nivel do bordo superior da 4.ª porção e dahi dirige-se verticalmente para baixo, passando na frente da 4.ª porção e atrás do pancreas. Neste trajecto descendente, o pediculo mesenterico corresponde a 2.ª, 3.ª e 4.ª vertebras lombares.

A veia renal esquerda passa no angulo formado pela aorta e a mesenterica superior. O musculo de Treitz implanta-se no angulo duodeno-jejunal.

RELAÇÕES OSSEAS. — **1.ª porção:** Entra em relação com a parte inferior da 2.ª lombar;

2.ª porção: Esta corresponde ao flanco direito da 2.ª e 3.ª vertebras lombares;

3.ª porção: Encontra-se na altura da 3.ª vertebra lombar;

4.ª porção: Corresponde a 4.ª lombar, ao disco entre a 4.ª e 3.ª lombar e ao corpo da 3.ª vertebra lombar.

PROJECÇÃO DO DUODENO NA PAREDE ABDOMINAL ANTERIOR. — O duodeno, projectado na parede anterior do ventre, corresponde a uma zona delimitada: superiormente por um plano horizontal, passando pela extremidade anterior das 8.ª costellas; inferiormente, por um plano horizontal, passando a 1 cm. abaixo do umbigo; á esquerda, por um plano vertical, passando a 6,5 cms. da linha mediana; á direita, por um plano vertical, passando a 6 cms. desta linha.

REVESTIMENTO PERITONEAL. — A 1.ª porção duodenal (parte interna) é revestida em suas duas faces, anterior e posterior; as outras porções são revestidas de peritoneo apenas em sua face anterior.

ANGULO DUODENO-JEJUNAL. — Este angulo corresponde ao flanco esquerdo da 3.ª vertebra lombar. Está em relação com o pediculo renal esquerdo; para a frente corresponde á face posterior da pequena tuberosidade do estomago, tendo de permeio o mesocolon transverso.

CIRCULAÇÃO ARTERIAL. — A arteria gastro-duodenal nasce da hepatica com cerca de 3 mms. de calibre, dirige-se para baixo e um pouco para a esquerda, e ao defrontar o bordo superior da 1.ª porção, dá origem á gastro-epiploica direita, que se ramifica na grande curvatura gastrica, e á pancreatico-duodenal superior que se distribue ás 1.ª e 2.ª porções do duodeno, em seu percurso sobre a face anterior do pancreas.

A distribuição da mesenterica superior é que apresenta uma anomalia digna de nota.

Esta, como já haviamos dito, tem sua origem na aorta na altura do bordo superior da 4.ª porção, dahi se dirige para baixo na frente desta porção do duodeno e atrás do pancreas, e, ao chegar ao nivel do bordo inferior da cabeça do pancreas, ao mesmo tempo que fornece alguns ramos que se distribuem ao pancreas e a parte esquerda da 4.ª porção, dá origem á pancreatico-duodenal inferior, a qual se dirige da esquerda para a direita e um pouco para cima, dando ramos que irrigam a 4.ª porção e que se anastomosam com a pancreatico-duodenal superior através o tecido que separa a 2.ª porção da cabeça do pancreas.

Ambos os arcos anterior e posterior são imcompletos.

CIRCULAÇÃO VENOSA. — As veias acompanham as arterias; lançam-se, umas, na veia porta; outras, na esplenica e na mesenterica superior.

OBSERVAÇÃO N.º 3

C. M. S. — sexo masculino — preto — com 24 annos de idade — deste Estado — registrado no Instituto Anatomico sob n.º 1.697.

Causa da morte: tuberculose pulmonar.

I — Ao abrirmos o ventre, por uma incisão crucial, encontramos: para cima e á direita, occupando o hypochondrio direito, o figado; para cima e á esquerda, o estomago, occupando o hypochondrio esquerdo e parte do direito e o epigastrio; abaixo do estomago, o grande epiploon que se estende até o pubis.

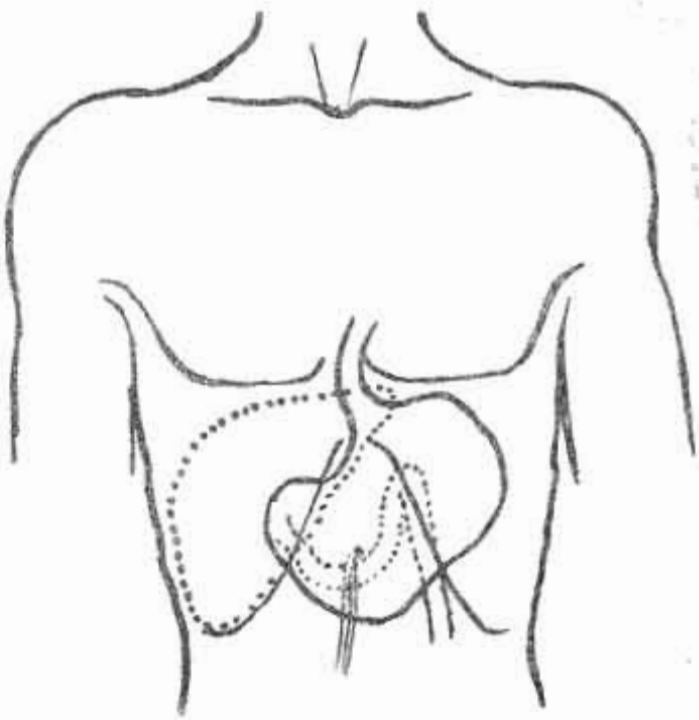

Estomago, figado e grande epiploon rebatidos para cima, e para baixo, o colon transverso, após desinserido do mesocolon transverso perto de seu bordo adherente, encontramos um segundo plano, profundo, constituido dos orgãos seguintes:

Figado; vesicula biliar e canaes biliares; antro pylorico; duodeno; pancreas e bem em baixo as alças delgadas.

II — **Duodeno em particular.**

SITUAÇÃO. — Encontra-se localisado profunda e superiormente na parte superior da cavidade abdominal, na frente da rache, excedendo a esta mais á direita que á esquerda, logo abaixo do figado e atrás do estomago, sendo completamente recoberta por este orgão.

Apresenta um estreitamento no fim da primeira porção e inicio da segunda.

FORMA: Em U classico com abertura para cima e para a esquerda, não apresentando sulco duodeno-pylorico.

DIVISÃO E DIRECÇÃO: Verificamos quatro porções bem distinctas, com as direcções respectivas seguintes:

1.ª porção: Do pyloro dirige-se obliquamente para a direita, para cima e para atrás;

2.ª porção: Do angulo superior, dirige-se levemente obliqua para baixo, para dentro e para adiante;

3.ª porção: Horizontalmente da direita para a esquerda, na frente do disco intervertebral entre a 3.ª e 4.ª lombares;

4.ª porção: Levemente obliqua para cima e da direita a esquerda.

RELAÇÕES. — **1.ª porção:** Para a frente, com a pequena tuberosidade do estomago; para atrás, com os canaes biliares; para cima, com o cólo da vesicula biliar; para baixo, com o bordo superior da cabeça do pancreas;

2.ª porção: Para a frente e acima do mesocolon

transverso, com o colo da vesicula biliar, com o angulo hepatico do colon e com a pequena tuberosidade gastrica; para atrás, com a face anterior do polo inferior do rim direito e parte externa da face anterior da veia cava (relação directa); para a direita, com o lobo direito do figado, com a extremidade superior do colon ascendente; para dentro, contrahe relações intimas com o bordo da cabeça do pancreas;

3.ª porção: Para a frente, com o pediculo mesenterico, com a grande curvatura gastrica (porção horizontal) e com uma parte do colon transverso. O pediculo mesenterico, em sua passagem sobre a face anterior da 3.ª porção, determina-lhe um estreitamento. Para atrás, e da direita para a esquerda, com a veia cava e aorta abdominal.

Para cima, com o bordo inferior da cabeça do pancreas. Nesta altura, a glandula pancreatica emitte um prolongamento, que desce na frente da 3.ª porção e no flanco direito do pediculo mesenterico. Para baixo, com as alças delgadas e com as primeiras fibras do musculo psoas;

4.ª porção: Para a frente, com a face posterior da grande tuberosidade do estomago; para atrás, com a face anterior do pólo inferior do rim esquerdo.

O angulo duodeno-jejunal, para a frente, corresponde á face posterior da grande tuberosidade gastrica, e para atrás, repousa sobre a veia renal esquerda, que se encontra na frente da arteria, escondendo a esse vaso completamente. Entre o angulo duodeno-jejunal e a veia renal esquerda, verificamos o arco vascular de Treitz.

Sobre o ápice deste angulo e bordo superior da 4.ª porção, insere-se o músculo de Treitz, que em seguida ganha a face posterior do pancreas.

PEDICULO MESENTERICO. — Dirige-se levemente

FACULDADE DE MEDICINA

obliquo para baixo e para a esquerda, passando na frente da extremidade esquerda da 3.ª porção, ahi imprimindo uma depressão mais ou menos accentuada. Corresponde a 3.ª, disco intervertebral entre as 3.ª e 4.ª lombares e 4.ª vertebra lombar.

O ponto de cruzamento do pediculo mesenterico na frente da 3.ª porção, projectado na parede anterior do ventre, corresponde a um ponto situado 1 cm. acima e á esquerda do umbigo.

O angulo duodeno-jejunal, projectado na parede anterior do ventre, corresponde a um ponto situado a 6,5 cms. acima do umbigo e a 4 cms. da linha mediana.

RELAÇÕES COM A COLUMNA. — **1.ª porção:** Corresponde ao flanco direito do disco intervertebral entre as 1.ª e 2.ª lombares;

2.ª porção: No flanco direito das 1.ª e 2.ª lombares;

3.ª porção: Corresponde ao disco intervertebral entre as 3.ª e 4.ª lombares;

4.ª porção: No flanco esquerdo da parte superior da 4.ª, 3.ª e parte inferior da 2.ª lombar;

O angulo duodeno-jejunal encontra-se no flanco esquerdo da parte inferior da 2.ª lombar.

PROJECÇÃO DO DUODENO NA PAREDE ABDOMINAL ANTERIOR. — O duodeno, projectado na parede anterior do ventre, fica inscripto dentro de uma zona delimitada: em cima, por um plano horizontal, passando ao nivel da extremidade anterior das 8.ª costellas; em baixo, por um plano horizontal, passando a 1 cm. acima do umbigo; á direita, por um plano vertical, passando a 7 cms. da linha mediana; á esquerda, por um plano vertical, passando a 5 cms. da mesma linha.

REVESTIMENTO PERITONEAL. — Mesma disposição que na observação anterior.

CIRCULAÇÃO ARTERIAL. — A gastro-duodenal sáe da hepatica, dirigindo-se para baixo e ao chegar ao nivel do bordo inferior da 1.ª porção, antes de tomar o nome de gastro-epiploica direita, dá origem á pancreatico-duodenal superior ou direita.

Este ramo arterial, com 3 mms. de calibre, se dirige para baixo e para a direita, caminhando no intervallo entre o duodeno e o pancreas e ao attingir a parte inicial da 3.ª porção se anastomosa com a pancreatico-duodenal inferior ou esquerda, constituindo deste modo o **arco arterial anterior.**

A pancreatico-duodenal superior, por sua convexidade emitte alguns ramos á 2.ª porção do duodeno.

A pancreatico-duodenal inferior sáe da mesenterica superior na altura do bordo inferior da cabeça do pancreas e logo após sua emergencia, se divide em 2 ramos; um, que vae para a face posterior da cabeça do pancreas; outro, que vae se anastomosar com a pancreatico-duodenal superior.

CIRCULAÇÃO VENOSA. — A disposição e distribuição venosa é igual as das observações anteriores.

OBSERVAÇÃO N.º 4

J. B. S. — sexo masculino — branco — com 60 annos de idade — Typo hypoesthenico — natural de Santa Catharina. — Registrado no Instituto Anatomico sob o n.º 1.710.

Causa da morte: Enterite tuberculosa.

I — Aberto o ventre, por uma incisão crucial, encontramos, á primeira vista, um

1.º plano, superficial, constituido dos orgãos seguintes:

Figado, acima e á direita, occupando o hypochon-

drio direito; estomago, acima e á esquerda, occupando o hypochondrio esquerdo e o epigastrio; colon transverso, dirigindo-se levemente obliquo para cima e para a esqeurda, e, occupando a maior parte deste plano, o grande epiploon, estendido até o pubis.

Rebatido para cima o figado juntamente com o estomago e o grande epiploon, e para baixo, o colon transverso, após seccionado do mesocolon transverso, proximo de seu bordo adherente, apparece-nos, de cima para baixo, um

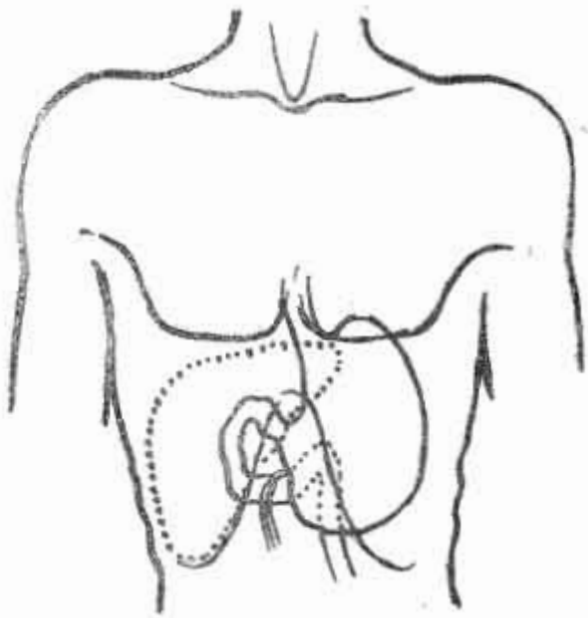

2.° plano, profundo, cuja constituição é a seguinte: Figado; vesicula biliar e canaes biliares; pequeno epiploon com os orgãos nelle contidos; antro pylorico; pancreas; duodeno e alças delgadas, occupando grande parte do campo.

II — **Duodeno em particular.**

O duodeno se apresenta como um tubo levemente achatado, irregular, com depressões e saliencias. O

sulco duodeno-pylorico é nitido. O angulo duedeno-jejunal é agudo, com abertura para baixo e para a direita.

Dos seus 3 angulos o superior é quase agudo; o inferior, recto e o duodeno-jejunal, agúdo.

SITUAÇÃO: O duodeno se encontra asymetricamente disposto na frente da columna lombar. A primeira porção e o angulo duodeno-jejunal em relação ás outras porções do duodeno, estão em um plano superficial: a 1.ª porção no flanco direito da 1.ª lombar (parte inferior), e o angulo duodeno-jejunal no flanco esquerdo da 2.ª lombar (parte superior).

A 3.ª porção, disposta transversalmente na frente do disco intervertebral entre a 3.ª e 4.ª lombar, apresenta uma concavidade posterior que abraça a columna lombar.

FORMA: O duodeno apresenta-se em U quase deitado, com abertura dirigida para cima e um pouco para a esquerda.

DIVISÃO E DIRECÇÃO. — O duodeno apresenta quatro porções bem distinctas e que se acham assim dirigidas:

1.ª porção: Horizontalmente da frente para atrás, de dentro para fóra, cavando na face inferior do figado, uma depressão que lhe serve de leito, entrando em relação directa com o cólo da vesicula biliar;

2.ª porção: Verticalmente de cima para baixo, no flanco direito da columna lombar;

3.ª porção: Horizontalmente da direita para a esquerda;

4.ª porção: Levemente obliqua para cima e da direita para a esquerda.

RELAÇÕES. — **1.ª porção:** Para a frente, com a

face inferior do figado e a parte posterior da vesicula biliar; para atrás, e indo de dentro para fóra, com a 1.ª lombar, tendo de permeio a veia cava, com a veia porta, canal choledoco e arteria hepatica; para cima, com o pequeno epiploon; para baixo, com o bordo superior da cabeça do pancreas;

2.ª porção: Desce verticalmente sobre o flanco direito da columna vertebral desde a extremidade direita da 1.ª porção até o disco intervertebral entre a 3.ª e 4.ª lombares.

Sua face anterior está dividida pelo mesocolon transverso em duas partes: acima do mesocolon, a 2.ª porção corresponde ao figado e entra em relação com a vesicula biliar; abaixo do mesocolon, contrahe relações com as alças intestinaes e ao nivel do mesocolon, está em relação com a extremidade direita do colon transverso.

Para atrás, com a face anterior (parte interna) do polo inferior do rim direito; com o pediculo renal direito, arteria espermatica, uretér direito, veia cava inferior e algumas fibras do psoas.

Para dentro, com o bordo da cabeça do pancreas. Para fóra e de cima para baixo, com o lobo direito do figado e com a extremidade superior do colon ascendente;

3.ª porção: Para a frente, com a extremidade superior do mesenterio, com os vasos mesentericos superiores, e, tendo de permeio estes orgãos, com o colon transverso.

Para atrás, com a veia cava inferior e com a face anterior da aorta abdominal.

Para cima, com o bordo inferior da cabeça do pancreas. Para baixo, com as alças intestinaes e primeiras fibras do psoas;

4.ª porção: Para a frente, com o vestibulo pylorico e colon transverso. Para atrás, com o pediculo renal esquerdo, do qual se encontra separado por um te-

cido cellular frouxo. Para a direita, com a aorta. Para a esquerda, com o bordo interno do rim esquerdo.

O angulo duodeno-jejunal encontra-se completamente recoberto pelo estomago e se acha situado cerca de 3 dedos á esquerda da pequena curvatura gastrica, contraindo relações, para atrás, com a veia renal esquerda por intermedio do arco vascular de Treitz.

PEDICULO MESENTERICO. — Dirige-se mais ou menos obliquamente para baixo e para a esquerda passando na união do terço medio com o terço esquerdo da 3.ª porção. O pediculo mesenterico, projectado na parede anterior do ventre, corresponde a um ponto situado a 1 cm. acima e á esquerda do umbigo.

O angulo duodeno-jejunal, projectado na parede anterior do ventre, corresponde a um ponto situado 6 cms. acima do umbigo, e a 3 cms. á esquerda da linha mediana.

RELAÇÕES COM A COLUMNA. — **1.ª porção:** Corresponde ao flanco direito da 1.ª vertebra lombar;

2.ª porção: No flanco direito das 1.ª, 2.ª e 3.ª lombares;

3.ª porção: Na frente do disco intervertebral entre as 3.ª e 4.ª vertebras lombares;

4.ª porção: No flanco esquerdo das 3.ª e 2.ª vertebras lombares.

PROJECÇÃO DO DUODENO NA PAREDE ABDOMINAL ANTERIOR. — A mesma que a da observação anterior.

REVESTIMENTO PERITONEAL. — Mesma disposição que na observação anterior.

CIRCULAÇÃO ARTERIAL. — A gastro-duodenal emerge da hepatica atrás da 1.ª porção do duodeno, se

dirige para baixo e ao alcançar o nivel do bordo inferior da mesma porção, lança a pancreatico-duodenal superior e continuando o seu trajecto, toma a denominação de gastro-epiploica direita, ao percorrer a grande curvatura do estomago.

A pancreatico-duodenal superior, após sua origem na gastro-duodenal, se dirige para baixo, entre a 2.ª porção e a cabeça do pancreas, contrahindo relações intimas com estes dois orgãos, lhes fornecendo ramos arteriaes. Acompanha tambem á 3.ª porção, e, chegando ao ponto em que esta porção é cruzada pelo pediculo mesenterico, se anastomosa com a pancreatico-duodenal inferior, constituindo deste modo o **arco arterial anterior.**

A pancreatico-duodenal inferior nasce da mesenterica superior, ao nivel do bordo inferior do pancreas, acompanha em seu trajecto á 4.ª porção e se anastomosa com a pancreatico-duodenal superior.

ARCO ARTERIAL POSTERIOR. — Tanto a pancreatico-duodenal superior, como a pancreatico duodenal inferior, logo após sua origem da arteria da qual emanam, lançam, cada uma, um ramo que se dirige para atrás, e, ambos os ramos se anastomosam na face posterior do pancreas, distribuindo ramos para a face posterior do duodeno e do pancreas.

CIRCULAÇÃO VENOSA. — Os vasos venosos acompanham as arterias, lançando-se, uns, na veia porta; outros, na grande, e outros ainda na pequena mesaraica.

OBSERVAÇÃO N.º 5

J. I. — sexo masculino — branco — com 36 annos de idade — agricultor — natural da Rumania. — Registrado no Instituto Anatomico, sob n.º 1.719.

Causa da morte: Tuberculose pulmonar.

I — Aberto o ventre por uma incisão crucial, observamos, á primeira vista:

Em primeiro lugar, o figado, que se encontra notavelmente deslocado para baixo, alcançando seu bordo anterior á espinha iliaca anterior e superior, e o seu bordo superior, ficando na altura do rebordo costal direito, occupando o figado todo o quadrante superior direito, quadrante inferior direito e parte do quadrante superior esquerdo. Para cima e á esquerda, o estomago,

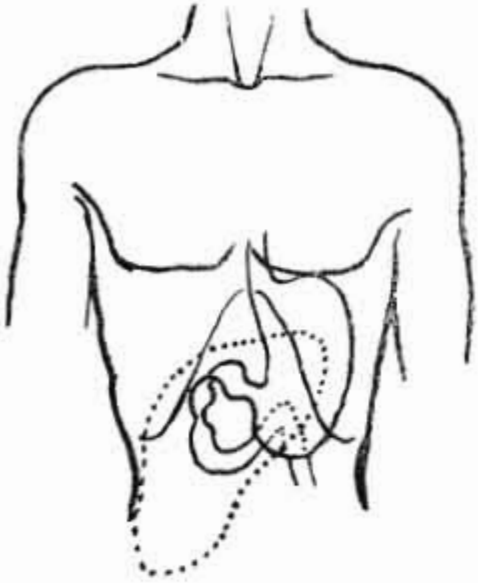

que se encontra ptosado, attingindo sua grande curvatura três centimetros abaixo do umbigo; colon transverso tambem ptosado e, inferiormente, o grande epiploon.

Deslocado para cima, o figado, com o estomago e grande epiploon, e para baixo, o colon transverso, após ser desinserido do mesocolon transverso, encontramos, um

2.° plano, profundo, cuja constituição é a seguinte:

Figado; vesicula biliar e canaes biliares; pequeno epiploon e orgãos nelle contidos; vestibulo pylorico; pancreas; duodeno; alças delgadas.

II — **Duodeno em particular.**

O duodeno se apresenta "in loco", como um tubo irregularmente cylindrico. Observa-se em sua primeira porção uma dilatação ampolar, e, logo após esta dilatação, no fim da primeira e inicio da segunda porção, um estreitamento ou estenose. O sulco duodeno-pylorico não é bem nitido. O angulo duodeno-jejunal é quasi agudo, com abertura para baixo.

Dos seus dous outros angulos, o primeiro ou joelho superior é recto e o segundo ou joelho inferior é obtuso.

A forma do duodeno é semi-annular, de abertura para a esquerda e um pouco para cima, abraçando em sua concavidade a cabeça do pancreas.

SITUAÇÃO: O duodeno se encontra asymetricamente disposto na frente da columna lombar, ultrapassando a esta mais á direita que á esquerda.

DIVISÃO E DIRECÇÃO. — O duodeno apresenta quatro porções bem individualisadas e que se encontram assim dirigidas:

1.ª porção: Ao sahir do pyloro se dirige obliquamente para a direita, para atrás e um pouco para cima;

2.ª porção: Verticalmente descendente sobre o flanco direito da columna lombar;

3.ª porção: Horizontalmente da direita para a esquerda;

4.ª porção: Levemente obliqua, para cima e da direita para a esquerda.

RELAÇÕES. — **1.ª porção:** Para a frente, com a face inferior do figado e fundo da vesicula biliar; para atrás, com a arteria hepatica, veia porta e com o canal choledoco; para cima, com o pequeno epiploon; para baixo, com o bordo superior da cabeça do pancreas;

2.ª porção: Para a frente, com o mesocolon transverso, que se dirigindo de cima para baixo e da esquerda para a direita, divide a face anterior da 2.ª porção em duas partes iguaes. Acima do mesocolon, o duodeno corresponde á face inferior do figado e ao corpo da vesicula biliar; abaixo do mesocolon, com o angulo hepatico do colon e alças intestinaes. Para atrás e de cima para baixo e sem peritoneo de separação: metade interna da face anterior do rim direito, vasos renaes e baccinete direitos, metade externa da veia cava inferior, uretér direito e algumas fibras do musculo psoas. Para fora e de cima para baixo, com a vesicula biliar, figado, (lobo direito), angulo direito do colon, extremidade superior do colon ascendente e alças delgadas. Para dentro, com o bordo da cabeça do pancreas.

3.ª porção: Para a frente, com o pediculo mesenterico, que determina em sua face anterior uma depressão mais ou menos acentuada; para atrás, com a veia cava inferior e aorta abdominal; para cima, com o bordo inferior da cabeça do pancreas; para baixo, com as alças intestinaes;

4.ª porção: Para a frente, com o vestibulo pylorico e colon transverso; para atrás, com o pediculo renal esquerdo, uretér esquerdo.

O duodeno com este conjuncto de orgãos entra em relações mediatas, pois, existe de permeio, um tecido cellular frouxo: para dentro, com a aorta; para fóra, com o bordo interno do rim esquerdo.

O angulo duodeno-jejunal se encontra completamente recoberto pelo antro pylorico, sendo delle separado pelo mesocolon transverso e entra em relações para atrás, com a veia renal esquerda, tendo, de permeio, o arco vascular de Treitz.

O musculo de Treitz tem sua implantação sobre o angulo duodeno-jejunal, e assim como este, possúe, para

atrás, relações com a veia renal esquerda e atravez esta veia, com a arteria renal esquerda.

PEDICULO MESENTERICO. — Apresenta a mesma direcção e projecção na parede anterior do ventre que se mostram na observação anterior.

RELAÇÕES COM A COLUMNA. — **1.ª porção:** Corresponde ao flanco direito do corpo da 1.ª lombar;

2.ª porção: Acompanha o flanco direito da columna da 1.ª até á 4.ª lombar;

3.ª porção: Na frente do disco intervertebral entre as 3.ª e 4.ª lombares;

4.ª porção: Acompanha o flanco esquerdo do corpo da 3.ª até ao da 2.ª lombar.

PROJECÇÃO DO DUODENO NA PAREDE ABDOMINAL ANTERIOR. — A mesma que na observação anterior.

REVESTIMENTO PERITONEAL. — Mostra a mesma disposição que na observação anterior.

CIRCULAÇÃO ARTERIAL. — A gastro-duodenal nasce da hepatica, em sua porção horizontal, e, ao chegar ao nivel do bordo inferior da 1.ª porção, lança a pancreatico-duodenal superior, que se dirige para baixo, acompanha o bordo da cabeça do pancreas, e, chegando á altura do joelho inferior do duodeno, se anastomosa com a pancreatico-duodenal inferior, ramo da mesenterica superior, constituindo-se, assim, o arco arterial anterior. Este arco arterial fornece, por sua convexidade, ramos ao duodeno, e, por sua concavidade, ramos ao pancreas.

O tronco cœliaco, após, sua origem, lança um ramo, que se dirige para baixo, ramificando-se na face poste-

rior do pancreas, onde se anastomosa com diversos ramos posteriores, provenientes do arco anterior.

CIRCULAÇÃO VENOSA. — As veias acompanham as arterias e vão lançar-se, umas, na veia porta; outras, na mesenterica inferior.

OBSERVAÇÃO N.° 6

F. M. — sexo masculino — mixto — com 28 annos de idade — typo hypoesthenico — agricultor — deste Estado. Registrado no Instituto Anatomico, sob o n.° 1752.

Causa da morte: Bacillose pulmonar.

I — Aberto o ventre por uma incisão crucial, observamos, á primeira vista, um

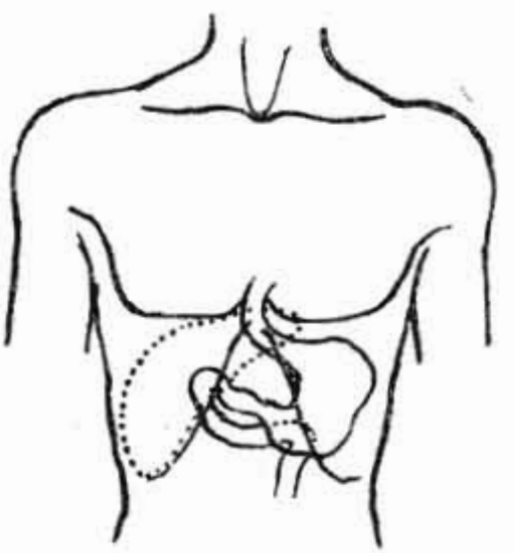

1.° plano, superficial, constituido dos orgãos seguintes:

Figado, acima e á direita, occupando o hypochondrio direito e parte do epigastrio; estomago, acima e á esquerda, occupando o hypochondrio esquerdo; colon transverso e grande epiploon, estendido até o pubis.

Rebatidos para cima o figado juntamente com o estomago e grande epiploon, e para baixo, o colon transverso, após ser desinserido do mesocolon transverso, encontramos, um

2.º **plano,** profundo, cuja constituição é a seguinte:

Da esquerda para a direita, a porção inferior do baço, a face anterior do rim esquerdo, cauda e parte esquerda do corpo do pancreas, cabeça do pancreas, alça duodenal, e alças intestinaes.

II — **Duodeno em particular.**

SITUAÇÃO: Encontra-se symetricamente situado em relação á columna lombar e profundamente abaixo do figado e do estomago. Seu primeiro angulo ou joelho superior é agúdo, com abertura para baixo; o angulo inferior é recto, com abertura para cima e para dentro, olhando o pyloro; o angulo duodeno-jejunal é agudo, com abertura para baixo.

FORMA: O duodeno se apresenta sob a forma de um V quasi deitado, com o sulco duodeno-pylorico bem nitido.

DIVISÃO E DIRECÇÃO: Com três porções bem individualisadas, dirigidas da maneira seguinte:

1.ª **porção:** Obliquamente, da frente para trás e da esquerda para a direita, e de baixo para cima.

2.ª **porção:** Levemente obliqua, de cima para baixo, de trás para diante e da direita para a esquerda.

3.ª **porção:** Levemente obliqua, da direita para a esquerda e de baixo para cima, cruzando a columna, ao nivel da 3.ª lombar.

RELAÇÕES. — 1.ª **porção:** Por sua face superior, ou melhor, antero-superior, com a face inferior do figado. Por sua face inferior, ou melhor, postero-infe-

rior, com o bordo superior da cabeça do pancreas. Para a direita, com o corpo da vesicula biliar. Para a esquerda, com o pequeno epiploon.

2.ª porção: Para a frente e de cima para baixo, com o mesocolon transverso, o qual passa sobre a face anterior da 2.ª porção, proximo ao 2.º angulo, ou joelho inferior; com o colon transverso, tendo de permeio um prolongamento da cabeça do pancreas e com as alças delgadas. Para a direita, com a extremidade superior do colon ascendente. Para a esquerda, com a veia cava inferior, que ella acompanha, á direita. Para atrás e de cima para baixo, com a face anterior do rim direito e vasos renaes direitos, sem peritoneo de separação, uretér direito, musculo psoas.

3.ª porção: Para a frente, com o pediculo mesenterico por uma relação mediata, devido á interposição de um prolongamento inferior da cabeça do pancreas e com as alças delgadas. Para atrás, com a veia cava inferior e aorta abdominal. Para cima, com o musculo de Treitz, que se implanta em leque sobre o bordo superior da 3.ª porção. Para baixo, com as alças intestinaes.

O angulo duodeno-jejunal corresponde ao vestibulo pylorico, tendo de permeio o mesocolon transverso. Para atrás, corresponde á extremidade inferior do bordo interno do rim esquerdo, sendo separado pelo arco vascular de Treitz e uretér esquerdo. O musculo de Treitz, implantado sobre todo o bordo superior da 3.ª porção, até a visinhança do angulo duodeno-jejunal, consta de fibras estendidas em leque, tendo de permeio tecido cellular frouxo e que, envolvendo o pediculo mesenterico, vão perder-se nos pilares do diaphragma e no tecido conjunctivo da visinhança do pediculo mesenterico.

Todo este trajecto é feito sob a face posterior da cabeça do pancreas e uma pequena parte do corpo desta mesma glandula.

PEDICULO MESENTERICO. — A direcção do pediculo mesenterico é a da observação anterior. Corresponde á parte média do disco intervertebral entre a 1.ª e 2.ª, 2.ª e disco entre 2.ª e 3.ª e a 3.ª vertebra lombar.

O ANGULO DUODENO-JEJUNAL, projectado na parede anterior do ventre, corresponde a um ponto situado á 6 cms. acima do umbigo e a 4 cms. á esquerda da linha mediana.

RELAÇÕES COM A COLUMNA — **1.ª porção:** Flanco direito do disco intervetebral entre a 12.ª dorsal e a 1.ª lombar e parte superior da 1.ª lombar.

2.ª porção: Flanco direito das 1.ª, 2.ª e 3.ª lombares.

3.ª porção: Corpo da 3.ª e uma parte esquerda do disco intervertebral entre a 3.ª e 2.ª lombares.

PROJECÇÃO DO DUODENO NA PAREDE ABDOMINAL ANTERIOR. — O duodeno, projectado na parede anterior do ventre, acha-se inscripto dentro de uma zona delimitada: superiormente, por um plano horizontal, passando ao nivel da extremidade anterior das 8.ª costellas; inferiormente, por um plano horizontal, passando a 2 cms. acima da cicatriz umbilical; á direita, por um plano vertical, passando a 4 cms. da linha mediana; á esquerda, um plano vertical, passando a 4, 5 cms. desta linha.

REVESTIMENTO PERITONEAL. — A não ser ao nivel da 4.ª porção, onde a serosa peritoneal avança um pouco na face posterior; na altura das outras porções. a disposição do peritoneo é identica á observada normalmente.

NOTA IMPORTANTE. — O antro pylorico se apresenta tão atrophiado que nos levou a considera-lo como a 1.ª porção, equivoco este que só desappareceu, quando abrimos o duodeno.

CIRCULAÇÃO ARTERIAL — A mesma que a da observação precedente.

CIRCULAÇÃO VENOSA — As veias acompanham as arterias e se lançam na veia porta, na hepatica e mesenterica superior.

OBSERVAÇÃO N.º 7

J. D. — sexo masculino — branco — com 40 annos de idade — typo hypoesthenico — deste Estado. Registrado no Instituto Anatomico sob o n.º 1762.

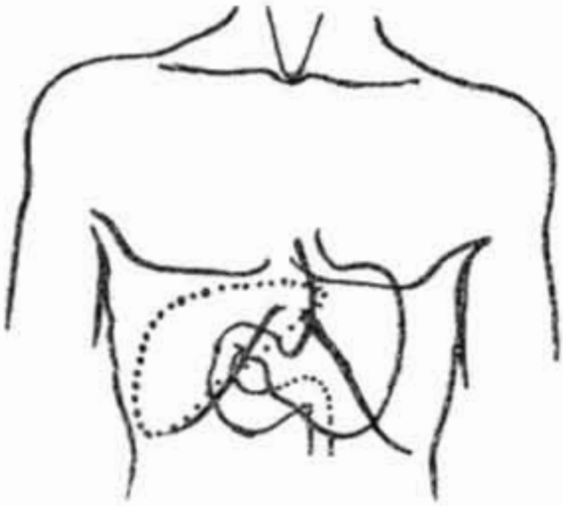

Causa da morte: Sem assistencia medica.

I — Aberto o ventre por uma incisão crucial, observamos, de cima para baixo:

Acima e á direita, occupando o hypochondrio direito, o figado; acima e á esquerda, occupando o hypochondrio esquerdo, o estomago; horizontalmente da direita para a esquerda, o colon transverso; para baixo, recobrindo totalmente todas as visceras abdominaes o grande epiploon, bastante gorduroso.

Rebatido para cima o figado, assim como o estomago com o grande epiploon, e, para baixo, o colon-

transverso, depois de livre do mesocolon transverso, encontramos, de cima para baixo:

Figado, canaes biliares, pancreas, pequeno epiploon, duodeno, alças delgadas.

II — **Duodeno em particular.**

SITUAÇÃO. — Apresenta-se muito dilatado, principalmente sua 3.ª porção. Acha-se situado profundamente na frente da columna lombar, excedendo a esta mais á direita que á esquerda abaixo do figado e atrás do estomago.

FÓRMA. — Em U meio deitado, de abertura para cima e levemente para a esquerda, com sulco duodeno-pylorico bem nitido.

DIVISÃO E DIRECÇÃO. — Em quatro porções bem distinctas, com as direcções respectivas seguintes:

1.ª porção — Para cima, para a direita e para trás.

2.ª porção — Verticalmente descendente, acompanhando o flanco direito da columna lombar.

3.ª porção — Levemente obliqua para cima e para a esquerda, na frente da columna lombar.

4.ª porção — Levemente obliqua para cima e para a esquerda.

RELAÇÕES: **1.ª porção** — Para a frente, com a face inferior do figado e fundo da vesicula biliar; para atrás e de dentro para fóra, com a veia cava inferior, arteria hepatica, veia porta e canal choledoco; para cima, com o pequeno epiploon, que tem sua inserção inferior sobre toda a extensão do bordo superior da 1.ª porção; para baixo, com o bordo superior da cabeça do pancreas.

2.ª porção — Para a frente, com o mesocolon transverso, o qual divide a segunda porção em duas partes

iguaes. Acima do mesocolon, corresponde ao lóbo direito do figado e ao corpo da vesicula biliar, ao angulo hepatico do colon. Abaixo do mesocolon, entra em relação com a extremidade superior do colon ascendente e com as alças intestinaes. Para atrás, com a parte interna da face anterior do rim direito, vasos renaes direitos, baccinete direito, uretér, vasos espermaticos direitos e algumas fibras do musculo psoas. Para a direita, com interposição de peritoneo: lóbo direito do figado, cólo da vesicula biliar; sem peritoneo de separação: bordo interno do rim direito, ultima porção do colon ascendente e parte do angulo hepatico do colon. Para a esquerda, com o bordo da cabeça do pancreas, tendo por separação a arteria pancreatico-duodenal superior.

3.ª porção — Para a frente, com a extremidade superior do mesenterio, que cruza esta porção obliquamente de cima para baixo e da esquerda para a direita (levemente). Para atrás, com a veia cava inferior e aorta abdominal. Para cima, com a cabeça do pancreas. Para baixo, com as alças intestinaes.

4.ª porção — Para a frente, com o antro pylorico e colon transverso. Para atrás, com a face anterior do rim esquerdo (em parte), pediculo renal esquerdo, uretér esquerdo. Para dentro, com a aorta. Para fóra, com o bordo interno do rim esquerdo.

O **angulo duodeno-jejunal** corresponde ao vestibulo pylorico, pelo qual está completamente recoberto, tendo, porém, de permeio, o mesocolon transverso. Para atrás, o angulo duodeno-jejunal contráe relações mediatas com a veia renal esquerda, por intermédio do arco vascular de Treitz. O musculo de Treitz insere-se no bordo interno (parte superior) da 4.ª porção, entrando, por sua face posterior, em relação com a veia renal esquerda, tendo, de permeio, um ganglio lymphatico mais ou menos volumoso, tres filetes nervosos de differentes volumes, os

quaes cruzam perpendicularmente a veia renal esquerda. Estes filetes nervosos emanam do plexo solar, na visinhança da origem da mesenterica superior.

O angulo duodeno-jejunal apresenta a mesma projecção na parede anterior do ventre que na observação precedente.

PEDICULO MESENTERICO — Dirige-se levemente oblicuo para baixo e para a direita, passando no terço médio da 3.ª porção ahi determinando uma depressão. O pediculo mesenterico, projectado na parede anterior do ventre, corresponde a um ponto situado a 1 cm. acima do umbigo.

RELAÇÕES COM A COLUMNA — **1.ª porção** — Flanco direito do corpo da 1.ª lombar.

2.ª porção — Flanco direito da 1.ª até a 4.ª lombar (parte superior).

3.ª porção — Na frente do corpo da 4.ª lombar, disco intervertebral entre 3.ª e 4.ª lombares e parte esquerda da 3.ª.

4.ª porção — Corpo da 3.ª lombar (parte infero-esquerda) e flanco esquerdo da 2.ª lombar (parte superior).

O pediculo mesenterico corresponde a 2.ª, 3.ª e 4.ª lombares.

PROJECÇÃO DO DUODENO NA PAREDE ABDOMINAL ANTERIOR — A mesma que a verificada na observação anterior.

REVESTIMENTO PERITONEAL — Sómente encontramos o peritoneo, envolvendo totalmente a 1.ª porção (parte pylorica); nas outras porções revestia apenas a face anterior.

CIRCULAÇÃO ARTERIAL — A gastro-duodenal nasce da hepatica em sua porção horizontal, e, logo após sua origem, lança um ramo que se dirige para a face posterior do pancreas, caminhando proximo da segunda porção do duodeno, á qual irriga. A gastro-duodenal, continuando seu trajecto, ao attingir o bordo inferior da 1.ª porção, fornece a pancreatico-duodenal superior e então acompanha a grande curvatura do estomago com o nome de gastro-epiploica direita, ahi se distribuindo e se anastomosando por inosculação com a gastro-epiploica esquerda. A pancreatico-duodenal superior se dirige para baixo, acompanhando o duodeno e, indo anastomosar-se, na altura da terceira porção, com a pancreatico-duodenal inferior, constituindo, assim, o **arco arterial anterior.** Este arco arterial fornece, por sua convexidade, ramos á 2.ª e 3.ª porções do duodeno.

A pancreatico-duodenal inferior nasce da mesenterica superior, e logo após sua origem, se divide em dois ramos: um, anterior; outro, posterior.

O anterior se anastomosa com a pancreatico-duodenal superior, e o posterior com o ramo fornecido pela gastro-duodenal.

CIRCULAÇÃO VENOSA — A mesma da observação anterior.

OBSERVAÇÃO N.º 8

M. D. — sexo feminino — preta — com 18 annos de idade — domestica — typo intermediario entre hyperesthenico e mesoesthenico — deste Estado. Registrada no Instituto Anatomico, sob o n.º 1712.

Causa da morte: Entrada moribunda.

I — Aberto o ventre por uma incisão rectangular, observamos, de cima para baixo:

Para cima, o figado, grandemente hypertrophiado,

occupando o hypochondrio direito, epigastrio e avançando até o hypochondrio esquerdo.

Para cima, e á esquerda, occupando o hypochondrio esquerdo e epigastrio, o estomago. Colon transverso obliquamente dirigido de baixo para cima e da direita para a esquerda. Emfim, o grande epiploon, recobrindo todos os orgãos abdominaes e estendido até o pubis.

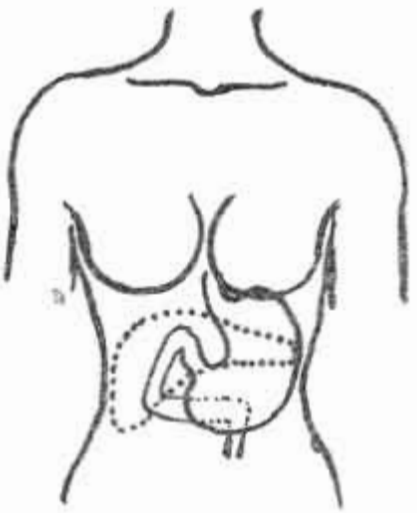

Rebatidos para cima figado, estomago e grande epiploon; e para baixo, o colon transverso, após ser seccionado o mesocolon transverso, encontramos: Estomago, figado, vesicula biliar e canaes biliares, pequeno epiploon, rins direito e esquerdo, pancreas, duodeno, alças intestinaes.

II — **Duodeno em particular.**

SITUAÇÃO — Encontra-se "in lóco", excedendo á columna lombar, mais á direita que á esquerda. Sulco duodeno-pylorico bem nitido. Dos seus angulos, o primeiro ou joelho superior é agúdo, com cerca de 90°; o segundo ou joelho inferior é quasi recto, com cerca de 180°; o angulo duodeno-jejunal é agúdo com 90°, com abertura para baixo.

FÓRMA — Em V deitado, com seu ramo superior obliquo para baixo e para a direita e seu ramo inferior horizontal.

DIVISÃO E DIRECÇÃO — Em tres porções, com as direcções respectivas seguintes:

1.ª porção — Obliquamente, de baixo para cima, da frente para trás e levemente da esquerda para a direita.

2.ª porção — Obliquamente, de cima para baixo, da esquerda para a direita e de trás para diante.

3.ª porção — Horizontalmente, da direita para a esquerda.

RELAÇÕES: **1.ª porção** — Para a frente, com a face inferior do figado e corpo da vesicula biliar; para atrás, com a cabeça do pancreas, por intermédio do mesocolon transverso; para dentro, por seu bordo supero-interno, com o pequeno epiploon; para fóra, por seu bordo infero-externo, com o fundo da vesicula biliar. O peritoneo envolve totalmente a 1.ª porção.

2.ª porção — Para a frente e de cima para baixo, com o cólo da vesicula biliar, mesocolon transverso, angulo hepatico do colon, extremidade superior do colon ascendente.

O mesocolon transverso se dirige de cima para baixo e da esquerda para a direita, passando sobre a extremidade inferior da face anterior da 2.ª porção do duodeno. O mesocolon transverso, em seu longo trajecto, contrahe adherencias com a face posterior do estomago, desde a sua inserção sobre a face anterior do pancreas até a grande curvatura gastrica.

Para atrás e de cima para baixo, com o bordo interno do rim direito, metade externa da veia cava inferior, sem peritoneo de separação, existindo a lamina de Treitz, que se encontra bem desenvolvida; com a face anterior da capsula supra-renal direita. O figado, en-

contrando-se hypertrophiado, empurra o rim direito para baixo, o qual soffre uma torsão em torno de seu pediculo, approximando-se seu polo inferior da linha mediana.

Para fóra, com o lóbo direito do figado. Para dentro, com a cabeça do pancreas, apresentando o pancreas, nesta altura, um pediculo que avança sobre a face anterior da 2.ª porção, entrando em relação intima com o duodeno.

3.ª porção — Para a frente, com o pediculo mesenterico e alças delgadas; para atrás e da direita para a esquerda, com a face anterior do rim direito (parte interna), com a veia cava inferior.

A veia cava inferior, juxtapondo-se ao bordo interno do rim direito, concorre para a formação de um angulo, de abertura posterior, no qual caminha o uretér direito, que normalmente acompanha o bordo interno do mesmo rim, entrando em relação com a 2.ª porção do duodeno. Para cima, com o pancreas. Para baixo, com as alças intestinaes. Para atrás, com a aorta e ganglios juxta-aorticos.

O estomago recobre o duodeno, com excepção dos dous primeiros angulos.

O angulo duodeno-jejunal corresponde á parte média da face posterior do antro pylorico, tendo de permeio o mesocolon transverso. Para atrás, elle corresponde á face anterior do polo inferior do rim direito (parte interna), tendo de permeio o arco vascular de Treitz.

O musculo de Treitz se implanta sobre o bordo superior da 4.ª porção (extremidade externa), contrahindo relação, para a frente, com a arteria mesenterica superior, e, sendo cruzado, perto de sua inserção duodenal, pelo arco vascular de Treitz. Para atrás, com a veia renal esquerda, e abaixo da veia, com um ganglio latero-aortico.

O musculo de Treitz tem uma fórma triangular e

se continúa, em seu bordo direito, com uma lamina conjunctiva. As suas fibras externas se continúam com as longitudinaes, da 3.ª porção, e as internas, com as circulares.

PEDICULO MESENTERICO — A direcção, relação do pediculo mesenterico com a columna, são as mesmas que as da observação n.º 7.

Projectado na parede anterior do ventre, o ponto de cruzamento do pediculo mesenterico na face anterior da 3.ª porção, corresponde a um ponto situado a 2 cms. acima do umbigo.

A projecção do angulo duodeno-jejunal, na parede anterior do ventre, é a mesma que a da observação precedente.

RELAÇÃO COM A COLUMNA: **1.ª porção** — Flanco direito da 1.ª lombar.

2.ª porção — Disco intervertebral entre a 2.ª e 3.ª, e corpo da 3.ª (flanco direito).

3.ª porção — Disco intervertebral entre a 2.ª e 3.ª lombares (na frente).

O pediculo mesenterico corresponde á 1.ª, 2.ª e 3.ª lombares.

PROJECÇÃO DO DUODENO NA PAREDE ABDOMINAL ANTERIOR — A mesma que a da observação n.º 5.

REVESTIMENTO PERITONEAL — A não ser ao nivel da 1.ª porção (parte pylorica), onde encontramos peritoneo em ambas as faces, e ao nivel de parte da face posterior da 4.ª porção, a disposição da serosa peritoneal é, mais ou menos, normal.

CIRCULAÇÃO DUODENAL — A circulação arterio-

venosa apresenta a mesma disposição e distribuição que na observação anterior.

OBSERVAÇÃO N.º 9

J. S. — sexo masculino — mixto — com 58 annos de idade — operario — solteiro — deste Estado — typo mesoesthenico. Registrado no Instituto Anatomico sob o n.º 1774.

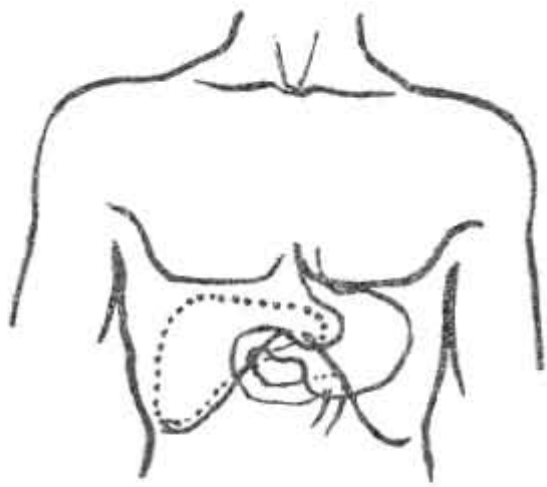

Causa da morte: Tuberculose pulmonar.

I — Aberto o ventre por uma incisão crucial, encontramos, de cima para baixo:

A' direita, occupando o hypochondrio direito, o figado; á esquerda, occupando o hypochondrio esquerdo e o epigastrio, o estomago, muito atrophiado, com suas paredes grandemente espessadas. Mais abaixo, o colon transverso, se dirigindo da direita para a esquerda e de baixo para cima; alças delgadas, e, recobrindo estes orgãos o grande epiploon que se extende até o pubis.

Levantado o figado com o estomago e o grande epiploon para cima, e rebatido, para baixo, o colon transverso, depois de desinserido do mesocolon transverso, observamos:

Figado, estomago, vesicula biliar e canaes biliares, pequeno epiploon, pancreas, rins direito e esquerdo, baço, alça duodenal.

II — **Duodeno em particular.**

SITUAÇÃO — Encontra-se profundamente situado, abaixo do figado e atrás do estomago, circumdando a cabeça do pancreas, o qual se encontra anormalmente situado, em um plano antero-posterior, com seu bordo inferior em posição anterior.

FÓRMA — Em U meio deitado, com abertura para cima e para a esquerda. O sulco duodeno-pylorico é bem nitido.

DIVISÃO E DIRECÇÃO — Divide-se em quatro porções distinctas, com as direcções respectivas seguintes:

1.ª porção — Obliquamente para atrás, para cima e para a direita.

2.ª porção — Ligeiramente obliqua de cima para baixo, de fóra para dentro e de trás para diante.

3.ª porção — Horizontalmente da direita para a esquerda.

4.ª porção — Verticalmente ascendente.

RELAÇÕES: **1.ª porção** — Para cima e para a frente, com a face inferior do figado (lobo direito) e a parte posterior da vesicula biliar, com o pequeno epiploon; para baixo com o pancreas; para atrás e da esquerda para a direita, com a arteria gastro-duodenal, com a veia porta, choledoco e a veia cava.

2.ª porção — Para a frente, com o figado, cólo da vesicula biliar e colon transverso; para atrás, com os vasos renaes, uretér direito, rim direito e musculo psoas; para dentro, com o pancreas e veia cava; para fóra, em

cima com o figado, em baixo, com a extremidade superior do colon ascendente.

3.ª porção — Para a frente, com a arteria mesenterica superior e a raiz do mesenterio; para atrás, com a veia cava, aorta e musculo psoas; para cima, com o pancreas; para baixo, com as alças intestinaes.

4.ª porção — Para a frente, com o antro pylorico (angulo duodeno-jejunal), tendo de permeio o mesocolon transverso; para atrás, com o pediculo renal esquerdo, uretér esquerdo e vasos espermaticos esquerdos. Para dentro, com a aorta; para fóra, com o bordo interno do rim esquerdo.

O angulo duodeno-jejunal corresponde ao antro pylorico, que se encontra grandemente atrophiado, assim como todo o estomago. Para atrás, este mesmo angulo contrahe relações mediatas com a veia renal esquerda, por intermédio do arco vascular de Treitz.

Sobre o angulo duodeno-jejunal se implanta o musculo de Treitz, que, por sua face posterior, contrahe relações com a veia renal esquerda, a qual se encontra na frente da arteria.

PEDICULO MESENTERICO — A direcção e relações do pediculo mesenterico com a columna são as mesmas que a observação anterior.

Projectado na parede anterior do ventre, o seu ponto de cruzamento sobre a face anterior da 3.ª porção, corresponde a um ponto situado a 2 cms. acima do umbigo.

RELAÇÕES COM A COLUMNA: **1.ª porção** — Flanco direito do corpo da 1.ª lombar.

2.ª porção — Flanco direito das 1.ª, 2.ª e 3.ª lombares.

4.ª porção — Flanco esquerdo desde a 4.ª até a 2.ª lombar.

O pediculo mesenterico corresponde ás 2.ª, 3.ª e 4.ª lombares.

PROJECÇÃO DO DUODENO NA PAREDE ABDOMINAL ANTERIOR — Projectado sobre a parede anterior do ventre, o duodeno corresponde: superiormente, a um plano, passando pelas extremidades anteriores das 8.ª costellas; inferiormente a um plano horizontal, passando a ½ cm. abaixo do umbigo; á direita, a um plano vertical baixado a 6 cms. da linha mediana; á esquerda, outro plano vertical baixado a 4 cms. da linha mediana.

REVESTIMENTO PERITONEAL — Verificamos a presença de peritoneo em ambas as faces da metade interna da 1.ª porção; quanto ás outras porções apenas apresentavam na face anterior.

CIRCULAÇÃO ARTERIAL — A disposição e distribuição das arterias que irrigam o duodeno são semelhantes a encontrada na observação n.º 4.

CIRCULAÇÃO VENOSA — Os vasos venosos acompanham as arterias, lançando-se, uns na veia porta; outros, na veia cava inferior e outros ainda na grande mesaraica.

OBSERVAÇÃO N.º 10

O. R. — sexo masculino — branco — com 39 annos de idade — operario — deste Estado — typo hypoesthenico. Registrado no Instituto Anatomico sob n.º 1771.

Causa da morte: Sem assistencia medica.

I — Aberto o ventre por uma incisão crucial, encontramos, á primeira vista:

Acima e á direita, occupando o hypochondrio direito, o figado; á esquerda, o estomago; colon transverso, apresentando numerosas adherencias com a grande curvatura gastrica; mais abaixo, o grande epiploon e as alças delgadas.

Deslocados para cima, figado, estomago e o grande

epiploon, e para baixo, o colon transverso, após ser desinserido o mesocolon transverso, observamos:

Figado, vesicula biliar, canaes biliares, pequeno epiploon, pancreas, duodeno.

II — **Duodeno em particular.**

SITUAÇÃO — Profundamente situado abaixo do estomago e do figado; e asymetricamente em relação a columna lombar.

FÓRMA — Apresenta-se sob a fórma de um **V**, com o sulco duodeno-pylorico bem nitido.

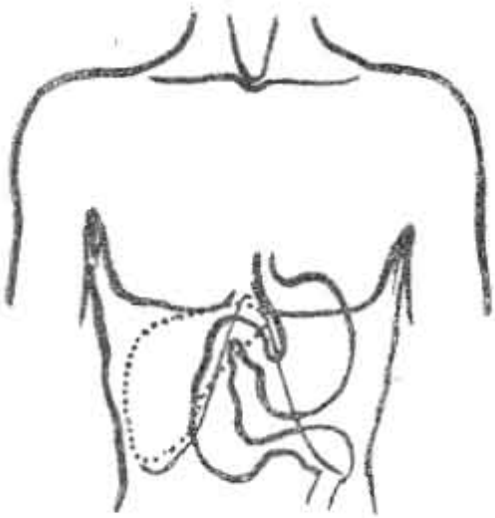

DIVISÃO E DIRECÇÃO — Divide-se em tres porções, apresentando cada uma a direcção seguinte:

1.ª porção — Obliquamente para atrás, para cima e para fóra.

2.ª porção — Verticalmente descendente.

4.ª porção — Levemente obliqua da direita para a esquerda e de baixo para cima.

Esta ultima porção apresenta-se grandemente estenosada, ao passo que observamos uma accentuada dila-

tação ao nivel da 2.ª porção que se encontra totalmente dilatada.

RELAÇÕES — **1.ª porção** — Para a frente, com a face inferior do figado e com o corpo da vesicula biliar; para atrás, com a veia porta, arteria hepatica e canal choledoco. Para cima, com o epiploon gastro-hepatico; para baixo, com o pancreas.

2.ª porção — Para a frente e de cima para baixo, com o fundo da vesicula biliar, lóbo direito do figado, extremidade direita do colon transverso, angulo hepatico do colon, inserção do mesocolon transverso e alça delgada. Para atrás, com a parte interna da face anterior do rim direito, vasos renaes e baccinete direitos; uretér e vasos espermaticos direitos. Para fóra e de cima para baixo, com o lóbo direito do figado, corpo da vesicula biliar, angulo hepatico do colon e extremidade superior do colon ascendente. Para dentro, com a cabeça do pancreas.

3.ª porção — Para a frente, com a extremidade superior do mesenterio e com os vasos mesentericos superiores; para atrás, com a veia cava e com a aorta. Para cima, com a cabeça do pancreas; para baixo, com as alças intestinaes.

O angulo duodeno-jejunal, em virtude de sua situação um pouco baixa, não contrahe relações com os vasos renaes esquerdos; o mesmo não succedendo com o musculo de Treitz, que contrahe relações directas com a veia e a arteria renaes esquerdas.

O musculo de Treitz, em seu trajecto, acompanha o bordo esquerdo do pediculo mesenterico.

REVESTIMENTO PERITONEAL — A mesma disposição que na observação n.º 9.

PEDICULO MESENTERICO — As relações do pe-

diculo mesenterico com a columna são as mesmas que as da observação precedente.

RELAÇÕES COM A COLUMNA — **1.ª porção** — Flanco direito do corpo da 1.ª lombar.

2.ª porção — Flanco direito das 1.ª, 2.ª e 3.ª lombares.

4.ª porção — Na frente do corpo da 3.ª e disco intervertebral entre a 2.ª e 3.ª.

PROJECÇÃO DO DUODENO NA PAREDE ABDOMINAL ANTERIOR — Projectado sobre a parede abdominal anterior, o duodeno corresponde: superiormente, a um plano, passando pelas 7.ª costellas; inferiormente, a um plano horizontal passando a 1 cm.,5 acima do umbigo; á direita, a um plano vertical baixado a 6 cms. da linha mediana; e á esquerda, a um plano vertical baixado a 5 cms. á esquerda da mesma linha. O duodeno assim projectado, corresponde ás regiões: hypochondrio direito, epigastrio e umbilical.

CIRCULAÇÃO DUODENAL — **Arterial** — A gastro-duodenal sáe da hepatica, e, logo após sua origem, fornece, na altura do bordo inferior da 1.ª porção, a pancreatico-duodenal superior ou direita, que se dirigindo para baixo, se divide em dois ramos: um, anterior; outro, posterior. Estes dois ramos seguem, um pela frente, e o outro por trás do intersticio duodeno-pancreatico, as diversas porções do duodeno, anastomosando-se com dois ramos identicos da pancreatico-duodenal inferior ou esquerdo, ramo da mesenterica superior.

Venosa — As veias, seguindo o mesmo trajecto das arterias, vão lançar-se, ou, na veia porta ou, na grande mesaraica.

BIBLIOTECA DA FACULDADE DE MEDICINA

CAPITULO V

CONCLUSÕES

Para maior facilidade de exposição, dividiremos as conclusões em dois grupos separados.

Assim, em um primeiro grupo, incluiremos todas as conclusões que deduzimos de nossa **contribuição pessoal**, e, num segundo grupo, as de caracter essencialmente clinico.

1.° grupo — **Conclusões anatomicas.**

1 — O duodeno se encontra profundamente situado na parte posterior e superior da cavidade abdominal, atrás do estomago, e colon transverso, abaixo do figado, baço e na frente da columna vertebral, ultrapassando a esta mais á direita que á esquerda.

Nas nossas 10 observações, quasi sempre encontramos o duodeno asymetricamente situado, em relação á columna vertebral, excedendo a esta, mais á direita que á esquerda (90 %).

2 — O duodeno, circumdando a cabeça do pancreas, constitue uma curva de concavidade dirigida para cima e para a esquerda (90 %).

Nas nossas observações, encontramos 4 vezes o duodeno affectando a fórma classica em U (40 %); duas vezes a fórma semi-annular (20 %); uma vez a fórma classica em V vertical (10 %); duas vezes a fórma em

V deitado (20 %); e uma fórma essencialmente anormal (Vêr observação n.º 2).

3 — O limite externo entre o estomago e o duodeno é nitido (80 %) e marcado pelo sulco duodeno-pylorico.

4 — A direcção respectiva de cada uma das porções do duodeno é a seguinte:

A primeira porção se dirige obliquamente para cima, para a direita e para atrás (70 %); horizontalmente para a direita e para atrás (30 %).

A segunda porção se dirige obliquamente de cima para baixo, da direita para a esquerda, de trás para diante na metade das observações (50 %).

A terceira porção se dirige horizontalmente em 6 de nossas observações (60 %); levemente obliqua para cima e da direita para a esquerda em tres das observações (30 %); em uma das observações, apresenta uma direcção completamente anormal; é verticalmente ascendente no flanco direito da 2.ª porção (vêr observação n.º 2).

A quarta porção se dirige verticalmente para cima sómente em duas de nossas observações (20 %); levemente obliqua para cima e da direita para a esquerda em quatro de nossas observações (40 %). Em uma de nossas observações, a 4.ª porção apresenta uma direcção bem fóra do commum (observação n.º 2); se dirige obliquamente da direita para a esquerda e de cima para baixo, passando atrás do pancreas, e corresponde á 3.ª vertebral lombar (parte superior).

5 — O duodeno, na maioria de nossas observações (70 %) apresenta quatro porções bem distinctas; apenas em tres observações, o encontramos com 3 porções.

6 — O duodeno possue de comprimento total, na média, 26 cms. (Max. 30, min. 20).

A porção mais longa é a segunda, na média, com 8,5 cms. (Max. 11, min. 6,5).

A porção mais curta é a primeira, na média, com 5 cms. (Max. 11, min. 4).

A terceira porção possue, na média, 6,5 cms. (Max. 8, min. 5).

A quarta porção apresenta, na média, 5,5 cms. (Max. 7, min. 4).

A parte inferior da segunda porção (angulo inferior) é a parte mais larga do duodeno, na média, com 4,5 cms. de largura e 15 cms. de circumferencia.

O duodeno possue, na média, 3,75 cms. de largura.

7 — O duodeno, projectado na parede anterior do ventre, occupa parte do epigastrio, hypochondrio direito, região umbilical e parte do hypochondrio esquerdo, encontrando-se inscripto dentro de uma zona, que póde ser delimitada; em cima, por um plano, passando ao nivel das extremidades anteriores das 8.ª costellas; em baixo, por um plano horizontal, passando a 2 cms. acima do umbigo; lateralmente, á direita, por um plano vertical, passando a 6 cms. da linha mediana, e, á esquerda, por um plano vertical, passando a 5 cms. desta linha.

Cada uma das porções duodenaes projectadas na parede abdominal anterior occupa successivamente as regiões seguintes:

Primeira porção — epigastrio e parte do hypochondrio direito;

Segunda porção — hypochondrio direito e região umbilical;

Terceira porção — região umbilical;

Quarta porção — região umbilical e hypochondrio esquerdo (angulo duodeno-jejunal).

8 — O angulo duodeno-jejunal, projectado na parede abdominal anterior, corresponde a um ponto situado 5 ou 6 cms. acima do umbigo, e 3 ou 4, á esquerda da linha mediana.

9 — O ponto de cruzamento do pediculo mesenterico na frente da 3.ª porção, projectado na parede abdo-

minal anterior, corresponde a um ponto situado a 2 cms. acima e á esquerda do umbigo, portanto na região umbilical.

10 — O duodeno, profundamente situado na cavidade abdominal, contrahe inuumeras e multiplas relações com quasi todos os orgãos da visinhança.

11 — Com excepção da primeira porção (parte interna ou pylorica), que é revestida em suas duas faces pelo peritoneo, as outras porções duodenaes são retroperitoneas, com a serosa peritoneal apenas na face anterior.

Nas nossas 10 observações **quasi sempre** encontramos essa disposição do revestimento peritoneal.

12 — O duodeno se encontra localisado na frente da rache.

A 1.ª porção corresponde ao flanco dirieto da 1.ª lombar;

A 2.ª porção corresponde ao flanco direito das 1.ª, 2.ª e 3.ª lombares;

A 3.ª porção se acha na frente da 3.ª lombar;

A 4.ª porção corresponde ao flanco esquerdo das 3.ª, 2.ª lombares.

O angulo duodeno-jejunal se acha no flanco esquerdo da 2.ª lombar.

13 — O angulo duodeno-jejunal, assim como o musculo de Treitz acham-se na frente da veia renal esquerda.

Quando o duodeno se encontra em posição baixa, não é mais o angulo duodeno-jejunal que contrahe relações com a veia renal esquerda, e, sim, apenas o musculo de Treitz.

Entre esses dois orgãos e a veia se encontra o arco vascular de Treitz.

Essa relação foi por nós encontrada em 70 % das nossas observações.

14 — O duodeno é **sempre** irrigado pela gastro-duo-

denal e pela mesenterica superior, que lhe fornecem diversos ramos.

15 — Difficil é descrever um typo unico de circulação venosa do duodeno ou mesmo lhe dar uma classificação.

Muitas conclusões poderiamos ainda retirar de nosso trabalho pratico, mas, isso é dispensavel, porquanto, innumeras deducções pódem ser adquiridas, no decorrer da leitura de nossas observações.

CONCLUSÕES CLINICAS

2.º grupo — **Conclusões clinicas**

1 — As relações e connexões lymphaticas da 1.ª porção do duodeno assim como da 2.ª (segmento supramesocolico) com a vesicula biliar e canaes biliares explicam a repercussão frequente das affecções duodenaes sobre a vesicula e vice-versa.

2 — Em virtude da situação especial na frente da columna lombar, a 3.ª porção do duodeno é a séde quasi exclusiva das perfurações traumaticas.

3 — A situação particular desta porção dentro do compasso **arterial aortico-mesenterico,** a expõe frequentemente a estenoses ou occlusões agúdas. Neste mechanismo de compressão pódem intervir periduodenites e mesenterites.

4 — O conhecimento das connexões lymphaticas do duodeno com o intestino delgado, colon direito, caecum e appendice explica a constituição de periduodenites consecutivas a uma lesão primitiva em um desses departamentos do canal digestivo.

5 — Em virtude das relações da veia renal esquerda

com o angulo duodeno-jejunal e musculo de Treitz, e sua situação especial entre a aorta, atrás, a arteria mesenterica superior, na frente, poderiamos explicar o mechanismo pathogenico da albuminuria orthostatica.

Assim, em vista de uma ptose duodenal, e de uma lordose concomitante, a veia renal esquerda se encontraria comprimida pelo angulo duodeno-jejunal, ou, pelo musculo de Treitz contra o macisso osseo da columna lombar em lordose. Ainda auxiliaria este mechanismo a compressão pelo compasso aortico-mesenterico, fechado por uma colonptose direita.

Esta conclusão nós emittimos á titulo de hypothese, até que a experimentação venha decidir da pathogenia da albuminuria orthostatica.

Os trabalhos praticos foram feitos no

Instituto Anatomico

BIBLIOGRAPHIA

Annes Dias (Heitor) — "Auto-intoxicação de origem duodenal" — Communicação ao 10.º Congresso Brasileiro, 1929.

Annes Dias (Heitor) — "A colica duodenal" — Minerva Medica, 1931.

Annes Dias (Heitor) — "Dilatação duodenal chronica" — Jornal dos clinicos, 1929.

Annes Dias (Heitor) — "Estase duodenal e periduodenites" — S. Paulo Medico, 1929.

Annes Dias (Heitor) — "Enxaqueca duodenal" — Archivo Medico, 1930.

Annes Dias (Heitor) — Licções de Clinica — IV série, 1932 (no prelo).

Annes Dias (Heitor) — "As manifestações dolorosas nas affecções duodenaes" — Revista dos Cursos da Faculdade de Medicina de Porto Alegre, 1930.

Annes Dias (Heitor) — "As gastropathias de origem renal" — Licções de Clinica, 2.ª série.

Annes Dias (Heitor) — "A proposito do tratamento da appendicite" Separata do "Brasil-Medico, 1931.

Annes Dias (Heitor) — "Alguns aspectos de la pathologia duodenal" — De "El Dia Medico" — Buenos Ayres, 1931.

Annes Dias (Cassio de Revoredo) — "Contribuição ao estudo da symptomatologia duodenal" — These inaugural, 1931.

Arnoz Alfaro — "Semiologia — Radiologia del duodeno normal y pathologico" — Buenos Ayres.

Angel Pinós — "Estudio radiologico de la vegiga biliar normal y pathologica".

Aureliano F. Pinto — "Das Reacções neuro-vegetativas na estáse duodenal" — These inaugural, 1931.

Bouchard (Charles) — "Traité de radiologie medicale" — Paris, 1905.

Belou (Pedro) — "Anatomia de los conductos biliares y de la arteria cystica" — Buenos Ayres, 1915.

Beaunis et Bouchard — "Nouveaux éléments d'anatomie descriptive et d'embryologie" — Paris, 1894.

Bichat (Xavier) — "Anatomie générale appliquée á la physiologie et á la medicine" — Paris, 1900.

Cloquet (Hyppolite) — "Traité d'anatomie descriptive — Paris, 1836.

Davis — "Applied anatomy" — Philadelphia — Medical Clinic of the North America — New York, 1913.

Debierre — "Traité élémentaire d'anatomie de l'homme" — Paris, 1890.

De Vadder (Albert) — "Contribution a l'etude de l'obstruction duodénale chronique par la corde mésentérique" — Paris, 1927.

Duval, Roux, Béclère — "Radiologia clinica do tubo digestivo" — Paris, 1927.

Fort — "Manuel d'anatomie descriptive" — Paris, 1920.

Frazer — "The formation of the duodenal curve" — London, 1918-19.

Gegenbauer — "Manuel d'anatomie comparée" (Traduction) — Paris, 1874.

Gegenbauer — "Traité d'anatomie humain" (Traduction) — Paris, 1889.

Gregoire et Oberlin — "Precis d'anatomie" (Texte) — Paris, 1929.

Gregoire — "Anatomie médico-chirurgicale de l'abdomen" — Paris, 1923.

Graham, Cole, Copher e Moure — "Diseases of the Gall Bladder and bile ducts".

Gutmann — "Les criteres de guérison des ulcères gastriques e duodénaux — "La Presse Medicale — Paris, 1931.

Gutmann — "Les syndromes douloureux de la region epigastrique" — Paris, 1930.

Hertwig — "Traité d'embryologie" — Paris, 1900.

Jonnesco et Charpy — "Tube digestif" — In Poirier et Cahrpy — 1901.

Kohlmann — "Rötgen diagnostik und therapia".

Landouzy et Leon Bernard — Anatomie et physiologie medicales — Paris, 1921.

Ledoux-Lebard — "Radiodiagnostic des maladies de l'appareil digestif" — Paris, 1925.

Marsiaj (Nino) — "Estudo anatomo-topographico da 2.ª porção do duodeno". — These inaugural, 1928.

Maissa (P. A.) — "Duodeno movel" — La Prensa Medica Argentina — Buenos Ayres, 1930.

Masse (J. N.) — "Atlas d'anatomie descriptive" — Paris, 1879.

Malgaigne — "Traité d'anatomie chirurgicale" — Paris, 1859.

Paulet — "Anatomie appliquée" — Paris, 1877.

Poirier et Charpy — "Traité d'anatomie humain" — Paris, 1901.

Pedro Maciel — "Ulcera duodenal" — Revista de Radiologia Clinica — Porto Alegre, 1931.

Pereira Guimarães — "Tratado de anatomia descriptiva" — Rio de Janeiro.

Prenant — "Developpement du tube digestive" — In Poirier et Charpy.

Parturier et Vasselle — "Le journal medical français" — Janeiro de 1923.

Rouvière (H.) — "Anatomie humain".

Rouvière (H.) — "Precis d'anatomie et de dissection" — Paris, 1925.

Rocha Vaz (J.) — "O estomago e o duodeno" — Rio de Janeiro, 1919.

Rio Branco (P.) — "Anatomie et medicine operatoire du trouc coeliaque, en particulier de l'artère hepatique.

Richet (A.) — "Anatomie medico-chirurgicale" — Paris, 1877.

Ramond (Felix) — "Les maladies de l'estomac et du duodenum" Paris, 1927.

Sappey — "Traité d'anatomie descriptive" — Paris, 1879.

Schultze — Ponse de Leon — Atlas de anatomia topographica — Barcellona, 1905.

Soulié — "Precis d'anatomie topographique" — Paris, 1911.

Stierlin y Chaoul — "Diagnóstico Röentgenológico del tubo digestivo" — 1931.

Sergent-Ribadeau-Dumas et Rabonneix — "Radiologie et Radiumthepie" — Paris, 1921.

Testut (L.) — "Traité d'anatomie humain — Paris, 1922.

Testut et Jacob — "Traité d'anatomie topographique" — Paris, 1922.

Testut et Latarjet — "Traité d'anatomie humain" — Paris, 1931.

Tillaux — "Traité d'anatomie topographique avec application á la chirurgie" — Paris, 1900.

Tourneux — "Precis d'embryologie humain" — Paris, 1921.

Velpeau — "Anatomie chirurgicale" — Paris, 1837.

Villemin — "Precis d'anatomie topographique" — Paris, 1928.

Vialleton — "Embryologia" — In traité d'anatomie humain de L. Testut — Paris, 1922.

Vignoli (Jayme) — "Duodeno e estomago" — These inaugural, 1931.

Acceita

Porto Alegre, 4 de Janeiro de 1932.

Pelo conselho technico-administrativo:

WALTER CASTILHO

Secretario

19008