FACULDADE DE MEDICINA DA UNIVERSIDADE DE PORTO ALEGRE

Dr. Paulo de Queiroz Telles Tibiriçá

Dup.

Estudo microscópico de mucosas nasais e dos seios nasais de indivíduos mortos súbita ou violentamente

Tése para inscrição ao concurso para a vaga de Professor Catedrático de Anatomia e Fisiologia Patológicas

1 9 4 3
FICA DA "REVISTA DOS TRIBUNAIS" LTDA.
ua Conde de Sarzedas, 38 — São Paulo

FACULDADE DE MEDICINA DA UNIVERSIDADE DE PORTO ALEGRE

Dr. Paulo de Queiroz Telles Tibiriçá

Estudo microscópico de mucosas nasais e dos seios nasais de indivíduos mortos súbita ou violentamente

Tése para inscrição ao concurso para a vaga de Professor Catedrático de Anatomia e Fisiologia Patológicas

1 9 4 3
EMPRÊSA GRÁFICA DA "REVISTA DOS TRIBUNAIS" LTDA.
Rua Conde de Sarzedas, 38 — São Paulo

PREFÁCIO

Tendo à mão um material de mucosas nasais e de seios nasais que apresentava qualidades muito especiais, resolvi empreender o estudo histopatológico dessas mucosas no habitante da cidade de São Paulo considerado são.

Esse material, provindo de indivíduos que em geral passaram da vida comum mais ou menos rapidamente para a morte, excluía toda uma série de alterações agônicas.

Tratando-se de material cadavérico, poucas vezes havia a possibilidade de hemorragias obscurecerem o quadro histopatológico, como costuma acontecer com certa freqüência em material operatório. Por outro lado o pequeno lapso de tempo decorrido entre a morte e a retirada do material, garantia sua bôa conservação.

O clima variabilissimo da cidade de São Paulo muito contribuiu para que eu encontrasse alterações patológicas em quantidade para estudar.

O presente estudo foi feito no Departamento de Anatomia Patológica da Faculdade de Medicina da Universidade de São Paulo, dirigido pelo Professor Ludgero da Cunha Motta, do qual sou assistente.

O material aproveitado foi quasi todo êle enviado ao Departamento pelo Dr. José Guilherme Whitaker a quem agradeço sinceramente.

As microfotografias foram feitas na Secção de Desenho e Fotografia da Faculdade, secção sob a direção de D. Lili Ebstein Löwenstein.

ANATOMIA MICROSCÓPICA DA MUCOSA NASAL E DOS SEIOS NASAIS

As particularidades estruturais da mucosa nasal exigem uma ligeira descrição de sua anatomia microscópica normal para o bom entendimento de sua anatomia microscópica patológica.

O revestimento das fossas nasais é variavel conforme a região considerada, havendo tres tipos diferentes de revestimento. Um é o da região vestibular, que nada mais é do que uma variação do revestimento cutâneo. Esse não interessa ao presente estudo. O resto das fossas nasais é recoberto por dois tipos de mucosa: a mucosa respiratória e a mucosa olfativa.

A mucosa respiratória compõe-se segundo os tratados, de diversas camadas:

1 — O epitélio é do tipo plurisseriado ciliado, com cinco a seis séries de núcleos quando o epitélio é normal. Todas as células chegam a tomar pé na lâmina própria. Há um número bastante variavel de células caliciformes nesse epitélio. Por vezes encontram-se acúmulos de células caliciformes que receberam os nomes de glândulas endoepitaliais ou intrapiteliais (HEISS — 1). Essas glândulas são consideradas estruturas normais por KALLIUS e OPPIKOFER, tendo KANO ve-

rificado sua existência em fetos e recem-nascidos (citados por HEISS — 1).

2 — A lâmina própria consta de: uma membrana basilar (segundo os AA); uma camada subepitelial; uma camada contendo glândulas e uma camada contendo o corpo cavernoso. Logo abaixo vêm o periósteo e o osso.

A "membrana basilar" teria uma espessura de 1,6 a 10 micra, o que já causa certa extranheza, uma vez que as membranas basilares costumam ter uma espessura uniforme. Aliás SUCHANNEK (citado por HEISS — 1) não a encontrou em recem-nascidos. Essa "membrana basilar" seria atravessada por finos canalículos, que teriam direção ora perpendicular ora oblíqua em relação à membrana. SHAMBAUGH JR. (2) acha ser ela uma provavel evidência de irritação epitelial crônica no passado. Eu acho que a "membrana basilar" é adquirida durante a vida do indivíduo através de sucessivas inflamações da mucosa, sendo portanto, uma estrutura patológica. Entretanto a freqüência com que ela é encontrada nos obriga até certo ponto a considera-la estrutura normal. Voltarei a este ponto mais tarde, ao comentar os resultados de minhas pesquizas.

Na camada subepitelial encontra-se um tecido conjuntivo frouxo, semeado de linfocitos e contendo uma rêde capilar sangüínea bastante rica. A quantidade de linfocitos é muito variavel, podendo chegar em alguns casos à formação de folículos (fig. 1).

A câmada das glândulas é de espessura muito variavel e contém segundo HILDING (3), glândulas tubulares ramificadas na superfície e acinosas na profundidade. Ao redor das glândulas os linfocitos aumentam de número. As glândulas da porção superficial invadem a camada subepitelial e as da porção profunda a camada onde se encontra o corpo cavernoso.

A camada do corpo cavernoso contém grandes vasos sangüineos do tipo venoso, que segundo os tratados é de tipo diferente dos demais corpos cavernosos, pois recebe sangue venoso e entrega sangue venoso. Além disso a musculatura lisa ora entra na constituição do vaso, ora está em suas proximidades.

O tecido conjuntivo em toda a lâmina própria apresenta células contendo pigmento, algumas vezes hemosiderótico. Segundo HEISS (1) há nesse tecido conjuntivo da lâmina própria células cevadas * eosinófilas. Não sei o que HEISS quer significar com essas células cevadas eosinófilas, pois no consenso geral a célula cevada é basófila. E' verdade que há, na mucosa nasal, grandes células poligonais ou estreladas, com citoplasma repleto de granulos eosinófilos.

O periósteo nada mais é de que a condensação do tecido conjuntivo das partes mais profundas da lâmina própria.

Os vasos sangüíneos apresentam na lâmina própria algumas particularidades. Os capilares formam,

---

(*) Traduzo "mastzellen" por "celulas cevadas" não só por ser tradução ao pé letra, como por terem-na usado CAJAL, PITTALUGA e outros. "Mastocito" que alguns usam, além de deselegante hibridismo deveria antes significar "célula da mama", como bem observou HÉLION PÓVOA.

segundo ZUCKERKANDL (citado por vários autores) tres sistemas: periostal, glândular e subepitelial. Há o corpo cavernoso, tambem chamado pseudo-cavernoso por SCHUMACHER (4) e que já foi descrito. Outras vezes temos, em lugar do corpo cavernoso, os plexos venosos, que se diferenciam dêle pela ausência de musculatura lisa especial.

Os linfáticos e os nervos não apresentam particularidades interessantes para este trabalho.

A estrutura acima descrita é muito variavel conforme o lugar considerado. Em alguns lugares, como na concha inferior ela é espessa, contendo todas as estruturas. Em outros ela não possue o corpo cavernoso ou pode ter menor quantidade de glândulas. Nos seios nasais as estruturas simplificam-se, pois temos o desaparecimento dos corpos cavernosos e uma diminuição quantitativa das glândulas que em geral chega ao completo desaparecimento. O seio maxilar é o que possue mucosa mais complicada. Isso sucede entretanto apenas nas vizinhanças do óstio, que é a porção do seio maxilar de aquisição mais antiga (paleosinus). Nessas condições em muitos pontos dos seios nasais a mucosa é constituida pelo epitélio plurisseriado ciliado com duas a tres séries de núcleos apenas e que repousa sobre uma lamina própria delgada, de tecido conjuntivo vascular frouxo ao qual logo se segue o periósteo.

O que se acabou de descrever é a mucosa normal, que nem sempre é encontrada mesmo em indivíduos considerados normais quanto à sua mucosa nasal. Isso levou RUNGE (5) a considerar quatro formas básicas

de mucosa que são: 1 — a normal; 2 — a hiperplástica pura; 3 — a fibrosa e 4 — a fibrosa hiperplástica. Êle chegou a essa concepção considerando as formas de mucosa estabelecidas por WITMAACK para o ouvido médio e que eram tambem quatro: normal, levemente hiperplástica, fortemente hiperplástica e fibrosa.

A mucosa normal era em linhas gerais a que acabámos de descrever.

A mucosa hiperplástica pura era caracterizada em linhas muito gerais por uma espessidão do epitélio que assumia maior número de camadas, chegando a tornar-se pluriestratificado (possuindo células que não tinham pé no tecido conjuntivo sub-jacente) acompanhada de aumento numérico das glândulas. Havia tambem um aumento numérico dos vasos sangüíneos. Os ossos vizinhos apresentavam fibrose nos espaços medulares. Característica essencial era a ausência de fenómenos inflamatórios.

A mucosa fibrosa era caracterizada pela fibrose na lâmina própria, acompanhada de diminuição numérica das glândulas. Para o lado do epitélio era frequente o aparecimento de metaplasia. Para o lado do osso a fibrose da medula era mais intensa de que na forma anterior. Para o lado dos vasos aparecia com freqüência alterações do tipo da endoarterite obliterante.

Na forma fibrosa hiperplástica havia o aparecimento de fibrose em uma forma hiperplástica. Essa fibrose situava-se principalmente nas camadas profundas, especialmente ao redor dos vasos do corpo ca-

vernoso. A infiltração celular difusa aqui era mais intensa de que no tipo normal.

Acredita RUNGE (5) que essa divisão das mucosas em quatro formas facilita especialmente o estudo das inflamações da mucosa nasal e dos seios nasais. Devo entretanto acentuar que essa divisão importa já no estudo da patologia da mucosa respiratória, pois não se pode dizer que as tres últimas formas de mucosa representem mucosas normais e sim mucosas alteradas por processos inflamatórios pregressos. As inflamações da mucosa respiratória constituem, como é sabido, uma das afecções mais comuns e que mais precocemente atingem o gênero humano.

A mucosa olfativa difere da respiratória pela presença de células sensoriais no seu epitélio e pela presença de glândulas mais abundantes e de constituição diferente na lâmina própria. Aí encontram-se tambem os nervos formados pelos prolongamentos das células sensoriais. No tecido conjuntivo podem ser encontradas células estreladas ou poligonais contendo pigmento amarelo claro. Esse tipo de mucosa não apresenta interesse maior neste trabalho.

ESTUDOS PESSOAIS

O material que serviu a este estudo proveiu na sua quasi totalidade de cadáveres de indivíduos que tiveram morte violenta ou súbita. Êle foi retirado na maior parte das vezes em breve intervalo após a morte, o que

lhe dá um grande valor, como material para estudo histopatológico.

A parte clínica do estudo desse material foi feita pelo Dr. José Guilherme Whitaker e já foi publicada (6). Foi êle quem o retirou e no-lo enviou para estudo histopatológico.

Na sua retirada procurou-se obter mucosa dos seios, sem mucosa nasal, o que entretanto nem sempre foi conseguido, visto que nos preparados histológicos pudemos encontrar várias vezes mucosa nasal.

Além disso ainda utilizei algum material retirado do vivo para estudo comparativo. No total estudei quarenta casos, assim distribuidos segundo sua proveniência: suicídio por envenenamento — 6, homicídio por arma de fogo — 6, suicídio por arma de fogo — 5, morte por atropelamento — 5, material operatório — 5, morte natural súbita — 4, suicídio por enforcamento — 2, suicídio por meio não determinado — 2, asfixia por submersão acidental — 2, suicídio por asfixia por submersão — 1, esmagamento acidental —1, fulguração — 1.

Com esse material tive oportunidade de estudar a mucosa do nariz e seus seios em indivíduos que passaram muitas vezes do estado de saúde para a morte sem fases intermediárias importantes. Afastam-se assim as alterações freqüêntes nessas mucosas nos últimos dias de vida dos indivíduos doentes. Ao que eu saiba pela literatura ao meu alcance, esse estudo foi feito somente por E. Meyer & A. Alexander e Oppikofer

(citados por RUNGE (5)) e isso mesmo apenas do ponto de vista macroscópico.

O estudo dos preparados histológicos foi feito sem conhecimento prévio do diagnóstico do clínico, para que a sugestão fosse posta de lado. Sómente depois de escrito o diagnóstico histopatológico é que este era confrontado com os dados clínicos. Vou relatar os casos em ordem cronológica de entrada do material neste Departamento. Entre parêntesis os números que os casos tomaram no arquivo.

CASO 1 — (S-8268-39) — D. C., 48 anos, masculino, branco, brasileiro, morte por atropelamento, material retirado 3 horas após a morte, pelo Dr. J. G. WHITAKER, que encontrou aspecto normal da mucosa nasal e dos seios. Foi retirada a parede nasal do seio maxilar.

Exame macroscópico: Fragmentos de tecido ósseo de mistura com partes moles (descalcificado).

Exame microscópico: O epitélio apresenta 3 a 4 séries de núcleos. Abaixo dêle há, em extensões variaveis um friso conjuntivo de espessura irregular. Nas demais camadas da lâmina própria ha um gráu variavel de fibrose e discreta infiltração celular por linfocitos e rarissimos eosinófilos. Na porção óssea vemos intensa fibrose com discretos infiltrados linfocitários.

Diagnóstico: Fibrose da mucosa do seio maxilar. Osteite crônica.

CASO 2 — (S-8390-39) — A. F., 38 anos, masculino, branco, português, morte por fulguração, material retirado 5 horas após a morte, pelo Dr. J. G. WHITAKER, que encontrou etmoidite e esfenoidite não supuradas. Foi retirada a mucosa do etmóide.

Exame macroscópico: Dois fragmentos de tecidos de côr branca, membranosos.

Exame microscópico: Parte nasal — o epitélio superficial falta completamente em algumas extensões e está reduzido às células profundas nas outras. Abaixo ha um friso fibroso descontínuo e em geral delgado. A camada subepitelial está muito afrouxada e apresenta discreta infiltração celular, onde predominam os eosinófilos, vendo-se alguns linfocitos. Na camada glandular vê-se hipersecreção mucosa das glândulas. Corpo cavernoso nada digno de nota. Parte do seio: apresenta quadro semelhante ao da parte nasal, respeitadas as diferenças decorrentes de sua constituição anatômica.

Diagnósticos: Rinite e sinusite alérgicas.

Caso 3 — (S-8392-39) — A. A. P., 50 anos, masculino, branco, português, suicídio (tiro no ouvido), material retirado pelo Dr. J. G. Whitaker, que encontrou empiema do seio maxilar direito. Foi retirada a mucosa do seio maxilar.

Exame macroscópico: Fragmentos de côr branca, friaveis e de superfície irregular.

Exame microscópico: Parte nasal — o epitélio superficial as células prismáticas. Abaixo dêle há delgado friso conjuntivo subepitelial. A camada subepitelial da lâmina própria está afrouxadissima em sua textura formando em certos pontos espaços vasios extensos. Em meio ao tecido afrouxado há alguns neutrófilos nas porções superficiais e raros plasmocitos, estando aumentada a quantidade de linfocitos. Aquí e alí acúmulos de fibrina sob a forma de rêde de finos filamentos e malhas apertadas. Glândulas nada digno de especial menção. Osso ausente.

Diagnóstico: Sinusite maxilar supurativa aguda.

Caso 4 — (S-8394-39) — V. P., 34 anos, masculino, branco, romeno, suicídio (enforcamento), material retirado 5 horas após a morte, pelo Dr. J. G. Whitaker, que encontrou seios nasais normais. Foram retirados fragmentos de etmóide dos dois lados.

Exame macroscópico: Pequenos fragmentos de osso, recobertos por partes moles brancas.

Exame microscópico: Parte nasal — O epitélio apresenta dobras e 5 a 6 séries de núcleos. Abaixo dêle ha um forte friso fibroso de espessura variavel. No resto da lâmina própria há fibrose difusa de intensidade variavel conforme o ponto examinado. Osso ausente. Parte do seio — O epitélio apresenta 4 a 5 séries de núcleos. A lâmina própria apresenta áreas de ligeira fibrose com afrouxamento tecidual ligeiro e alguns acúmulos celulares onde se vêm pequenos histiocitos, plasmocitos e raros eosinófilos.

Diagnósticos: Fibrose da mucosa nasal. Sinusite etmoidal crônica.

Caso 5 — (S-8395-39, S.8399-39 e S.8.400-39) — P.C., 18 anos, masculino, branco, brasileiro, suicídio (tiro na região carotidiana esquerda). Material retirado pelo Dr. J. G. Whitaker 6 horas após a morte; mucosa do seio etmoidal esquerdo, mucosa do seio etmoidal direito e mucosa do seio maxilar esquerdo.

Exame macroscópico: Seio etmoidal esquerdo: fragmento de tecido de aspecto membranoso, branco, de pequena consistência; etmoidal direito: fragmentos de côr branca, friaveis, de aspecto gelatinoso; maxilar esquerdo: fragmentos de tecido em parte de consistência óssea, em parte membranosos.

Exame microscópico: Seio etmoidal esquerdo: sobre o epitélio há restos celulares em desintegração. O epitélio apre-

senta, nos poucos lugares em que está conservado, 3 a 4 séries de núcleos e numerosissimas células caliciformes. A lâmina própria apresenta acentuado afrouxamento tecidual, com focos de fibrose incipiente. As células encontradas na lâmina própria, além dos linfocitos, são raros eosinófilos; seio etmoidal direito: nada apresenta digno de nota; seio maxilar esquerdo: digno de nota apenas pequenas áreas de discreta fibrose. O epitélio está mal conservado.

Diagnósticos: Sinusite etmoidal crônica edematosa esquerda. Seio etmoidal direito normal. Fibrose em fócos da mucosa do seio maxilar esquerdo.

Caso 6 — (S-8396-39 e S-8398-39) — M. T. C., 22 anos, masculino, pardo, brasileiro, suicídio (tiro na cabeça), material retirado 6 horas após a morte, pelo Dr. J. G. Whitaker que radiologicamente encontrou os seios nasais normais, porém macroscópicamente achou o seio etmoidal com mucosa edemaciada e seio maxilar com mucosa alterada. Foram retirados fragmentos de etmóide e seio maxilar.

Exame macroscópico: Seio etmoidal: fragmento de côr amarela, consistência mole e superfície irregular; seio maxilar: fragmentos de tecido, de côr branca, em forma de membrana.

Exame microscópico: Seio etmoidal (fig. 8): sobre o epitélio há uma substância filamentosa em meio à qual há restos de epitélio. Essa substância vê-se provir de numerosas células caliciformes abundantissimas no epitélio de revestimento. Abaixo desse epitélio vê-se a lâmina própria com afrouxamento tecidual, dilatação vascular e pequenos depósitos calcáreos. Em um ponto da mucosa há espesso friso fibroso subepitelial. Em outro vemos o periósteo em intensa proliferação conjuntiva, rico em células de núcleo elíptico e claro. O osso apresenta aposição periostal. A medula óssea é fibrosa. Dentro de uma das cavidades há um pedaço de encéfalo. Seio maxilar: a mucosa

apresenta-se algo mal conservada e com hemoragias em fócos. O epitélio contém número aumentado de células caliciformes. A lâmina própria apresenta afrouxamento tecidual, com dilatação vascular e infiltração por linfocitos, plasmocitos e neutrófilos, que por vezes se acumulam individualmente aquí e alí. Em um ponto há um foco de fibrose alongado, paralelo ao epitélio.

Diagnósticos: Sinusite etmoidal catarral aguda. Calcificação da mucosa do seio etmoidal. Periosteite crônica ossificante e osteite crônica do etmóide. Cicatriz focal da mucosa etmoidal. Sinusite maxilar supurativa aguda. Hemorragia na mucosa do seio maxilar.

Caso 7 — (S-8468-39 e S-8469-39) — A. J. D., 42 anos, masculino, morte súbita, material retirado 7 horas após a morte, pelo Dr. J. G. Whitaker, que encontrou etmoidite crônica bilateral. Foram retirados fragmentos dos seios etmoidais dos dois lados.

Exame macroscópico: Seio etmoidal esquerdo: vários fragmentos de tecido, irregulares, de côr branca, um sob a forma de uma membrana mais ou menos delgada. Seio etmoidal direito: fragmento de tecido alongado, de aspecto membranoso, translúcido, mole, elástico, tendo de um lado fina lâmina óssea.

Exame microscópico: Lado esquerdo — parte nasal: o epitélio perdeu os cilios, apresentando 7 a 8 séries de núcleos. Na lâmina própria há fibrose acompanhada de intensa infiltração por linfocitos, plasmocitos e alguns eosinófilos. As glândulas estão aumentadas em número. Há células estreladas carregadas de pigmento amarelo em grãos; parte do seio: nas cavidades há restos de epitélio de mistura com uma substância homogênea. O epitélio apresenta 4 a 5 séries de núcleos e aumento numéricos das células caliciformes. Na lâmina própria há formação de friso fibroso subepitelial de espessura variavel em extensões. No resto da lâmina própria há áreas de proliferação conjuntiva

com células de núcleo elíptico claro. Nos pontos em que a fibrose é mais intensa, maior é o número de linfocitos. Aquí e alí, eosinófilos. Seio etmoidal direito: difere do esquerdo por serem mais intensas as alterações patológicas encontradas na mucosa. No osso há fibrose da medula.

Diagnósticos: Rinite crônica hipertrófica. Sinusite etmoidal catarral crônica bilateral. Osteite crônica.

Caso 8 — (S-8496-39) — C. B., 65 anos, masculino, suicídio (asfixia por submersão), alcoolista crônico. Material retirado 8 horas após a morte, pelo Dr. J. G. Whitaker que encontrou etmoidite crônica do lado direito, com polipo. Foram retirados fragmentos do etmóide direito.

Exame macroscópico: Fragmentos ósseos recobertos por uma membrana branca, mais ou menos espessa.

Exame microscópico: Na sua maior extensão a mucosa apresenta tão somente afrouxamento tecidual intenso da lâmina própria. Em uma pequena extensão, entretanto, o epitélio apresenta maior número de células caliciformes e numerosas dobras. A lâmina própria além de afrouxamento tecidual apresenta acúmulos de fibrina e infiltrados linfo-plasmocitários com alguns neutrófilos.

Diagnósticos: Sinusite etmoidal aguda em fócos. Edema da mucosa do seio etmoidal.

Caso 9 — (S-8497-39) — L. M., 48 anos, feminino, homicídio (tiro na nuca). Material retirado 3 horas após a morte, pelo Dr. J. G. Whitaker que encontrou etmoidite. Foi retirada a mucosa do seio etmoidal.

Exame macroscópico: Alguns fragmentos de tecido irregulares, sob a forma de membranas brancas.

Exame microscópico: Mucosa nasal: o epitélio apresenta 7 a 9 séries de núcleos. Abaixo dêle há forte friso fibroso de espessura variavel. As glândulas estão aumentadas em número e em ativa secreção mucosa. Na parte profunda da lâmina própria há um certo gráu de fibrose. Na parte óssea ligeira fibrose em alguns espaços medulares. Mucosa do seio: é escassa nos preparados. Mostra um epitélio com 4 a 5 séries de núcleos, abaixo do qual há um friso fibroso de espessura variavel.

Diagnósticos: Rinite catarral crônica. Fibrose da mucosa do seio etmoidal.

Caso 10 — (S-8498-39) — A. A., 21 anos, masculino, desastre (esmagamento). Material retirado 6 horas após a morte, pelo Dr. J. G. Whitaker, que encontrou radiologicamente seios etmoidais normais e macroscópicamente etmoidite bilateral. Foi retirado fragmento do etmoide direito.

Exame macroscópico: Diversos fragmentos de tecido branco com lâminas ósseas finas.

Exame microscópico: Mucosa nasal — Sobre o epitélio vê-se uma substância homogênea, rósea, onde há numerosos restos de células epiteliais. O epitélio é rico em células caliciformes e apresenta 5 a 6 séries de núcleos. Abaixo dêle há um friso fibroso descontínuo e de espessura irregular. As glândulas apresentam intensa secreção mucosa em alguns pontos. Mucosa do seio: o quadro é variado. Em alguns lugares vemos restos de epitélio de mistura com uma substância rósea homogênea sobre o epitélio que é rico em células calciformes e apresenta 3 a 4 séries de núcleos. Na lâmina própria há fibrose mais ou menos intensa que em algumas extensões assume o aspecto de friso fibroso subepitelial. Em outros lugares a secreção mucosa é menos intensa e na lâmina própria há afrouxamento tecidual variavel, alternado com ou acompanhado de fibrose. No osso há fibrose da medular com demolição e re-

constituição óssea que resulta em alargamento dos canais medulares (fig. 4).

Diagnósticos: Rinite catarral aguda. Fibrose da mucosa nasal. Sinusite catarral crônica. Sinusite crônica edematosa. Osteite rarefaciente.

Caso 11 — (S-8659-39) — A. D., 36 anos, masculino, morte súbita. Material retirado pelo Dr. J. G. Whitaker: fragmento de mucosa do seio maxilar direito.

Exame macroscópico: Fragmentos de tecido de côr branca, sob a forma de membranas.

Exame microscópico: O epitélio apresenta 3 a 5 séries de núcleos e em alguns lugares forma dobras altas (fig. 16). A lâmina própria apresenta conforme o lugar dois aspectos diferentes: ou fibrose ou grande afrouxamento tecidual (fig. 17). Nos pontos fibrosados há um friso fibroso subepitelial muito irregular em espessura que se adelgaça onde falta a fibrose do resto da lâmina própria. Predominando nos lugares fibrosados, vamos encontrar outro quadro: a presença de histiocitos e plasmocitos em infiltrados, assim com eosinófilos em quantidade, ora espalhados, ora agrupados e às vezes atravessando o epitélio. Ainda neste mesmo local encontram-se acúmulos de fibrina em fina rêde, assumindo por vezes a forma de drusas. Algumas pequenas artérias e arteríolas das partes profundas da lâmina própria estão com hiperplasia muscular da média.

Diagnóstico: Sinusite maxiliar alérgica em mucosa fibrosada.

Caso 12 — (S-8661-39) — E. I., 22 anos, feminino, côr branca, suicídio (envenenamento). O material foi retirado 6 horas após a morte, pelo Dr. J. G. Whitaker que encontrou etmoidite crônica bilateral. Foram retirados fragmentos do etmóide dos dois lados.

Exame macroscópico: Fragmentos de tecido de côr branca, membranosos, às vezes acompanhados de lâminas ósseas. Em um dos fragmentos há um cisto de conteúdo gelatinoso cinzento.

Exame microscópico: Parte nasal: Vê-se porção olfativa e respiratória normais. Parte do seio: o epitélio apresenta 3 a 4 séries de núcleos. A lâmina própria apresenta quadro variavel: é assim que por vezes se espessa e se adensa por fibrose e outras vezes apresenta afrouxamento tecidual (fig. 13) que atinge o maximo quando se forma um polipo (fig. 14) que aliás perdeu o epitélio de revestimento. Onde predomina a fibrose vemos o aparecimento de maior número de glândulas (fig. 12) duas das quais dilatadas cisticamente (fig. 15) e com epitélio achatado. Existem extensões de mucosa com friso fibroso subepitelial, com espessura irregular. Há um ponto em que se acumulam linfocitos logo abaixo e detritos celulares logo acima do epitélio que aí é mais rico em células caliciformes. O periósteo em alguns lugares apresenta proliferação conjuntiva (fig. 13).

Diagnósticos: Sinusite etmoidal crônica poliposa. Periosteite crônica.

Caso 13 — (S-8667-39) — F. C., 59 anos, masculino, morte súbita. Material retirado 5 horas após a morte, pelo Dr. J. G. Whitaker que encontrou radiológica e macroscópicamente etmoidite crônica bilateral. Foram retirados fragmentos do etmóide dos dois lados.

Exame macroscópico: Fragmentos de tecido membranosos, de côr branca, às vezes acompanhados de lâminas ósseas.

Exame microscópico: Parte nasal: o epitélio apresenta de de 9 a 12 séries de núcleos não possuindo praticamente células caliciformes. Abaixo dêle forma-se um friso fibroso descontínuo e de espessura irregularissima. As glândulas estão aumentadas em número porém não apresentam secreção mucosa

notavel. Ao redor das glândulas e principalmente ao redor dos vasos do plexo venoso há acentuada fibrose. Parte do seio: o epitélio apresenta em geral 3 a 4 séries de núcleos e abaixo dêle há um friso fibroso descontínuo, de espessura irregular. No resto da lâmina própria há fibrose difusa, discreta, hiperplasia glândular e algumas glândulas dilatadas cisticamente. Em outros pontos vemos afrouxamento tecidual intensissimo da lâmina própria, com numerosissimos eosinófilos espalhados com concentrações ao redor de capilares e vênulas. Há, junto ao epitélio que está reduzido a uma camada de células, um acúmulo de linfocitos imitando um folículo (fig. 1).

Diagnósticos: Hipertrofia e fibrose da mucosa nasal e do seio etmoidal. Sinusite etmoidal aguda alérgica.

Caso 14 — (S-8673-39) — V. S., idade ignorada, feminino, suicidio. Material retirado pelo Dr. J. G. Whitaker: fragmentos dos seios etmoidais de ambos os lados.

Exame macroscópico: Fragmentos de tecido branco, em forma de membrana, às vezes acompanhados de lâminas ósseas. Um dos fragmentos contém um cisto dentro do qual há uma substância mucoide.

Exame microscópico: Epitélio nada apresentando digno de nota, abaixo do qual há extensões com friso fibroso. Na lâmina própria discreta infiltração linfocitária. Osso com ligeira fibrose da medula. Nota: o epitélio está em geral mal conservado.

Diagnóstico: Sinusite etmoidal crônica. (ligeira)

Caso 15 — (S-8686-39) — D. S. P., idade ignorada, masculino, suicídio. Material retirado 6 horas após a morte, pelo Dr. J. G. Whitaker, que encontrou etmoidite e esfenoidite crônicas à direita.

Exame macroscópico: Fragmentos de tecido em forma de membrana, de côr branca, às vezes acompanhadas de lâminas ósseas.

Exame microscópico: O epitélio apresenta em geral discreto aumento numérico das células caliciformes. Abaixo dêle, há, aquí e alí, em pequenas extensões um friso fibroso delgado. Há uma discretissima infiltração parvicelular e em um ponto do preparado há, na profundidade da lâmina própria um agrupamento de células linfoides lembrando um folículo. Periósteo espessado.

Diagnósticos: Fibrose. Periosteite crônica.

Caso 16 — (S-9513-40) — N. P. C., 39 anos, feminino, branca, brasileira, homicídio (arma de fogo). Material retirado 4 horas e 20 minutos após a morte, pelo Dr. J. G. Whitaker que encontrou etmoidite crônica. Foi retirada a mucosa do seio etmoidal direito.

Exame macroscópico: Fragmentos de tecido, em forma de membrana, côr branca, às vezes acompanhados de lâminas ósseas.

Exame microscópico: O epitélio, quando conservado, apresenta-se normal. A lâmina própria em alguns pontos apresenta ligeira fibrose sob a forma de friso fibroso subepitelial. Há discretissima infiltração por eosinófilos. Em outros pontos, onde o epitélio está em parte desaparecido em altura, a fibrose da lâmina própria é intensa, vendo-se depósitos calcáreos sob a forma de bastões. Osso nada digno de nota.

Diagnósticos: Fibrose e calcificação da mucosa do seio etmoidal.

Caso 17 — (S-9557-40 e S-9558-40) — J. P., 48 anos, masculino, branco, espanhol, morte súbita. Material retirado 3 horas e 30 minutos após a morte, pelo Dr. J. G. Whitaker,

que encontrou etmoidite catarral crônica esquerda e sinusite maxilar catarral esquerda. Foram retiradas as mucosas dos seios afetados.

Exame macroscópico: Seio etmoidal: Fragmentos de tecido, em forma de membranas espessas de côr parda clara, às vezes acompanhados por delgadas lâminas ósseas. Seio maxilar: Fragmento de tecido, em forma de membrana espessa, de côr parda clara.

Exame microscópico: Seio etmoidal: o epitélio está dobrado e abarrotado de células caliciformes (fig. 10) e sobre êle há depósitos de substância rósea homogênea. A lâmina própria apresenta proliferação conjuntiva difusa e infiltração por eosinófilos e raros plasmocitos (fig. 18). Em alguns pontos os eosinófilos acumulam-se em maior quantidade. No osso fibrose ligeira da medula. Seio maxilar: difere do etmoidal por ter fibrose mais adiantada, acompanhada de afrouxamento tecidual e maior riqueza de eosinófilos.

Diagnósticos: Sinusite etmoidal e maxilar catarral crônica (alérgica). Osteite crônica etmoidal.

Caso 18 — (S-9600-40) — A A. N., idade ignorada, feminino, branca, brasileira, material operatório enviado pelo Dr. J. G. Whitaker que radiológicamente encontrou etmoidite crônica e durante a operação achou a mucosa do etmóide normal.

Exame macroscópico: Tres pequenos fragmentos de tecido, de forma irregular e côr negra.

Exame microscópico: O epitélio está muito mal conservado. Onde êle está completo, apresenta 3 a 4 séries de núcleos. Na lâmina própria há intensa fibrose de todas as camadas, assim como freqüentes hemorragias. No osso há fibrose nos espaços medulares.

Diagnósticos: Fibrose da mucosa do seio etmoidal, com hemorragias. Osteite crônica.

Caso 19 (S-9609-40) — A. C. J. 20 anos, masculino, branco, brasileiro, suicídio (tiro na região fronto-parietal direita). Material retirado 2 horas após a morte, pelo Dr. J. G. Whitaker, que encontrou etmoidite crônica (edema da mucosa). Foi retirada a mucosa do etmóide esquerdo.

Exame macroscópico: Fragmentos de tecido, em forma de membranas, enrolados, de côr vermelha escura, acompanhados às vezes por lâminas ósseas.

Exame microscópico: O epitélio apresenta 3 a 4 séries de núcleos. Em pequenas extensões vê-se abaixo dêle um friso fibroso de espessura irregular. Em outros pontos a lâmina própria apresenta afrouxamento tecidual irregular, que em certas extensões (fig. 7) é acompanhado de vasodilatação e passagem de neutrófilos para os interstícios dos tecidos, respeitado porém o epitélio. Aquí e alí um ou outro histiocito. Há, nas camadas profundas da lâmina própria numerosas hemorragias.

Diagnósticos: Fibrose da mucosa do seio etmoidal. Sinusite etmoidal aguda supurativa. Hemorragia da mucosa do seio etmoidal.

Caso 20 — (S-9615-40 e S-9616-40) — C. J. N., 18 anos, masculino, branco, brasileiro, atropelamento com esmagamento do crâneo. Material retirado 4 horas após a morte, pelo Dr. J. G. Whitaker que encontrou etmoidite crônica bilateral. Foi retirada a mucosa dos etmóides.

Exame macroscópico: Membranas de côr branca, enroladas, às vezes acompanhadas de lâminas ósseas.

Exame microscópico: Seio etmoidal esquerdo (fig. 9): o epitélio é rico em células caliciformes e sobre êle reconhecemos várias porções de muco com células epiteliais descamadas. Abai-

xo do epitélio há um friso fibroso descontínuo e de espessura irregular. No resto da lâmina própria há proliferação conjuntiva de intensidade irregular, acompanhada de variavel infiltração por linfocitos, eosinófilos e raros plasmocitos. Glândulas ligeiramente aumentadas de número, vendo-se uma delas dilatada e em ativa secreção mucosa. O periósteo apresenta proliferação conjuntiva algo intensa. No preparado vêm-se ainda porções de tecido nervoso, uma das quais reconhecivel como cerebelo. Seio etmoidal direito: difere do esquerdo por serem os fenómenos proliferativos menos intensos. Os tecidos extranhos do preparado são gorduroso e nervoso. Osso ausente.

Diagnósticos: Sinusite etmoidal catarral crônica (alérgica?). Periosteite crônica.

Caso 21 — (S-9621-40) — E. D. 30 anos, masculino, branco, alemão. Material operatório retirado pelo Dr. J. G. Whitaker. Radiológicamente havia forte diminuição de luminosidade dos seios etmoidais, sobretudo à direita. Durante a intervenção verificou-se que apenas a parte anterior do etmóide direito estava anormal (etmoidite crônica foi o diagnóstico clínico pré-operatório). Foi retirada a mucosa do etmóide direito.

Exame macroscópico: Pequeno fragmento de tecido, de côr vermelha e forma irregular.

Exame microscópico: O epitélio está muito mal conservado. Na lâmina própria há uma fibrose difusa em grande parte acompanhada de afrouxamento tecidual com presença de eosinófilos esparsos ou agrupados. Há infiltrados linfocitários ao redor das glândulas que estão aumentadas em número. Aqui e alí plasmocitos e histiocitos.

Diagnóstico: Sinusite etmoidal crônica alérgica.

Caso 22 — (S-9650-40) — G. S. 37 anos, feminino, branca, italiana, homicídio (tiro na região parietal esquerda). Ma-

terial retirado 18 horas após a morte, pelo Dr. J. G. WHITAKER que encontrou etmoidite crônica catarral direita. Foi retirado material dos seios etmoidais de ambos os lados.

Exame macroscópico: Seio etmoidal esquerdo: Fragmentos de tecido de côr branca, em forma de membranas dobradas, às vezes acompanhados de lâminas ósseas. Seio etmoidal direito: difere do esquerdo pela maior quantidade de material.

Exame microscópico: Seio etmoidal esquerdo: O epitélio falta em algumas extensões. Onde êle está presente é rico em células caliciformes e apresenta 3 a 4 séries de núcleos. Em pequenas extensões há um friso fibroso subepitelial de espessura variavel. A lâmina própria subjacente tambem está fibrosada. No resto da lâmina própria há apenas afrouxamento tecidual. No osso vê-se fibrose da medula com ativa aposição. Seio etmoidal direito: o epitélio apresenta 4 a 5 séries de núcleos. Em pequenas extensões há um friso fibroso subepitelial de espessura irregular abaixo do qual a lâmina própria está fibrosada. No resto da mucosa a lâmina própria acha-se difusamente fibrosada e com afrouxamento tecidual com alguns neutrófilos nos interstícios. Há tambem pequenos focos hemorrágicas. Osso com fibrose da medula.

Diagnósticos: Focos cicatriciais e inflamação catarral ligeira da mucosa do seio etmoidal esquerdo. Focos cicatriciais e inflamação crônica edematosa da mucosa do seio etmoidal direito. Osteite crônica bilateral do etmóide. Hemorragias da mucosa do seio etmoidal direito.

CASO 23 — (S-9651-40) — F. E. F., 38 anos, masculino, branco, inglês, operado pelo Dr. J. G. WHITAKER, com diagnóstico de etmoidite crônica. Na história clínica citam-se resfriados freqüentes, audição diminuida e preguiça mental. Foi retirada a mucosa do etmóide direito.

Exame macroscópico: Pequenos fragmentos de tecido, de côr branca, ora vermelho-negra, de consistência variavel e forma irregular.

Exame microscópico: O quadro é variado. Em alguns pontos o epitélio apresenta de 4 a 10 séries de núcleos e as células prismáticas tornam-se baixas, perdendo em geral os cílios. Abaixo desse epitélio há extensões com friso fibroso de espessura irregular. O resto da lâmina própria apresenta fibrose de distribuição irregular, afrouxamento tecidual tambem variavel, acompanhado de infiltração por número elevado de eosinófilos que por vezes se concentram em densos acúmulos. Às vezes a eosinofilia é acompanhada por infiltrados linfocitários com alguns plasmocitos na periferia. Nesses lugares a fibrose é mais intensa. Em outros pontos o epitélio é baixo, porém, pluriestratificado com a camada mais superficial de células chatas. A lâmina própria é então sede de intensa fibrose com infiltração linfocitária variavel. Nesses lugares quando há glândulas, estas são de secreção serosa. Há uma porção de mucosa desse tipo que apresenta glândulas dilatadas cisticamente. Mais ou menos nesse ponto o epitélio superficial desaparece e vemos em seu lugar uma orla necrótico-fibrinosa rica em neutrófilos e contendo eosinófilos. Aí a lâmina própria está afrouxada em sua textura e homogeneizada por uma substância rósea ligeiramente azulada onde estão semeados neutrófilos. Já na beirada dessa úlcera os interstícios teciduais aparecem em branco e contendo eosinófilos e alguns neutrófilos. Distribuidos irregularmente por toda a mucosa há numerosos focos hemorrágicos. Nos pontos mais fibrosados as arteriolas apresentam fibrose de toda a parede. No osso vemos fibrose da medula.

Diagnósticos: Sinusite etmoidal crônica hipertrófica. Sinusite etmoidal crônica atrófica com úlcera. Sinusite etmoidal aguda alérgica. Hemorragia da mucosa do seio etmoidal. Osteite crônica.

Caso 24 — (S-9652-40) — F. D., 25 anos, feminino, branca, brasileira, suicídio (envenenamento por HC1). Material retirado 5 horas após a morte, pelo Dr. J. G. Whitaker, que encontrou etmoidite catarral. Foi retirada a mucosa do etmóide esquerdo.

Exame macroscópico: Fragmento de tecido, de côr branca, em forma de membrana, às vezes enrolada. Em alguns pontos vêm-se lâminas ósseas.

Exame microscópico: Os fragmentos de mucosa bem conservados apresentam mucosa normal, salvo ligeira hipersecreção mucosa em um ponto onde há glândulas.

Diagnóstico: Sinusite etmoidal catarral aguda em fócos (muito ligeira).

Caso 25 — (S-9667-40) — O. K. 66 anos, masculino, suicídio (tiro na região frontal direita). Material retirado 5 horas e 30 minutos após a morte, pelo Dr. J. G. Whitaker que encontrou etmoidite e esfenoidite crônicas. O suicida tivera um derrame cerebral à direita um ano antes. Foram retirados o etmóide e esfenóide direitos.

Exame macroscópico: Seio etmoidal: fragmentos de tecido de côr branca em forma de membranas enroladas, às vezes acompanhadas de lâminas ósseas. Seio esfenoidal: membrana branca delgada em forma de bolsa elipsoide, acompanhada em pequena extensão por uma lâmina óssea.

Exame microscópico: Seio etmoidal: O epitélio apresenta 5 a 6 séries de núcleos. Abaixo dêle há um friso fibroso de espessura muito variavel que está hialinizado onde é mais espesso. No resto da lâmina própria há grande aumento numérico das glândulas, com fibrose difusa não muito pronunciada e infiltração linfocitária periglandular. Osso nada digno de nota. Seio esfenoidal: normal.

Diagnósticos: Sinusite etmoidal crônica hipertrófica. Mucosa normal do seio esfenoidal.

Caso 26 — (S-9686-40) — I. F., 37 anos, feminino, suicídio (envenenamento). Material retirado 2 horas e 30 minutos após a morte, pelo Dr. J. G. Whitaker que encontrou empiema dos seios maxilares. Foi retirada a mucosa do seio maxilar esquerdo.

Exame macroscópico: Fragmento de tecido, em forma de membranas por vezes enroladas acompanhadas ou não de lâminas ósseas.

Exame microscópico: Sobre o epitélio há sangue misturado a muco e restos de células epiteliais e neutrófilos em quantidade. O epitélio apresenta, em grandes extensões, perda das camadas superficiais. Abaixo do epitélio, em pequenas extensões, vê-se um friso fibroso de espessura irregular. No resto da lâmina própria ha afrouxamento tecidual de intensidade muito variavel, acompanhado de fócos de proliferação conjuntiva e discreta infiltração por plasmocitos e pequenos histiocitos. Esta infiltração é mais intensa nas porções superficiais. Nas porções em que o afrouxamento tecidual é mais intenso há tambem neutrófilos e alguns eosinófilos nos interstícios dos tecidos.

Diagnóstico: Sinusite maxilar supurativa aguda.

Caso 27 — (S.-9687-40) — Desconhecido, 45 anos presumiveis, masculino, atropelamento. Material retirado 2 horas após a morte, pelo Dr. J. G. Whitaker que encontrou os seios nasais normais. Foi retirada a mucosa do etmóide esquerdo.

Exame macroscópico: Fragmentos de tecidos, em forma de membranas brancas, às vezes enroladas ou acompanhadas de lâminas ósseas.

Exame microscópico: (fig. 19) — O epitélio em algumas extensões apresenta suas células prismáticas mais baixas do que

normalmente e os núcleos dispõem-se em alguns lugares em 3 a 4 séries. A lâmina própria apresenta afrouxamento tecidual com neutrófilos e alguns eosinófilos e plasmocitos nos interstícios dos tecidos, de preferência junto ao epitélio que por vezes invadem. Essas células inflamatórias condensam-se em alguns pontos. Noutros há predomínio flagrante de eosinófilos. O osso apresenta fibrose da medula.

Diagnósticos: Sinusite etmoidal supurativa e alérgica. Osteite crônica.

Caso 28 — (S-9728-40) — R. S., 37 anos, masculino, pardo, austriaco, homicídio (tiro no ventre). Material retirado 6 horas após a morte, pelo Dr. J. G. Whitaker que encontrou etmoidite crônica bilateral. Foi retirado o etmóide esquerdo.

Exame macroscópico: Fragmentos de tecidos, de côr branca, sob a forma de membranas enroladas, às vezes com lâminas ósseas.

Exame microscópico: Parte nasal: o epitélio apresenta 4 a 5 séries de núcleos e numerosas células caliciformes. Em algumas extensões há friso fibroso subepitelial. As glândulas estão frequentemente em secreção mucosa. Ao redor delas e nas camadas profundas da lâmina própria há fibrose. Parte do seio: o epitélio em algumas extensões apresenta 3 a 4 séries de núcleos, com diminuição da altura das células prismáticas e com aumento numérico das células caliciformes. A lâmina própria está com afrouxamento tecidual bastante intenso, com eosinófilos esparsos nos interstícios. Há proliferação conjuntiva discreta que se dispõe em extensões ora superficiais, junto ao epitélio, ora profundamente. Osso nada digno de nota.

Diagnósticos: Rinite catarral crônica. Sinusite etmoidal crônica edematosa (alérgica?).

Caso 29 — (S-9729-40) — A. H., 31 anos, masculino, branco, brasileiro, homicídio (tiro no hemitorax esquerdo).

Material retirado 3 horas após a morte, pelo Dr. J. G. WHITAKER que encontrou etmoidite e esfenoidite crônicas bilaterais. Foram retiradas as mucosas do etmóide esquerdo e do esfenóide.

Exame macroscópico: Fragmentos de tecido de côr branca, sob a forma de membranas enroladas, às vezes com lâminas ósseas.

Exame microscópico: Seio etmoidal: O epitélio apresenta frequentemente 3 a 4 séries de núcleos e contém uma enorme quantidade de células caliciformes. Sob o epitélio há, em pequenas extensões, um friso fibroso de espessura irregular e hialinizado. No resto da lâmina própria vemos aumento numérico das glândulas que frequentemente apresentam secreção mucosa. Ao redor das glândulas e de um modo geral em toda a lâmina própria há fibrose com infiltrados linfocitários contendo alguns plasmocitos. O periósteo está espessado por fibrose. Seio esfenoidal: o epitélio apresenta 3 a 5 séries de núcleos. Abaixo dêle há extensões com friso fibroso de espessura irregular. Osso nada digno de nota.

Diagnósticos: Sinusite etmoidal crônica hipertrófica. Fibrose da mucosa do seio esfenoidal.

CASO 30 — (S-9735-40) — H. H., 40 anos, feminino, operada pelo Dr. J. G. WHITAKER com diagnóstico de etmoidite crônica bilateral. No resumo clínico lê-se: "Obstrução nasal com catarro naso-faringeano; cefaléas e perturbações hipofisárias. Foi retirado um fragmento do etmóide direito.

Exame macroscópico: Pequenos fragmentos de tecido, de forma irregular, côr cinzenta avermelhada.

Exame microscópico: Parte nasal (fig. 5): O epitélio apresenta 6 a 7 séries de núcleos com achatamento mais ou menos acentuado das células superficiais. Em um certo ponto há uma glândula mucosa intraepitelial. O friso fibroso subepi-

telial é de espessura variavel e quasi sempre hialinizado. Em toda a lâmina própria reina intensa fibrose. Aquí e alí infiltrados linfocitários. Parte do seio: o epitélio está incompleto em altura. Abaixo dêle há um friso fibroso de espessura muito irregular e freqüentemente hialinizado e aquí e alí há formação de dobras. A medula óssea apresenta proliferação conjuntiva com aposição óssea. Algumas artérias pequenas da profundidade da lâmina própria e dos canais medulares apresentam proliferação conjuntiva na íntima.

Diagnósticos: Rinite crônica atrófica. Sinusite etmoidal crônica granulosa. Osteite crônica.

Caso 31 — (S-9736-40) — Desconhecido, 14 anos, masculino, preto, asfixia por submersão (permanência de 30 minutos sob a agua). Material colhido 4 horas após a morte, pelo Dr. J. G. Whitaker, que encontrou congestão passiva da mucosa nasal e cavidades acessórias. Foram retiradas a mucosa do etmóide direito e mucosa do esfenóide direito.

Exame macroscópico: Fragmentos de tecido, de côr parda acinzentada, sob a forma de membranas às vezes enroladas, contendo lâminas ósseas.

Exame microscópico: Seio etmoidal direito: Parte nasal: o epitélio está mal conservado, incompleto em altura. Abaixo dêle há um friso fibroso de espessura variavel e em parte hialinizado, que forma dobras freqüentes. No resto da lâmina própria há infiltração linfocitária e fibrose discretas. Parte do seio: o epitélio está mal conservado, incompleto em altura. Abaixo dêle há um friso fibroso de espessura muito variavel, que apresenta algumas dobras. No resto da lâmina própria há infiltração linfocitária com raros eosinófilos. Há proliferação conjuntiva e fibrose discretas em áreas. Glândulas aumentadas em número e com secreção mucosa. Seio esfenoidal: apresenta uma porção mal conservada e outra bem conservada. Esta apresenta-se normal.

Diagnósticos: Rinite e sinusite etmoidal crônicas granulosas.

Caso 32 (S-9837-41) — P. L., 72 anos, feminino, branca, brasileira, suicídio (enforcamento). Material retirado 3 horas e 30 minutos após a morte, pelo Dr. J. G. Whitaker que encontrou empiema do seio frontal esquerdo e piosinus do seio maxilar esquerdo. Foram retirados fragmentos do seio frontal esquerdo e do seio maxilar esquerdo.

Exame macroscópico: Fragmentos de tecido brancos, em forma de membranas enroladas, às vezes acompanhadas de lâminas ósseas.

Exame microscópico: Seio frontal (fig. 6): o epitélio da mucosa está incompleto em altura e semeado de neutrófilos. A lâmina própria apresenta acentuadissimo afrouxamento tecidual com vasodilatação e presença de neutrófilos, alguns eosinófilos e alguns linfocitos nos interstícios dos tecidos. Mais para a profundidade há infiltração por linfocitos e pequenos histiocitos. O periósteo está espessado por fibrose e na sua porção profunda há proliferação de osteoblastos com intensa neoformação óssea. Seio maxilar: difere do frontal, por haver pequena quantidade de células inflamatórias na mucosa.

Diagnósticos: Sinusite frontal e maxilar supurativa aguda. Periosteite crônica ossificante.

Caso 33 (S-9838-41) — A. J. 50 anos, masculino, branco, russo, suicídio (envenenamento). Material retirado 7 horas e 30 minutos após a morte, pelo Dr. J. G. Whitaker, que encontrou sinusite frontal e esfenoidal crônica direita. Foram retiradas as mucosas dos seios frontal e esfenoidal direitos.

Exame macroscópico: Fragmentos de tecido, de côr branca em forma de membranas, às vezes enroladas, outras vezes acompanhadas de lâminas ósseas.

Exame microscópico: Seio frontal: prejudicado. Seio esfenoidal: o epitélio apresenta 3 a 5 séries de núcleos e abaixo dêle há friso fibroso apenas em pequena extensão. A lâmina própria está com afrouxamento tecidual, com histiocitos grandes e pequenos, assim como ligeira fibrose das partes profundas.

Diagnóstico: Sinusite esfenoidal crônica edematosa.

Caso 34 (S-9866-41 e S-9988-41) — M. S. T., 15 anos, feminino, branca, brasileira, suicídio (envenenamento). Material retirado 4 horas e 30 minutos após a morte, pelo Dr. J. G. Whitaker que encontrou etmoidite e esfenoidite crônicas de ambos os lados. Foram retiradas as mucosas do etmóide e seio esfenoidal de ambos os lados.

Exame macroscópico: Fragmentos de tecido de côr branca, em forma de membranas às vezes enroladas ou acompanhadas de lâminas ósseas.

Exame microscópico: Seios etmoidais: o epitélio apresenta 3 a 5 séries de núcleos, estando aumentado o número de células caliciformes. Na lâmina própria vêm-se áreas de proliferação conjuntiva muito discreta. Osso normal. Seios esfenoidais: diferem dos etmoidais pela maior intensidade dos fenómenos proliferativos. Há tambem cálcio depositado sob a forma de bastões logo abaixo do epitélio, assim como infiltração linfocitária difusa.

Diagnósticos: Sinusite etmoidal crônica ligeira. Sinusite esfenoidal crônica. Calcificação da mucosa do seio esfenoidal.

Caso 35 (S-9881-41) — J. A. 19 anos, masculino, pardo, brasileiro, asfixia por submersão (minutos na água). Material recolhido 7 horas após a morte, pelo Dr. J. G. Whitaker, que encontrou, além de forte congestão da mucosa de todos os seios nasais, etmoidite crônica direita e esfenoidite crônica esquerda.

Foram retiradas as mucosas do etmóide direito e esfenóide esquerdo.

Exame macroscópico: Fragmento de tecido, sob a forma de membranas enroladas, brancas, acompanhadas às vezes por lâminas ósseas.

Exame microscópico: O epitélio apresenta aumento numérico das células caliciformes. As glândulas estão aumentados de número e em intensa secreção mucosa. Ao seu redor e nas proximidades, ligeira fibrose. Osso nada digno de nota.

Diagnóstico: Sinusite etmoidal e esfenoidal crônica hipertrófica.

Caso 36 — (S-9882-41) — S. C., 28 anos, masculino, pardo, brasileiro, atropelamento (esmagamento do torax). Material retirado 6 horas após a morte, pelo Dr. J. G. Whitaker que encontrou sinusite maxilar e esfenoidal crônica à direita. Foram retiradas as mucosas do seio maxilar e seio esfenoidal direito.

Exame macroscópico: Seio maxilar: Flocos de uma substância gelatinosa, de côr cinzenta clara, muito moles. Seio esfenoidal: além de um floco semelhante ao anterior, há fragmentos de tecido em forma de membranas brancas enroladas com pequenas lâminas ósseas.

Exame microscópico: Seio maxilar: o material é constituido apenas de muco de mistura com células epiteliais descamadas e retalhos de epitélio. Estes quando cortados paralelamente à superfície mostram-se divididos em polígonos por séries de limites celulares. Seio esfenoidal: além do muco misturado com células epiteliais descamadas, há porções de mucosa. O epitélio apresenta 3 a 5 séries de núcleos com células caliciformes ligeiramente aumentadas em número. Abaixo do epitélio há uma larga faixa fibrosa de espessura irregular semeada dis-

cretamente de linfocitos, plasmocitos, células cevadas e alguns eosinófilos. Essa faixa tem superfície irregular, dobrada, no que é acompanhada pelo epitélio. Abaixo dessa faixa (fig. 11) a lâmina própria apresenta acentuado afrouxamento tecidual que em um certo ponto chega a formar um vasto espaço preenchido por uma substância rósea homogênea que se apresenta pregueada no preparado.

Diagnósticos: Catarro do seio maxilar. Sinusite esfenoidal crônica granulosa e edematosa.

Caso 37 — (S-9960-41) — D. H., 39 anos, masculino, branco, romeno, suicídio (envenenamento). Material retirado 3 horas e 30 minutos após a morte, pelo Dr. J. G. Whitaker, que encontrou etmoidite crônica direita. Foi retirada a mucosa do etmóide direito.

Exame macroscópico: Fragmentos de tecido de côr branca, em forma de membranas enroladas; às vezes acompanhadas de lâminas ósseas.

Exame microscópico: Parte nasal: o epitélio apresenta 7 a 12 séries de núcleos e em grande parte perdeu os cílios. O número de células caliciformes é variavel, formando por vezes "glândulas intraepiteliais". Abaixo do epitélio há um friso fibroso de espessura irregular, porém em geral delgado. Na camada das glândulas vemos estas aumentadas em número e ricas em células em ativa secreção mucosa. Em um certo ponto vê-se uma cripta, revestida por epitélio superficial de 2 a 3 séries de núcleos e contendo algumas "glândulas intraepiteliais". Na luz da cripta há muco. Entre as glândulas, assim como de um modo geral em toda a lâmina própria há fibrose mais ou menos intensa, acompanhada de infiltração por linfocitos e alguns plasmocitos. Há tambem células estreladas com citoplasma carregado de pigmento amarelo acastanhado, que deu a reação de Perl negativa. Parte do seio: o epitélio ora é

incompleto em altura, ora apresenta 2 a 5 séries de núcleos. Na lâmina própria vemos fibrose e proliferação conjuntiva que se acentuam junto ao epitélio. Junto ao primeiro, forma um friso fibroso cheio de dobras. Há tambem afrouxamento tecidual que se torna intensissimo na parte média da lâmina própria, onde forma grandes lacunas. Em quasi toda a lâmina própria há eosinófilos e alguns plasmocitos. Osso nada digno de nota.

Diagnósticos: Rinite crônica hipertrófica. Sinusite etmoidal crônica granulosa e edematosa (alérgica).

Caso 38 — (S-9961-41) — J. F. K., 33 anos, masculino, branco, austríaco, homicídio (tiro no abdomen). Material retirado 2 horas e 30 minutos após a morte, pelo Dr. J. G. Whitaker que encontrou etmoidite crônica. Foi retirada a mucosa do etmóide direito.

Exame macroscópico: Fragmentos de tecido de côr branca, em forma de membranas, às vezes acompanhados de lâminas ósseas. Há tambem um cisto pediculado, de conteúdo claro.

Exame microscópico: Parte nasal: o epitélio apresenta 7 a 9 séries de núcleos e é rico em células caliciformes. Há fibrose subepitelial e entre as glândulas que estão aumentadas de número e que frequentemente se acham em intensa secreção mucosa. Em um dado ponto dessa mucosa, em plena camada glandular (fig. 20) há um nódulo elipsóide, constituido no centro por histiocitos do tipo epitelióide e na periferia por linfocitos. O Ziehl-Neelson foi negativo. Parte do seio: O cisto nada mais é de que a mucosa de uma das células, que aliás nada apresenta digno de nota. Em outras partes vemos o epitélio apresentar 3 a 5 séries de núcleos e por baixo dêle há extensões com friso fibroso de espessura muito variavel, invadindo francamente a camada glandular em alguns pontos.

Diagnósticos: Fibrose e granuloma da mucosa nasal. Cicatriz da mucosa do seio etmoidal.

Caso 39 — (S-10005-41) — Desconhecido, 65 anos, feminino, branca, atropelamento. Material retirado 2 horas após a morte, pelo Dr. J. G. Whitaker, que encontrou etmoidite crônica direita, estado alérgico da mucosa do seio maxilar direito e enfisema do seio maxilar esquerdo. Foram retiradas as mucosas do etmoide e do seio maxilar direitos.

Exame macroscópico: Seio etmoidal: Fragmentos de tecido de côr branca, em forma de membranas, às vezes enroladas, às vezes acompanhadas de lâminas ósseas. Seio maxilar: Fragmentos de tecido de côr branca sob a forma de membranas ligeiramente enroladas.

Exame microscópico: O epitélio está mal conservado e onde ainda está intacto, apresenta 3 a 6 séries de núcleos. Na lâmina própria há proliferação conjuntiva e fibrose irregularmente distribuidas. Há afrouxamento tecidual em focos. Há discretissima infiltração por linfocitos e eosinófilos (estes de núcleo redondo e corpo celular poligonal ou estrelado). Na parte óssea, fibrose da medular. Há focos hemorrágicos esparsos na mucosa do seio etmoidal.

Diagnósticos: Sinusite etmoidal e maxilar crônica edematosa. Hemorragia da mucosa do seio etmoidal.

Caso 40 (S-11.289-42) — O. G., 24 anos, masculino, sem dados clínicos. Material operatório enviado pelo Dr. Ernesto Moreira: mucosa do seio maxilar.

Exame macroscópico: Vários fragmentos de tecido, de forma bastante irregular, de côr branca. Num dêles há uma pequena porção óssea.

Exame microscópico: O epitélio, onde êle existe, apresenta 6 a 7 séries de núcleos, perdendo frequentemente os cílios e apresentando neutrófilos entre suas células. Há uma porção em que o epitélio falta completamente, sendo substituido por

espessa faixa necrótica invadida por baixo por tecido conjuntivo em proliferação em meio ao qual se vêm alguns gigantocitos tipo corpo extranho, além de outras células que se encontram em toda a lâmina própria. Esta acha-se em parte fibrosada e em parte com acentuado afrouxamento tecidual e infiltrada por linfocitos, plasmocitos, neutrófilos e eosinófilos. Os linfocitos e plasmocitos, embora difusamente espalhados condensam-se ao redor dos vasos em largo manguito. Já os neutrófilos e eosinófilos preferem as camadas mais superficiais. As glândulas apresentam-se, aquí e alí, ligeiramente dilatadas. O periósteo e os canais medulares apresentam fibrose com grande aposição óssea e alargamento dos canais.

Diagnósticos: Sinusite maxilar crônica hiperplástica ulcerativa. Periosteite crônica ossificante. Osteite rarefaciente.

* * *

Ao contrário do que se deveria esperar tratando-se de material retirado de indivíduos vitimados por morte súbita ou violenta, foram muitos os processos patológicos encontrados nas mucosas examinadas. Avultam entre êles os processos inflamatórios. Bem raras foram as mucosas que se apresentaram normais. Mesmo nesses casos vê-se que embora uma determinada mucosa ou porção de mucosa esteja normal, já uma outra mucosa ou porção de mucosa encontra-se alterada. No quadro anexo n.º 1, vêm-se os diagnósticos histopatológicos a que eu cheguei, com a discriminação das mucosas afectadas, com as respectivas percentagens. Estas foram calculadas sobre o número de casos em que a mucosa em questão foi examinada e não sobre o total de 40 casos.

Quadro n.º 1

ALTERAÇÕES PATOLÓGICAS ENCONTRADAS E SUA LOCALIZAÇÃO

Diagnóstico histopatológico	*Nariz*	*Seio frontal*	*Seio etmoidal*	*Seio maxilar*	*Seio esfenoidal*	*TOTAL*
Inflamação catarral aguda	1 (8,3%)		3 (9,3%)	1 (9,1%)		5 (12,5%)
Inflamação supurativa aguda		1 (50 %)	2 (6,2%)	4 (36,3%)		6 (15 %)
Inflamação aguda em focos			1 (3,1%)			1 (2,5%)
Inflamação catarral crônica	2 (16,6%)		3 (9,3%)	1 (9,1%)		5 (12,5%)
Inflamação crônica simples			4 (12,5%)		1 (12,5%)	4 (10 %)
Inflamação crônica hiperplástica .	2 (16,6%)		4 (12,5%)	1 (9,1%)	1 (12,5%)	7 (17,5%)
Inflamação crônica edematosa ...			6 (18,7%)	1 (9,1%)	2 (25 %)	8 (20 %)
Inflamação crônica granulosa	1 (8,3%)		3 (9,3%)		1 (12,5%)	4 (10 %)
Inflamação crônica poliposa			1 (3,1%)			1 (2,5%)
Inflamação crônica atrófica	1 (8,3%)		1 (3,1%)	2 (18,2%)		2 (5 %)
Granuloma da mucosa	1 (8,3%)					1 (2,5%)
Fibrose da mucosa	3 (25 %)		6 (18,7%)	2 (18,2%)	2 (25 %)	10 (25 %)
Fibrose em focos da mucosa			1 (3,1%)	1 (9,1%)		2 (5 %)
Hiperplasia da mucosa	1 (8,3%)		1 (3,1%)			1 (2,5%)
Calcificação da mucosa			2 (6,2%)		1 (12,5%)	3 (7,5%)
Hemorragia			5 (15,6%)	2 (18,2%)		6 (15 %)
Alergia	1 (8,3%)		7 (21,9%)	1 (9,1%)		8 (20 %)
Edema da mucosa			1 (3,1%)			1 (2,5%)
Osteite crônica			6 (18,7%)	1 (9,1%)		7 (17,5%)
Osteite rarefaciente			1 (3,1%)	1 (9,1%)		2 (5 %)
Periosteite crônica			4 (12,5%)		1 (12,5%)	4 (10 %)
Periosteite crônica ossificante		1 (50 %)		2 (18,2%)		2 (5 %)
Prejudicado		1 (50 %)				1 (2,5%)
Normal	1 (8,3%)		3 (9,3%)		2 (25 %)	5 (12,5%)
Número de casos	12	2	32	11	8	40

As percentagens referem-se ao número de mucosas de cada local examinadas, isto é, 12 no nariz, 2 no seio frontal, 32 no seio etmoidal, 11 no seio maxilar e 8 no seio esfenoidal. As percentagens dos totais foram referidas a 40.

O exame do quadro n.º 1 mostra-nos claramente que os processos inflamatórios e suas consequências, isto é, as fibroses, são muito comuns, especialmente as inflamações crônicas consideradas como conseqüência da inflamação supurativa, isto é, as crônicas hiperplasticas *sensu lato*. Para melhor visão da freqüência com que estes processos inflamatórios e suas conseqüências são encontrados, fiz o quadro n.º 2, no qual êles são mostrados em conjunto. Aí vemos que a inflamação crônica hiperplástica *sensu lato* é encontrada em 52,5% dos casos e se a elas juntarmos os casos em que os processos inflamatórios desapareceram, deixando como sinal de sua passagem apenas uma fibrose, vemos que a percentagem sobe a 75%. As catarrais crônicas apareceram apenas em 5 casos (12,5%).

As inflamações agudas tambem compareceram, embora em menor número, com maior freqüência da supurativa, graças aos contingente fornecido pelo seio maxilar.

A inflamação crônica atrófica mostrou-se rara, pois apareceu apenas em dois casos.

Considerámos a alergia à parte, pois ela comparece às vezes acompanhando processos inflamatórios outros de natureza aguda ou crônica. Ela foi encontrada em 8 casos (20%), quasi sempre no seio etmoidal. Só computámos os casos em que o quadro histopatológico era suficientemente típico.

O edema da mucosa apareceu em um caso de asfixia por submersão.

Quadro n.º 2

PROCESSOS INFLAMATÓRIOS E SUAS CONSEQÜÊNCIAS

	Nariz	*Seio frontal*	*Seio etmoidal*	*Seio maxilar*	*Seio esfenoidal*	*TOTAL*
Catarral aguda	1 (8,3%)		3 (9,3%)	1 (9,1%)		5 (12,5%)
Supurativa aguda		1 (50 %)	2 (6,2%)	4 (36,3%)		6 (15 %)
Catarral crônica	2 (16,6%)		3 (9,3%)	1 (9,1%)		5 (12,5%)
Supurativa crônica (1)	3 (25 %)		17 (52,7%)	2 (18,2%)	4 (50 %)	21 (52,5%)
Fibrose	3 (25 %)		7 (21,9%)	3 (27,3%)	2 (25 %)	12 (30 %)
Hiperplasia da mucosa	1 (8,3%)		1 (3,1%)			1 (2,5%)
Supurativa crônica (1) ou fibrose	6 (50 %)		23 (71,3%)	5 (45,5%)	6 (75 %)	30 (75 %)
Crônica atrófica	1 (8,3%)		1 (3,1%)			2 (5 %)

(1) Foram computadas aquí as inflamações crônicas simples, hiperplásticas, edematosas, granulosas e poliposas.

As percentagens como no quadro 1.

As hemorragias apareceram apenas em 15% dos casos. Quasi todos eram de material operatório ou de traumatismo grave no crânio.

As osteites e periosteites apareceram com bastante freqüência, como conseqüências de processos inflamatórios crônicos que são. A estatística neste ponto é muito falha, pois nem sempre os preparados continham partes ósseas. Outras vezes continham-nas, porém em pequena quantidade ou em máu estado de conservação.

Em um caso encontrámos hiperplasia pura da mucosa nasal e do seio etmoidal. Outro achado único foi um granuloma da mucosa nasal cuja etiologia não poude ser estabelecida histológicamente.

A calcificação da mucosa foi encontrada com relativa raridade (7,5%).

Nos quadros não foram computados os cistos de retenção e mesoteliais, que se encontraram em 4 e 3 casos respectivamente e em nenhum caso simultaneamente.

ESTUDO HISTOPATOLÓGICO

O material à minha disposição deu margem a que eu estudasse a histopatologia das inflamações da mucosa nasal e dos seios nasais. Farei portanto, um estudo da mesma, seguido de breves considerações sobre os demais achados.

Antes de entrar propriamente no estudo das inflamações dessas mucosas, estudarei o que pode passar-se em cada um de seus elementos constitutivos, isto é, epitélio, lâmina própria, suas glândulas, corpo cavernoso e plexos venosos, vasos sangüíneos e acessoriamente, o osso vizinho a êles.

ALTERAÇÕES DOS ELEMENTOS CONSTITUTIVOS DAS MUCOSAS NASAL E DOS SEIOS NASAIS

Epitélio: o epitélio, que normalmente possue 5 a 6 séries de núcleos na mucosa nasal e 2 a 3 na dos seios, pode ter este número aumentado em conseqüência de estímulos irritativos continuados (figs. 5, 11 e 19). Assim espessa-se o epitélio, que aumenta o número de séries de núcleos até 10 a 12 para a mucosa nasal e 7 a 9 para a mucosa do seio, especialmente quando se trate do seio maxilar que possue, na sua parede nasal, um epitélio com maior número de séries nucleares.

Para SPIELBERG (7) este número pode chegar a 10 a 12 na mucosa dos seios. RUNGE (5) acha que o epitélio chega freqüentemente à pluriestratificação. Enquanto o epitélio se mantem prismático é dificil dizer-se se todas as suas células tomam pé na lâmina própria, isto é, se ainda conserva-se plurisseriado. Quando o epitélio se espessa, pode assumir o tipo pavimentoso, sendo então nitidamente pluriestratificado (fig. 5). Segundo GUNS & PICARD (8) e outros, o epitélio pode chegar à corneificação após a metaplasia. No meu material isto não foi encontrado, o que não é de admirar-se, dada a raridade nêle das formas atróficas.

Outra alteração que se pode encontrar no epitélio é o aumento numérico das células caliciformes (figs. 8, 9, 10 e 16) que por vezes se ajuntam formando as chamadas "glândulas intraepiteliais". Embora tais "glândulas" sejam consideradas normais, tendo sido encontradas por KUBO (citado por diversos autores) em fetos e recem-nascidos, eu as encontrei muito raramente e sempre em epitélios hiperplásticos.

Ao lado dessas alterações para mais, podemos ter tambem alterações para menos, pois o epitélio pode perder suas camadas superficiais (fig. 18), ficando reduzido à camada de células encravadas (fig. 6) ou mesmo esta desaparecer, resultando daí a falta completa do epitélio em altura. Quem estudou bem estas alterações foi HILDING (3) que diz que a princípio as células epiteliais se separam como se se formasse um flúido entre elas. Elas afrouxam-se podendo destacar-se ou então entrar antes em necrose isoladamente

ou em grupos. O epitélio pode então desintegrar-se completamente, como se tivesse explodido. Essas alterações eu não pude estudar a contento em vista da insuficiência de meu material. Acho além disso o citado trabalho de HILDING muito bem feito e baseado em bom material. Aproveitemo-lo para dizer o que acontece com os restos do epitélio quando desapareceu ou diminuiu de intensidade o processo que o alterou: as células residuais proliferam até que se formem muitas camadas. Um sincício forma-se na superfície. Finalmente as células superficiais começam a alongar-se até que assumam novamente o tipo prismático.

Lamina própria: na lâmina própria temos que estudar em primeiro lugar a chamada "membrana basilar". A sua existência é mais ou menos pacificamente aceita por todos os autores, excetuando-se SHAMBAUGH JR. (2). Como já disse, essa membrana não foi encontrada em recem-nascidos por Suchannek. Ela é considerada como de espessura variavel, que costuma aumentar em conseqüência de irritações da mucosa. SHAMBAUGH JR. (2) que estudou bem esta membrana nas vias aéreas superiores chegou à conclusão de que ela nem sempre existe. Pode aparecer em mucosas quanto ao mais normais em aparência, sendo provavelmente evidência de uma irritação epitelial crônica pregressa. Quando muito espessada, ela é acompanhada de um epitélio em descamação, freqüêntemente em ativa produção de muco. Isto sugere que a presença de uma membrana basilar resulte de um es-

tímulo das células do tecido conjuntivo por um epitélio anormalmente ativo.

Essas verificações de SHAMBAUGH JR. (2) eu confirmo integralmente diante do que eu pude verificar em meu material. Na figura 2 vê-se nitidamente o epitélio repousando diretamente sobre o tecido conjuntivo subepitelial.

Acho portanto que *a "membrana basilar" é uma estrutura patológica.* Se ela é encontrada em quasi 100% das mucosas nasais é porque praticamente 100% das mucosas nasais já foram a sede de processos inflamatórios, principalmente catarrais. Na mucosa dos seios ela é de ocorrência menos comum, tanto assim que os autores consideram que via de regra a mucosa dos seios nasais não possue membrana basilar.

A "membrana basilar" pode ter e quasi sempre tem uma espessura muito variavel, o que absolutamente não acontece com as verdadeiras membranas basilares, que são de espessura muito regular. Por outro lado há dúvidas quanto à natureza das "membranas basilares" verdadeiras, enquanto se sabe perfeitamente que as membranas basilares das mucosas respiratórias são de natureza conjuntiva.

O tecido conjuntivo da lâmina própria pode sofrer alterações diversas, entre as quais o afrouxamento tecidual, a proliferação e a calcificação.

O afrouxamento tecidual é caracterizado pelo afastamento recíproco dos elementos constitutivos da lâmina própria (figs 7, 12, 17 e 18). Com alguma freqüência esse afrouxamento chega a um ponto tal que o tecido conjuntivo fica transformado em uma ver-

dadeira rêde (figs. 13 e 14). Às vezes algumas das malhas dessa rêde podem aumentar muitissimo de volume, encher-se de uma substância rica em prótidos que se coagula e formar os chamados "cistos mesoteliais" (fig. 11) ou pseudo-cistos como os denominam HEERUP & KETTEL (10) que aliás não passam de simples lacunas conseqüêntes a um exagerado afrouxamento tecidual.

A proliferação conjuntiva faz-se à custa do aparecimento de células que possuem citoplasma pouco visivel com prolongamentos delgados. Seu núcleo é oval, muito pálido, pobre em cromatina (VOGEL — 9). Acho a descrição de Vogel muito bôa quanto ao núcleo, que eu tambem vi assim. Quanto ao citoplasma acho-o muito dificil de ser visto (fig. 9).

São essas células (fibroblastos) que vão produzindo fibras colágenas e aos poucos transformando-se em fibrocitos. E' assim que a proliferação conjuntiva leva à fibrose.

A fibrose pode ser mais ou menos intensa. Quando intensa, pode ser acompanhada de hialinização.

A calcificação se faz na camada subepitelial, apresentando-se sob a forma de bastões nos cortes histológicos (fig. 3). Como é sempre este o aspecto das fibras calcificadas, acho que na realidade o cálcio deposita-se formando discos do qual o bastão nada mais é de que uma secção.

A calcificação é rara e pouco descrita na literatura. Segundo SCHUMACHER (4) ela foi descrita entre outros por SCHEFF.

As glândulas podem apresentar hipersecreção mucosa, aumento numérico, diminuição numérica e dilatação cística, assim como outros processos mais raros.

Quando em hipersecreção mucosa as glândulas apresentam um número aumentado de células claras que por sua vez aumentam de volume. A luz pode encher-se de muco.

O aumento ou a diminuição numérica de glândulas nada apresentam de particular a não ser que o primeiro costuma acompanhar-se de hipersecreção mucosa, acontecendo exatamente o contrário com a segunda.

A dilatação cística das glândulas segundo alguns autores seria a conseqüência da obstrução dos ductos pela infiltração leucocitária (SEMENOV (11)) segundo outros, da fibrose. SEMENOV (11) diz que o cisto contém muco e restos celulares. RUNGE (5) citando MANASSE diz que este autor acha que os cistos são a conseqüência de inflamações crônicas. RUNGE (5) entretanto, não é desse parecer quanto à mucosa nasal, pois diz possuir um preparado com um cisto grande, revestido por belo epitélio cilindrico, em mucosa na qual não havia nada mais de inflamatório para ver-se. Diz mais nunca ter visto um cisto cheio. Quanto ao "grande cisto revestido por belo epitélio cilindrico" não deve ser glandular e sim mera malformação. Infelizmente não tenho material de mucosa nasal suficiente para estudar esse ponto.

Acho que na maioria das vezes os cistos são de retenção, não excluindo entretanto a possibilidade de os cistos formarem-se por proliferação do epitélio. Nestes casos o cisto estaria vasio e o epitélio seria cúbico ou mais alto. Em um caso eu vi em plena lâmina própria uma cavidade revestida por belo epitélio plurisseriado com numerosas "glândulas intraepiteliais", que eu interpretei como uma cripta. Na mucosa dos seios RUNGE (5) admite a formação de cistos de retenção (fig. 15).

O corpo cavernoso e os plexos venosos podem apresentar segundo RUNGE (5) e outros não só um aumento numérico dos vasos, como tambem fibrose da parede, trombose e outros processos de menor monta. Não entrarei em considerações sobre o corpo cavernoso e plexos venosos pois meu material era muito pobre nessas estruturas.

Os vasos sangüíneos podem apresentar nas formas hiperplásticas e principalmente nas atróficas, alterações para o lado de sua parede, representadas às mais das vezes por uma endarterite (RUNGE 5, GUNS & PICARD, 8 e outros). EGGSTON (12) dá muita importância às lesões vasculares, chegando a admitir que a sua localização é que determina o tipo de inflamação. Diz êle que quando a angeite traz como conseqüência perturbações da drenagem do sangue venoso, tem-se a forma hiperplástica, quando as alterações são arteriais o resultado seria uma forma atrófica, havendo finalmente um tipo combinado, na qual há alterações tanto arteriais quanto venosas. Êle chega a ponto de

pôr em sinonímia "atrófica, fibrótica, esclerótica ou arteriosclerótica".

No meu material as alterações vasculares foram muito escassas. Seja lembrado o pequeno número de casos de inflamação atrófica dêsse material. Não encontrei alterações dignas de nota nos casos das formações hiperplásticas. Acho porisso que a teoria de EGGSTON, embora muito engenhosa, não corresponde aos fatos observados.

Finalmente tratemos dos ossos sobre os quais repousam as mucosas. Estes podem apresentar alterações para o lado do periósteo, ou para o lado da medúla, com repercussão maior ou menor sobre a matriz óssea.

O periósteo pode estar fibrosado, por proliferação conjuntiva em suas camadas mais externas, constituindo a periosteite fibrosa (fig. 13). Quando a proliferação se faz nas camadas internas, há atividade osteoplástica (fig. 4) e portanto aposição. Temos então a periosteite ossificante.

A periosteite fibrosa pouco altera a matriz óssea, ao passo que a periosteite ossificante traz como conseqüência uma espessidão do osso.

As alterações para o lado da medula podem constar de fibrose com atrofia óssea, fibrose com aposição e portanto condensação óssea e finalmente pode haver proliferação conjuntiva com demolição óssea acompanhada de neoformação, tendo como conseqüência o alargamento dos espaços medulares. Esta última constitue a osteite rarefaciente.

Esses processos ósseos são encontrados com muita freqüência nos ossos sobre os quais repousam mucosas nasais e de seios nasais que sejam sede de processos inflamatórios crônicos.

INFLAMAÇÕES DAS MUCOSAS NASAL E DOS SEIOS NASAIS

As inflamações das mucosas nasal (rinites) e dos seios nasais (sinusites) podem ser divididas, segundo RUNGE (5) do seguinte modo:

- Rinites
  - agudas
    - infecciosa
    - catarral
  - crônicas
    - simples
    - edematosa
    - hiperplástica-fibrosa
    - atrófica
- Sinusites
  - agudas
    - infecciosa ou supurativa
    - catarral
    - diftérica
  - crônicas
    - catarral
    - supurativa
      - edematosa ou hipertrópfica
      - granulosa ou papilomatosa
      - fibrosa

Rinite infecciosa aguda — como o nome está indicando, esta rinite é considerada como o resultado da ação de germes os mais diversos sobre a mucosa

nasal. HILDING (3), denomina-a resfriado por infecção. KLESTADT (13) não faz uma distinção nítida entre as rinites agudas, chamando-as "resfriado" (SCHNUPFEN), considerando nêle quatro estádios: seco, seroso, purulento e de cura. No estádio seco há apenas vasodilatação e início de exsudação serosa que ao se intensificarem caracterizam o estádio seroso. Neste estádio há alguma hiperprodução de muco, passando-se, à custa da diapedese dos neutrófilos e suas conseqüências ao estádio purulento. Ao regredirem os fenómenos inflamatórios e progredirem os regenerativos, temos o estádio de cura.

Quanto ao aspecto histológico, RUNGE (5) diz haver lesões do epitélio de revestimento, vasodilatação, aumento duvidoso da secreção mucosa, aumento da infiltração celular e aparecimento de alguns plasmocitos e por vezes eosinófilos. Esta forma só apareceria para RUNGE (5) em mucosas nasais normais.

Quem estudou muito bem e com material apropriado a rinite aguda foi HILDING (3) que diz que inicialmente há um edema da lâmina própria seguido por uma infiltração por "poliblastos" com alguns polimorfonucleares. As alterações do epitélio já as descrevi. A infiltração celular é constituida por células mononucleares de formas diversas, com uma disseminação de polimorfonucleares e alguns eosinófilos. O edema logo decresce, porém a infiltração celular cresce. No segundo ou terceiro dia o epitélio está invadido pelas células inflamatórias, que aumentam de número ao desenvolver-se o estádio purulento. A reparação co-

meça em pleno processo inflamatório. O epitélio já se apresenta regenerado em pleno curso da inflamação.

Nada posso dizer a respeito da rinite infecciosa aguda, pois não havia nenhum caso em meu material.

Rinite catarral aguda: neste caso há, como fenómeno básico uma hipersecreção mucosa à custa das células caliciformes e das glândulas. Seriam causadas por irritações diversas, podendo entretanto ser a conseqüência de infecções.

RUNGE (5) e KLESTADT (13) não se ocupam quasi do quadro histológico destas rinites. No único caso que eu encontrei (10) havia depósito de catarro sobre o epitélio rico em células caliciformes e as glândulas apresentavam hipersecreção mucosa.

RUNGE (5) diz que esta forma aparece em mucosas hiperplásticas ligeiras ou intensas.

Rinite crônica simples: nesta forma há, segundo RUNGE (5) plurisseriação no epitélio de revestimento, que pode chegar à metaplasia. Na lâmina própria há afrouxamento tecidual subepitelial e infiltração por linfocitos, plasmocitos, leucocitos e eosinófilos. Segundo RUNGE (5) ela aparece em mucosas hiperplásticas ligeiras. VOGEL (9) concorda em linhas gerais com essa descrição, acentuando entretanto que a rinite crônica simples não apresenta uma delimitação nítida com as rinites crônicas hiperplásticas. (VOGEL (9) inclue entre as rinites hiperplásticas todos os variados

tipos de rinites crônicas descritas pelos diversos autores, excetuando com reservas a rinite crônica simples e sem reservas a rinite crônica atrófica. Êle divide as rinites crônicas hiperplásticas em difusa mista, difusa vascular, papilar ou fibromatosa e polipóide, cistóide ou degenerativa). Não encontrei nenhuma rinite crônica simples em meu material.

Rinite crônica edematosa: neste tipo há como característica importante o afrouxamento tecidual intenso que se encontra principalmente na camada subepitelial da lâmina própria. Frequentemente esse edema produz elevações da superfície da mucosa, especialmente quando a mucosa apresenta fibrose em focos. Essas elevações podiam intensificar-se, dando como resultado final a formação de polipos, sobre a qual RUNGE (5) tanto discorre.

Segundo RUNGE (5) esta forma desenvolve-se em mucosas hiperplásticas intensas, havendo aí portanto hiperplasia glandular. Não tivemos mucosas nasais com este tipo de rinite.

Rinite crônica hiperplástica-fibrosa: Pela descrição de RUNGE (5) esta forma difere da crônica simples pela fibrose mais acentuada e menor quantidade de leucocitos. Esta forma desenvolve-se em mucosas hiperplásticas fibrosas e como tal é acompanhada de hiperplasia glandular.

Nos dois casos que eu tive oportunidade de estudar, havia plurisseriação do epitélio, com aumento nu-

mérico das células caliciformes e das glândulas que apresentavam secreção mucosa intensificada. Na lâmina própria e na medula óssea havia fibrose. Concordam portanto os meus achados com a descrição de RUNGE (5).

Em meu material encontrei ainda um caso de mucosa nasal, aliás mal conservada, na qual a superfície estava irregular em conseqüência de dobras do epitélio e do friso fibroso subepitelial, com edema da camada subepitelial e fibrose da parte profunda, além de infiltração celular. Esse caso poderia caber na forma edematosa de RUNGE (5).

Rinite crônica atrófica: Nesta forma há metaplasia do epitélio de revestimento, com fibrose da lâmina própria. RUNGE (5) diz que ela se desenvolve em mucosas fibrosas, portanto com diminuição do número das glândulas. Dentro desta forma está a ozena. Não entrarei em pormenores sobre esta forma, pois tive apenas um caso. Além do mais, isso nos levaria longe, desde que o terreno da ozena fosse penetrado. Digamos apenas que GUNS & PICARD (8) em seus estudos sobre a ozena, além das alterações já descritas, achou "endovascularite obliterante". Um achado interessante desses autores é a presença de epitélio pluriestratificado cilindrico ciliado na ozena. Na opinião geral dos autores, corroborada pelo meu caso, o epitélio sofre metaplasia nas rinites crônicas atróficas, tornando-se pavimentoso e perdendo, ipso facto, os cílios (fig. 5).

Carrascosa (14) confirma tambem o achado dos outros autores. Já me referi aos achados de Eggston para o lado dos vasos nas rinites crônicas atróficas.

Entre nós a ozena foi muito bem estudada por Ernesto Moreira, que entretanto ainda não fez a parte de anatomia patológica da ozena. Um artigo geral muito bom sobre o assunto é o de Hofer (15).

Sinusite infecciosa ou supurativa aguda. E' de etiologia infecciosa e tem como fundamento uma inflamação supurativa. Runge (5) dá seu quadro histológico transcrevendo a descrição de Hajek: "a mucosa está em toda a parte recoberta por epitélio ciliado, atravessado por grande quantidade de leucocitos, especialmente polimorfonucleares. Nas demais camadas da mucosa encontra-se uma infiltração celular de alto gráu, constituida principalmente por leucocitos polinuclares. Os vasos sangüíneos estão tambem cheios de leucocitos polinucleares, que saem para os tecidos. Sobre a superfície da mucosa há um exsudato que é constituido principalmente de leucocitos polinucleares, eritrocitos e epitélios descamados". Não fala Hajek nas lesões destrutivas do epitélio citadas por Heerup & Kettel (10) e Wright (16), que podem atingir pequenas ou grandes porções do epitélio.

Nos casos que eu tive oportunidade de examinar, (figs. 6 e 7) encontrei, além das alterações acima descritas um aumento numérico dos linfocitos e às vezes aparecimento de plasmocitos. Em alguns casos havia tambem o aparecimento de filamentos de fibrina nos

interstícios dos tecidos, sob a forma de delicada rêde ou então sob o insólito aspecto de drusas.

Eu encontrei um caso que havia focos de afrouxamento tecidual com vasodilatação e formação de reticulados fibrinosos. Os neutrófilos eram por demais escassos para que se pudesse classificar tal caso como inflamação supurativa. Daí o diagnóstico de inflamação aguda.

Sinusite aguda catarral: mais uma vez aproveita-se RUNGE (5) de HAJEK: "a mucosa está em toda a parte recoberta por epitélio plurisseriado ciliado, que está atravessado por escassos linfocitos e leucocitos polinucleares. Uma membrana basilar nítida não é encontrada em parte alguma. A mucosa propriamente constituida por uma trama de fibras conjuntivas finas, que aparecem afastadas por uma homogênea ou granulosa massa, o que leva à formação de cavidades pequenas ou grandes, que são preenchidas por sôro coagulado (edema). Além disso encontram-se elementos celulares irregularmente espalhados, ou escassos, nas malhas desta trama. A infiltração celular não é muito intensa e está localizada principalmente ao redor das vasos sangüíneos e dos raros grupos glandulares. Os vasos sangüíneos estão fortemente dilatados. Em muitos lugares da mucosa existem extravasamentos sangüíneos. Bactérias não puderam ser demonstradas no tecido". RUNGE (5) acrescenta que o epitélio pode apresentar hipersecreção mucosa difusa ou circunscrita. Este tipo de inflamação desenvolve-se sobre mucosa hiperplástica.

Nos tres casos que eu tive oportunidade de estudar havia hipersecreção mucosa (fig. 8) à custa das células caliciformes, pois o processo foi nos tres casos encontrado em porções de mucosa sem glândulas. Em um dos casos a inflamação apresentava distribuição focal. A hipersecreção catarral nem sempre é acompanhada de fenómenos inflamatórios muito intensos (caso da fig. 8).

RUNGE (5) descreve ainda alterações ósseas nas sinusites agudas. Eu tambem as encontrei, porém as mucosas apresentavam, nesses casos, ao lado da inflamação catarral, fibroses cicatriciais indicadoras de processos pregressos.

Sinusite aguda diftérica: E' rara e encontrada quasi exclusivamente na difteria (RUNGE 5). HEERUP & KETTEL (10) dizem que nesta forma há formação de uma pseudomembrana fibrinosa sobre a mucosa e depósito de fibrina nos interstícios dos tecidos. Não tive nenhum caso.

Sinusite crônica catarral: RUNGE (5) descreve como quadro desta sinusite um grande afrouxamento tecidual da lâmina própria, com infiltrados celulares esparsos e hipersecreção mucosa. Em conseqüência do afrouxamento tecidual formam-se pseudocistos e elevações da superfície da mucosa que pódem ir até à formação de polipos. As glândulas podem dilatar-se cisticamente. Esta descrição concorda em suas linhas gerais com a de HEERUP & KETTEL (10) para a sinusite crônica edematosa.

Eu considerei sinusite catarral crônica, quando, ao lado de hipersecreção mucosa eu encontrei proliferação conjuntiva e infiltração celular (figs. 9 e 10). Eu acho que só esse quadro permite um diagnóstico de inflamação catarral crônica e não o que RUNGE (5) descreve como tal. UFFENORDE (citado por RUNGE 5) chama essa forma (catarral crônica de RUNGE) de "catarro seroso" rejeitando a denominação "inflamação hiperplástica" que lhe havia sido dada por ZUCKERKANDL. A denominação de UFFENORDE é exata tanto quanto a de HEERUP & KETTEL (10). Um considerou mais a hipersecreção mucosa (UFFENORDE), os outros consideraram mais o edema (HEERUP & KETTEL — 10). Os demais autores ao meu alcance não consideram a sinusite catarral crônica.

Sinusite crônica supurativa edematosa ou hipertrófica: Para esta forma diz RUNGE (5) que o epitélio apresenta poucas células extranhas e metaplasia. A superfície é em geral lisa. Não existe o aspecto papilomatoso, embora em alguns pontos o epitélio apresente dobras (o que se vê muito bem na figura 11 de RUNGE (5), à pagina 141). O tecido conjuntivo é mixomatoide, aumentado em si, porém não mostrando transformação fibrosa. Pode haver neoformação vascular e formação de pseudocistos. Há infiltração celular da camada subepitelial que a citada figura 11 mostra nitidamente (leucocitos polimorfonucleares, linfocitos e plasmocitos).

Com o nome de sinusite crônica hipertrófica EGGSTON (12) e SPIELBERG (7) descrevem de um modo

geral formas em que ha fenómenos hiperplásticos para o lado do epitélio de revestimento, glândulas e estroma. EGGSTON chama ainda esta forma de polipóide e SPIELBERG considera-a com subdivisões em hiperplástica, poliposa, etc., conforme o que domine o quadro. KISTNER (17) denomina-a "hiperplástica" em vez de hipertrófica.

Eu considerei como componentes do quadro histopatológico das fórmas crônicas hiperplásticas de sinusites, plurisseriação do epitélio de revestimento, aumento numérico de glândulas, proliferação conjuntiva ou fibrose difusa discreta, acompanhados de infiltração por linfocitos, alguns plasmocitos e eventualmente histiocitos ou neutrófilos. Havendo afrouxamento tecidual acentuado, considerei forma crônica edematosa (fig. 11).

Sinusite crônica supurativa granulosa ou papilomatosa: RUNGE (5) concordando com MANASSE considera esta forma caracterizada pela culminância dos processos proliferativos, dando em resultado a formação de propagações de mucosa para a cavidade do seio. Eu considerei granulosa, a forma hiperplástica que apresentasse dobras do epitélio superficial que tornassem a superfície granulosa (lado direito da fig. 11 e fig. 2). O quadro descrito por MANASSE (citado por RUNGE 5) merece antes a denominação de polipóide ou poliposa.

Sinusite crônica supurativa fibrosa. Segundo RUNGE (5) predomina aquí a fibrose, sobre os outros fenómenos inflamatórios que ficaram para trás. No

meu material havia só um caso de tal forma, que eu aliás chamei atrófica. Estava no mesmo etmoide que uma forma hiperplástica. Na parte atrófica havia uma úlcera.

* * *

Seguimos para esse estudo a classificação de RUNGE (5) das rinites e sinusítes. Vimos que ela é bôa para as rinites e sinusítes agudas, embora KLESTADT (13) e HILDING (3) não tenham prestado muita atenção à divisão das rinites agudas em catarrais e infecciosas ou supurativas, pois o primeiro discorre simplesmente sobre "Schnupfen" e o segundo sobre "common cold". Não posso dar minha opinião sobre o assunto, pois no meu material foi escasso tal diagnóstico. A diftérica precisa ser conservada por motivos óbvios. Na parte referente às rinites e sinusites crônicas acho mais lógica a divisão preferida pelos autores americanos, como por exemplo SPIELBERG (7) para a mucosa nasal e SPIELBERG (7) e EGGSTON (12) para a mucosa dos seios. Êles dividem pura e simplesmente as rinites e sinusites crônicas em hipertróficas e atróficas. EGGSTON (12) admite ainda a forma combinada (meu caso 23). SPIELBERG (7) acha que a divisão das rinites e sinusites crônicas em tantas formas é supérflua pois com enorme freqüência o edema, a granulosidade, a formação de polipos etc. acham-se combinados em maior ou menor número e intensidade dentro da mesma mucosa. Acha portanto que devemos dividir as rinites e sinusites crônicas em hipertróficas e atróficas.

Estou de acôrdo com Spielberg nesse ponto, pois com freqüência eu vi edema ao lado de hiperplasia, de dobras da mucosa, etc. (figs. 12 a 15). Quem quizesse ser minucioso que acrescentasse os adjetivos granulosa, poliposa, edematosa, etc. ao diagnóstico hipertrófica quando esta apresentasse um dêsses caracteristicos predominando no quadro.

Quanto à questão de dizer-se hiperplástica em lugar de hipertrófica penso que não há grande vantagem. O que se ganharia em exatidão seria perdido na confusão que tal denominação causaria, tão arraigada está a denominação hipertófica, que além do mais combina muito bem com a atrófica.

A forma catarral crônica, como quer Runge (5) não é aceitavel. Como eu diagnostiquei no meu material ainda não pode ser aceita, pois êle é escasso. Enquanto outras pesquizas não vierem confirmar ou negar a sua existência, as formas catarrais crônicas devem ser incluidas nas formas crônicas hipertróficas.

Assim sendo acho que na prática as rinites e sinusites devem ser divididas, sob o ponto de vista histopatológico em agudas e crônicas. As agudas devem ser subdivididas em catarrais, supurativas e diftéricas. As crônicas em hipertróficas e atróficas.

ALERGIA

E' digno de nota o fato de Runge (5), Vogel (9), Klestadt (13) e outros não se interessarem pelo estudo da alergia na mucosa do nariz e dos seus seios. Sendo mucosas tão expostas a poeiras e portanto ao

contacto com substâncias alergizantes, é de extranhar-se que há mais tempo não se estudassem as alterações que aí se passam na alergia.

Um dos primeiros a estudar as alterações das mucosas nasal e dos seios nasais na alergia foi HANSEL (18), seguido por COATES & ERSNER (19), WEILLE (20), SEMENOV (11) e outros.

Como eu não tenho histórias clínicas dos meus casos, não posso saber se nêles havia clinicamente alergia. Assim sendo não me deterei muito neste assunto.

HANSEL (18), WEILLE (20) e SEMENOV (11) admitem como quadro histopatológico da alergia nas mucosas nasal e dos seios nasais não só a eosinofilia, como o edema e a dilatação vascular. Como conseqüências da alergia descrevem plurisseriação do epitélio de revestimento, espessidão ou hialinização da "membrana basilar", formação de cistos e outras cousas mais. COATES & ERSNER (19) pesquizaram a ocorrência de eosinófilos na mucosa do seio maxilar de asmáticos achando-a positiva.

Acho que há grande exagêro nos achados histopatológicos imputados à alergia. Na minha opinião o único indício certo de alergia deve ser a presença do eosinófilo, célula da alergia por excelência. E' preciso que se lembre que a simples presença de eosinófilos em mucosas que estejam em contacto com substâncias orgânicas extranhas não deve ser levada à conta da alergia. Nós sabemos por exemplo, que a mucosa intestinal contém regular número de eosinófilos. Na mucosa das vias respiratórias superiores tambem podem ser êles encontrados. Os eosinófilos aí estão na sua

tarefa de cindir grupos protídicos extranhos ao organismo, tanto assim que os eosinófilos não se encontram nos intestinos de individuos em inanição, segundo Opie e Schwarz (citado por Naegeli 21). Assim sendo, a presença de eosinófilos só deve ser levada à conta da alergia quando êles se apresentem em número apreciavel.

Em meus casos a eosinofilia apareceu intensa 8 vezes. Em algumas era acompanhada tão somente de vasodilatação e edema, o que me levou ao diagnóstico de inflamação alérgica. Outras vezes a eosinofilia somava-se aos característicos de inflamações variadas, a cujos diagnósticos então eu acrescentei o adjetivo alérgica.

Na figura 16 vê-se a mucosa do seio (maxilar) fibrosada e dobrada, o que daria um aspecto granuloso à superficie da mucosa. Na lâmina própria havia grande eosinofilia, além de agrupamentos celulares diversos. Na figura 17 (dessa mucosa) vê-se nítido afrouxamento tecidual com numerosos eosinófilos. Neste caso a inflamação alérgica implantou-se em mucosa fibrosada. Na figura 18 vê-se eosinofilia intensa em mucosa fibrosada. Na figura 19 a eosinofilia comparece intensa e numa inflamação supurativa aguda.

* * *

Resta-me agora somente o granuloma do caso 38 (fig. 22), sobre o qual nada posso dizer, pois o quadro histológico não era específico sob o ponto de vista histopatológico e o Ziehl-Neelson deu resultado negativo.

CONCLUSÕES

1 — Os habitantes da cidade de São Paulo, muito frequentemente são portadores de processos inflamatórios das mucosas nasal e dos seios nasais.

2 — Outras vezes encontram-se consequências dos processos inflamatórios sob a forma de fibrose.

3 — A alergia, representada por eosinofilia acentuada foi encontrada em 20% dos casos estudados.

4 — A classificação de RUNGE para as rinites e sinusites é inutilmente complicada, devendo ser substituida pela dos autores norte- americanos.

5 — A "membrana basilar" das mucosas nasal e dos seios nasais é uma estrutura patológica e não normal como se costuma considerar.

6 — Nas inflamações agudas das mucosas nasal e dos seios nasais aparecem elementos figurados da linha tecidual em maior número do que em outras partes do organismo.

7 — São freqüêntes as alterações patológicas do arcabouço ósseo do nariz e seios nasais.

BIBLIOGRAFIA

1 — R. HEISS — Der Atmungsapparat, in Handbuch der Mikroskopischen Anatomie des Menschen. W. v. Möllendorff. Julius Springer, 1936.

2 — G. E. SHAMBAUGH JR. — The basement membrane in the mucosa of the upper respiratory passages. Arch. of Otolaryng. *13*. 556. 1931.

3 — A. HILDING — The commom cold. Arch. of Otolaryng. *12*. 133. 1930.

4 — S. SCHUMACHER — Histologie der Luftwege und der Mundhöhle, in Handbuch der Hals-Nasen-Ohrenheilkunde. A. Denker & O. Kahler. Julius Springer — J. F. Bergmann. 1925.

5 — H. G. RUNGE — Die entzündlichen Erkrankungen der Nase und ihrer Nebenhöhlen. in Handbulch der Speziellen Pathologischen Anatomie und Histologie. F. Henke & O. Lubarsch. Julius Springer. 1928.

6 — J. G. WHITAKER — Sinusites e defesas naturais. Rev. Bras. de Oto-rino-laring. *10*. 485. 1942.

7 — W. SPIELBERG — Pathology of sinusitis in children. Laryngoscope. *44*. 885. 1934 e Ann. Otol., Rhin & Laryng. *43*. 826. 1934.

8 — P. GUNS & PICARD — Contribution à l'étude anatomopathologique et thérapeutique de l'òzene. Ann. d'oto-laryng, página 293. 1933.

9 — K. VOGEL — Rhinitis chronica simplex und hiperplastica. in Handbuch der Hals-Nasen-Ohrenheilkunde. A. Denker & O. Kahler. Julius Springer & J. F. Bergmann. 1926.

10 — L. HEERUP & K. KETTEL — Vergleichenden histopathologische, bakteriologische und klinische Untersuchungen bei chronischer Kieferhöhlenentzündung. Acta Otolaryng. *25*. 471. 1937.

11 — H. SEMENOV — Surgical Pathology of Nasal Sinuses. J. A. M. A. *111*. 2189. 1938.

12 — A. A. EGGSTON — Pathology of accessory sinus diseases. Tr. Am. Laryng. A. *52*. 184. 1930 e Arch. Otolaryng. *12*. 561. 1930.

13 — W. KLESTADT — Die akute Rhinitis. In Handbuch der Hals-Nasen-Ohren-heilkunde. A. Denker & O. Kahler. Julius Springer — J. F. Bergamann. 1926.

14 — A. E. CARRASCOSA — Contribución al studio de la histopatologia de la ozena. Rev. Med. latino-am. *23*. *67*. 1937.

15 — G. HOFER — Über Ozaena. Deutsche med. Wchnschr. *58*. 1290. 1932.

16 — C. F. WRIGHT — Radical maxillary sinus operation (Caldwell-Luc); summary of clinical and histologic observations on 100 patients. Arch. Otolaryng. *12*. 63. 1930.

17 — F. B. KISTNER — Histopathology and bacteriology of sinusitis, with comments on postoperative repair. Arch. Otolaryng. *13*. 225. 1931.

18 — F. K. HANSEL — Allergy of the nose and paranasal sinuses. C. V. Mosby Co. 1936.

19 — G. M. COATES & M. S. ERSNER — Occurrence of eosinophils in mucous membrana of maxillary sinus in asthmatic patients. Tr. Sect. Laryng. Otol & Rhin. A. M. A. pg. 97. 1927 e Arch. Otolaryng. *11*. 158. 1930.

20 — F. L. WEILLE — Pathology of allergic tissues as seen in nose and accessory sinuses. Tr. Am. Laryng. A. *52*. 225. 1930 e Arch. Otolaryng. *12*. 785. 1930.

21 — O. NAEGELI — Tratado de Hematologia clínica. Tradução espanhola. Ed. Labor. 1934.

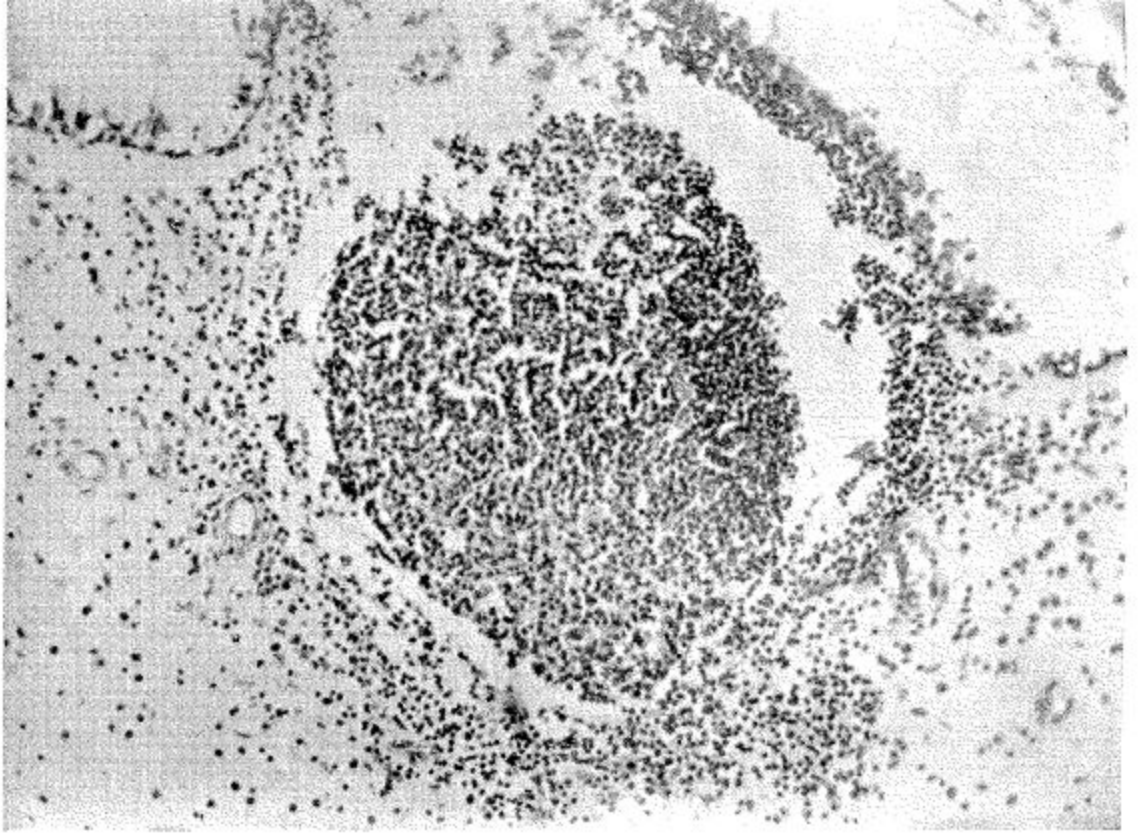

FIG. 1 — Folículo linfóide na mucosa do seio etmoidal (caso 13).

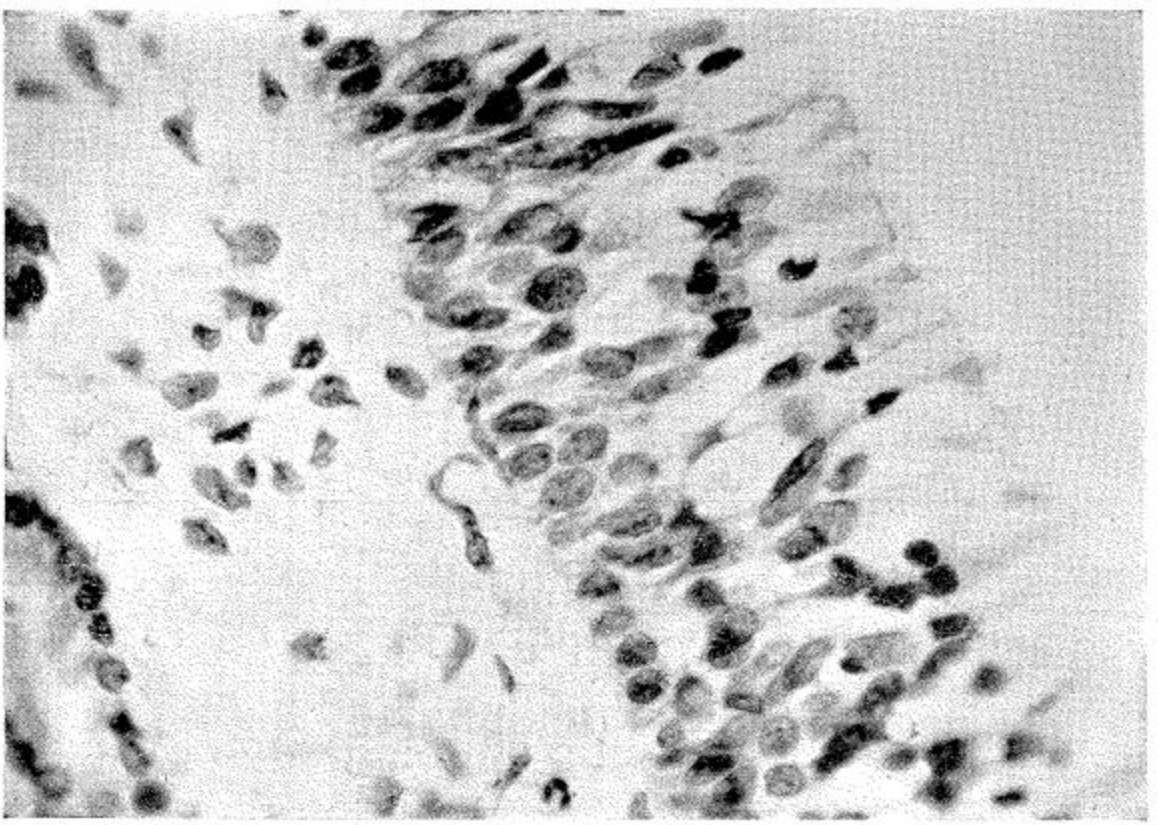

FIG. 2 — Vê-se nitidamente que o epitélio repousa diretamente sobre o tecido conjuntivo . Mucosa nasal (caso 13).

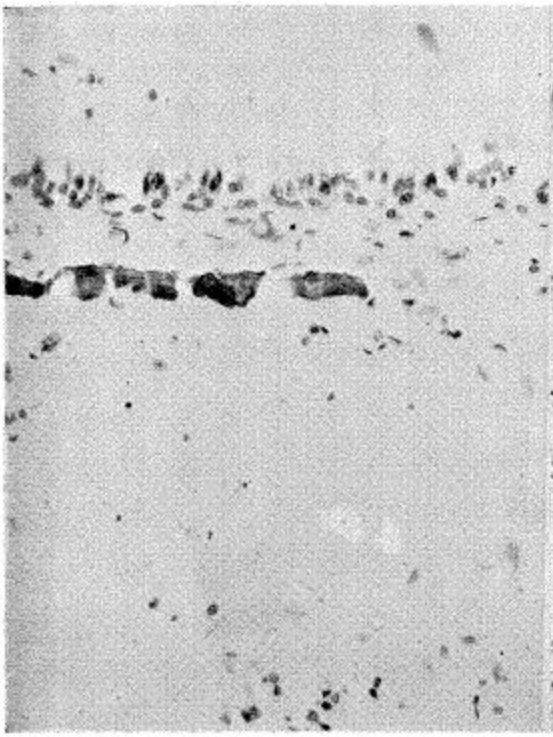

Fig. 3 — Bastões calcáreos na mucosa do seio etmoidal (caso 16).

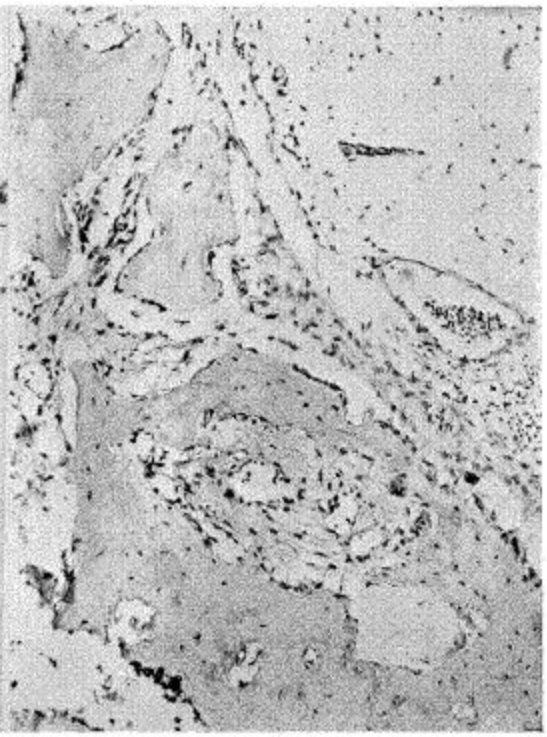

Fig. 4 — Fibrose do periósteo e medula, com aumento numérico dos osteoblastos (caso 10).

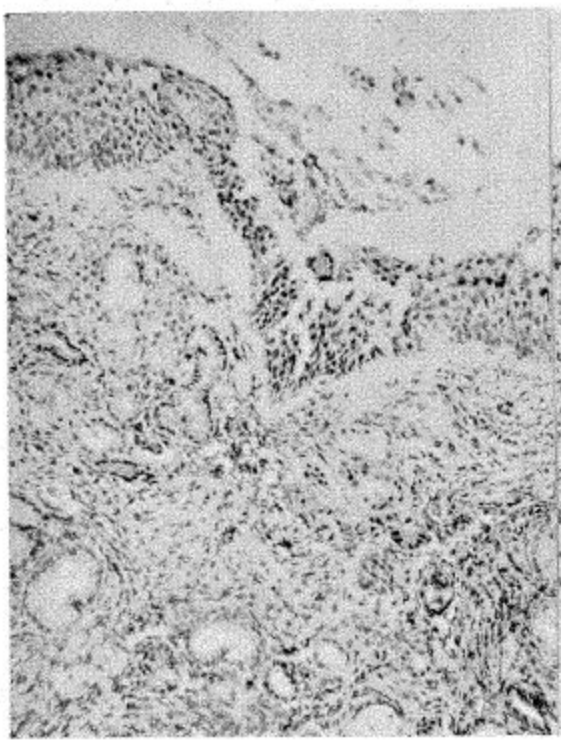

Fig. 5 — O epitélio apresenta maior número de camadas, com achatamento das células superficiais Abaixo dêle, friso fibroso ("membrana basilar"). Na lâmina própria intensa fibrose . Mucosa nasal (caso 30).

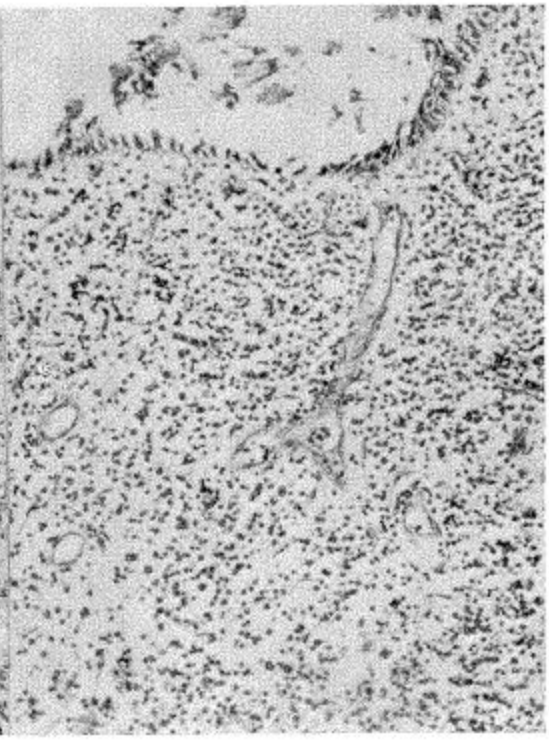

Fig. 6 — Epitélio incompleto em altura e em parte descamado. Lâmina própria com afrouxamento tecidual, dilatação vascular e infiltração principalmente por neutrófilos. Mucosa do seio maxilar (caso 32).

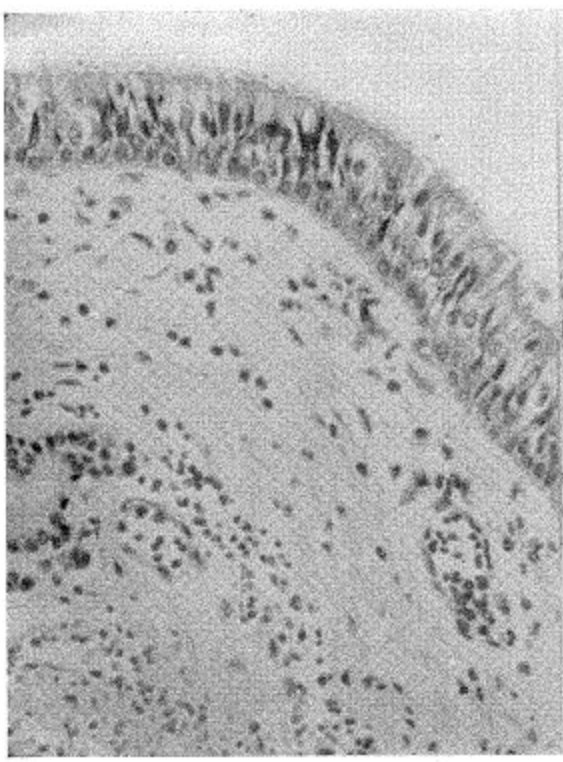

Fig. 7 — Epitélio com 3 a 4 séries de núcleos. Lâmina própria com afrouxamento tecidual, vasodilatação e neutrófilos nos interstícios dos tecidos. Mucosa do seio etmoidal (caso 19).

Fig. 8 — Sobre o epitélio, mucosa de mistura a restos epiteliais. Epitélio rico em células caliciformes. Lâmina própria ligeiramente afrouxada. Mucosa do seio etmoidal (caso 6).

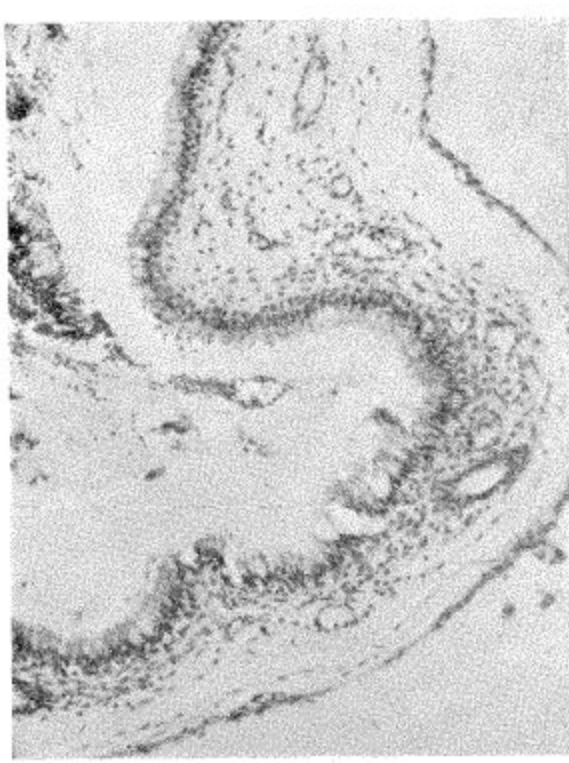

Fig. 9 — Na cavidade do seio (etmoidal) há muco misturado a restos celulares. Epitélio rico em células caliciformes, abaixo do qual há proliferação conjuntiva (caso 20).

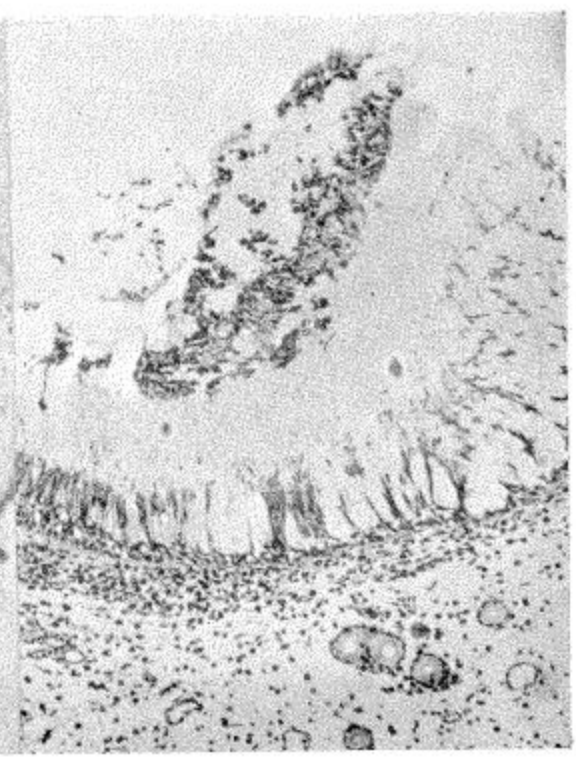

Fig. 10 — Sobre o epitélio, muco e restos de epitélio. Epitélio abarrotado de células caliciformes. Lâmina própria com fibrose e infiltração celular variada. Mucosa do seio etmoidal (caso 17).

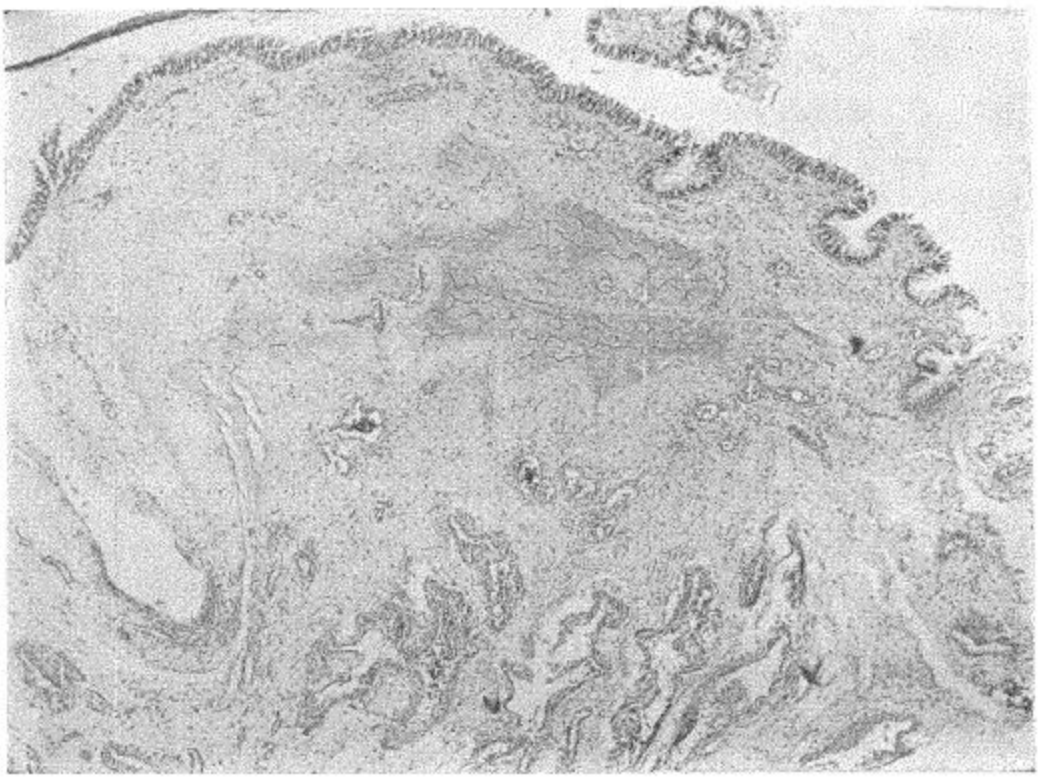

FIG. 11 — Epitélio dobrado, com 3 a 5 séries de núcleos. Mucosa fibrosada e edemaciada, com a formação de um pseudocisto. Mucosa do seio esfenoidal (caso 36).

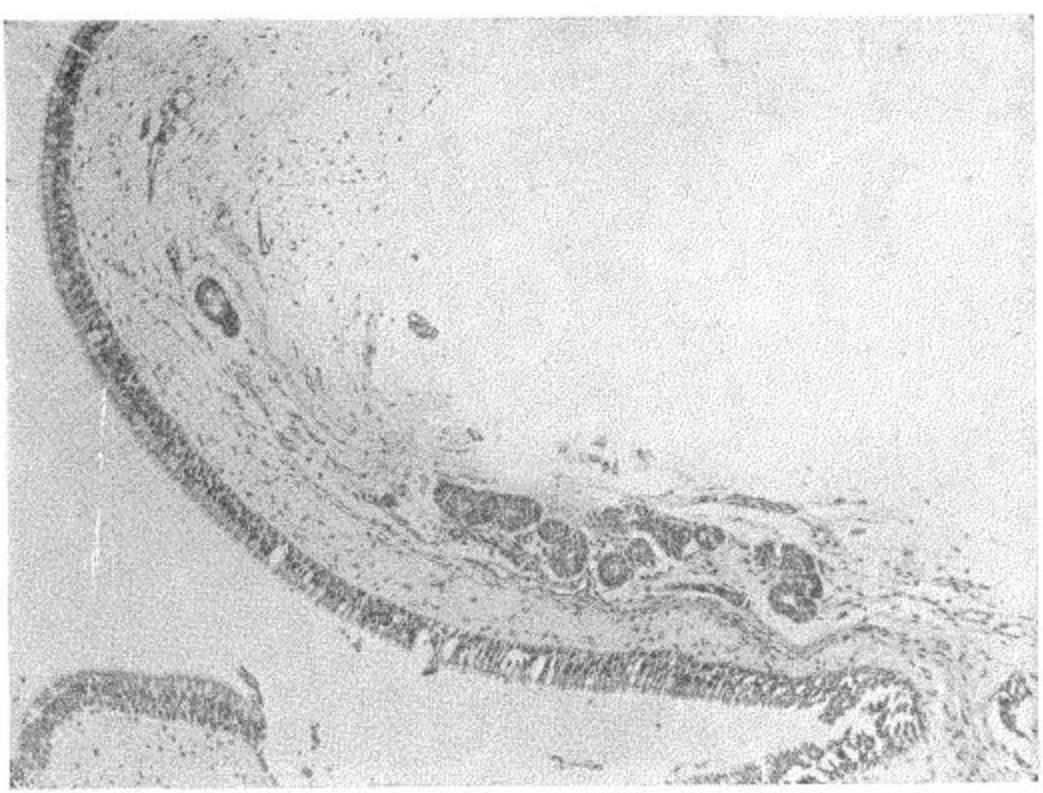

FIG. 12 — Aumento numérico de glândulas, fibrose e edema da lâmina própria. Mucosa do seio etmoidal (caso 12).

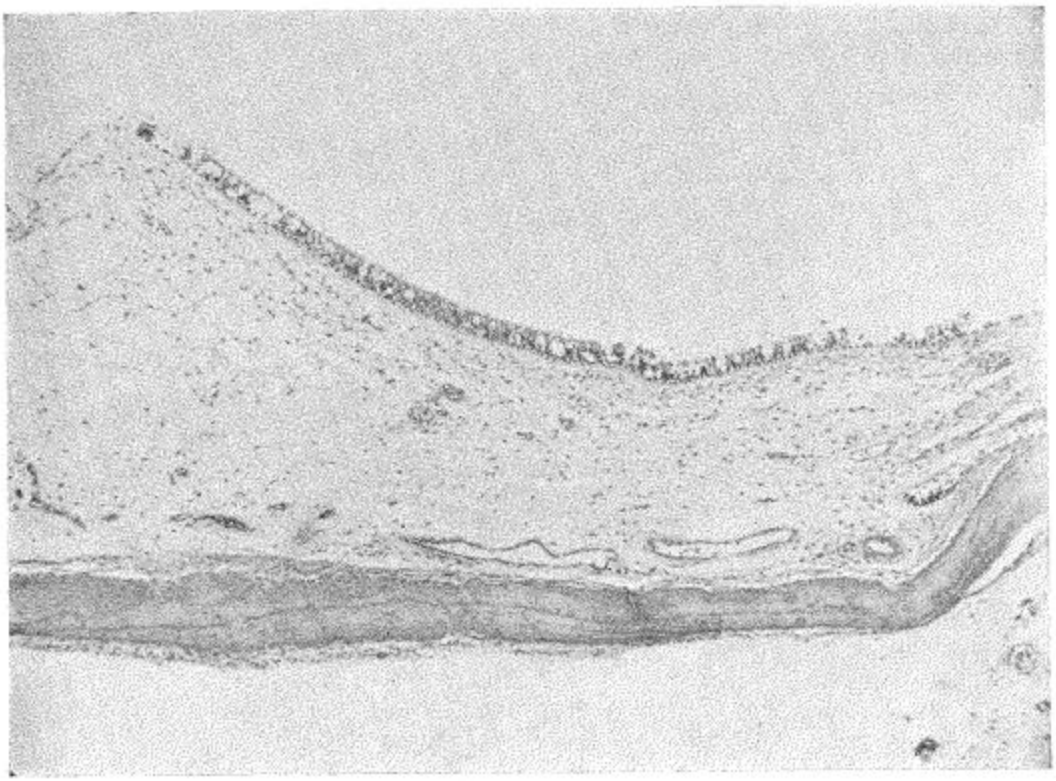

Fig. 13 — Fibrose da lâmina própria e grande edema. Fibrose do periósteo (caso 12).

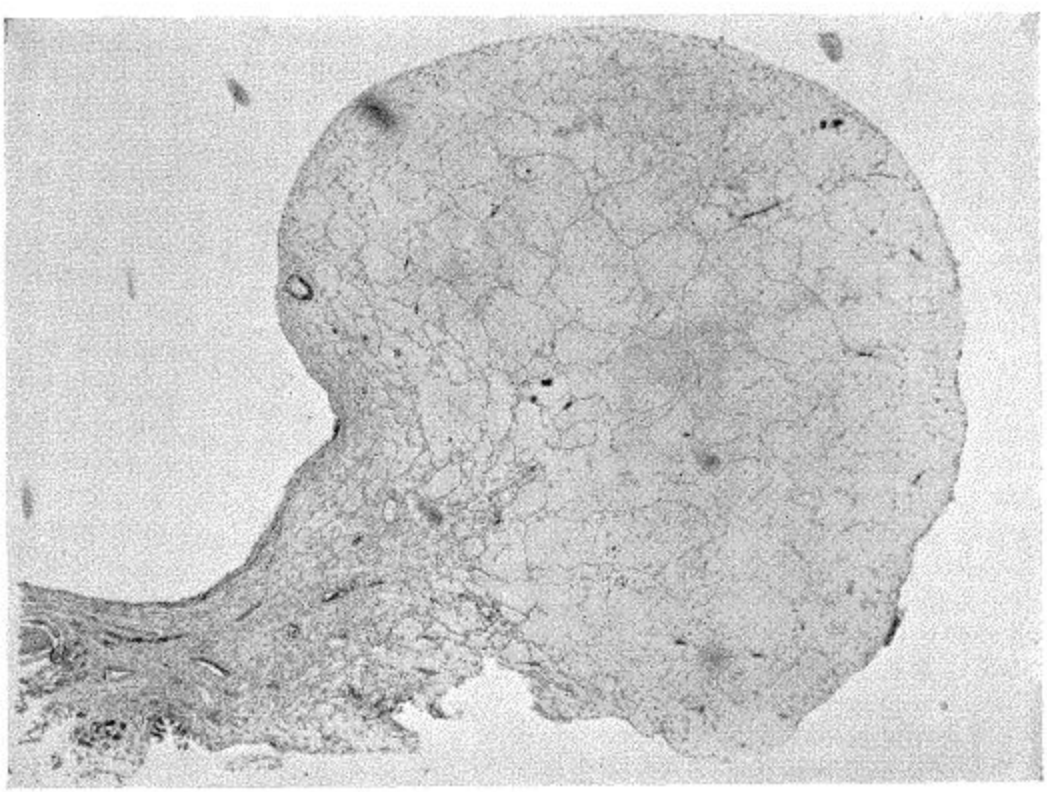

Fig. 14 — O edema chegou à formação de um polipo (caso 12).

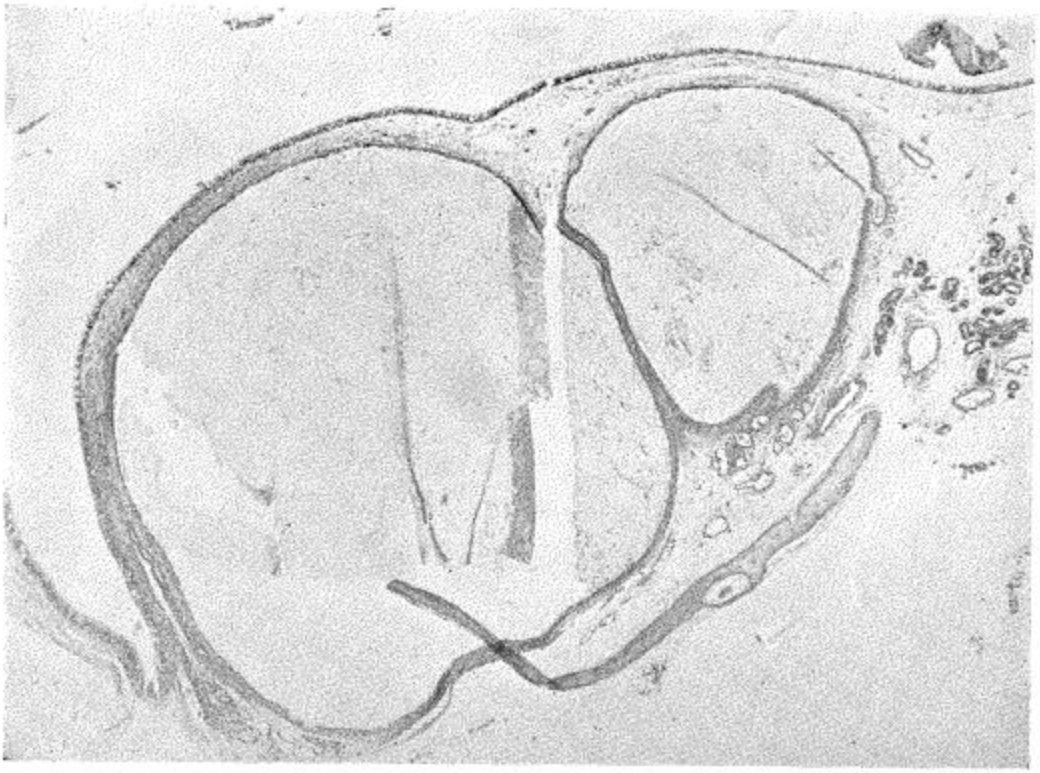

FIG. 15 — Dois grandes cistos de retenção (caso 12).

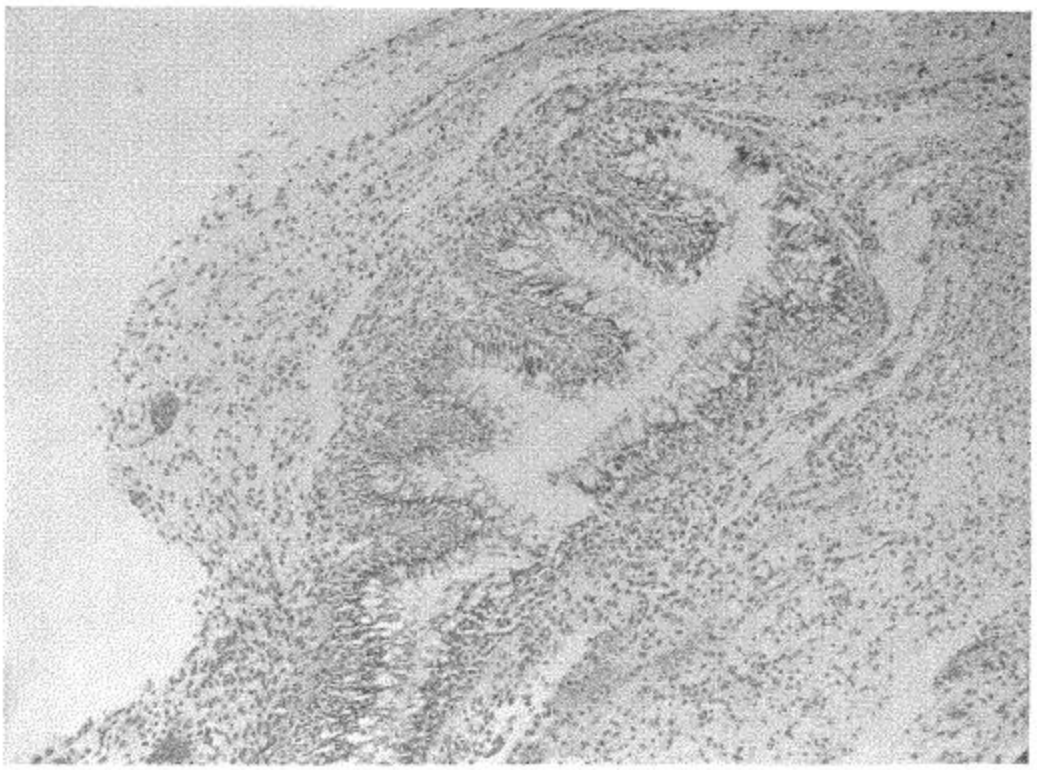

FIG. 16 — Dobras do epitélio, sob o qual há fibrose. Lâmina própria afrouxada e rica em células que na sua maioria são eosinófilos. Mucosa do seio maxilar (caso 11).

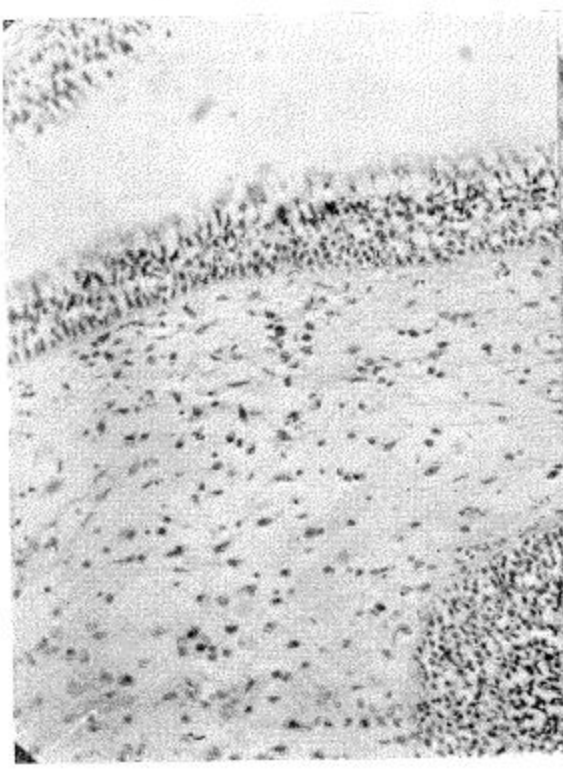

Fig. 17 — Plurisseriação do epitélio, afrouxamento tecidual, vasodilatação e eosinófilos. Mucosa do seio maxilar (caso 11).

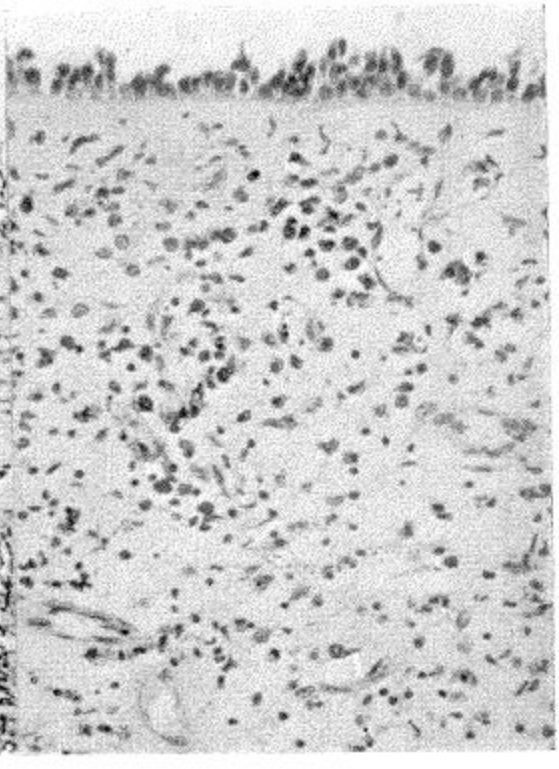

Fig. 18 — Epitélio incompleto em altura, fibrose subepitelial. Afrouxamento tecidual da lâmina própria, com eosinofilia intensa. Mucosa do seio etmoidal (caso 17).

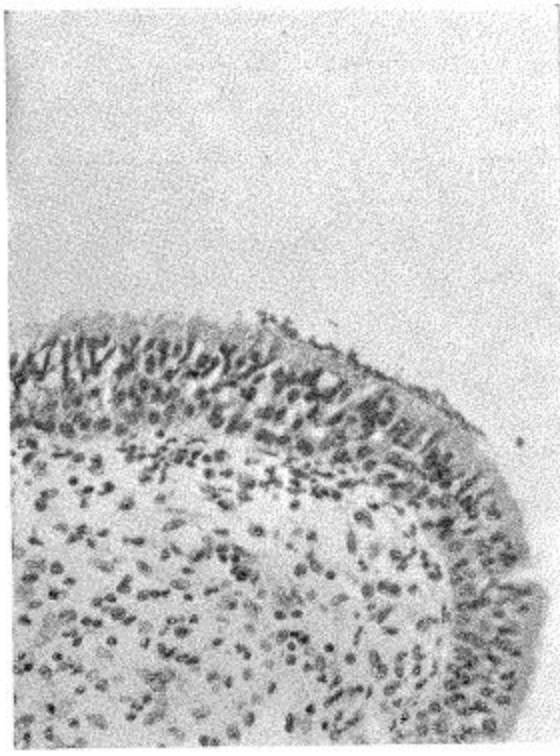

Fig. 19 — Epitélio com abaixamento das células prismáticas e plurisseriação. Lâmina própria afrouxada, com neutrofilos e proliferação conjuntiva incipiente. Mucosa do seio etmidal (caso 27).

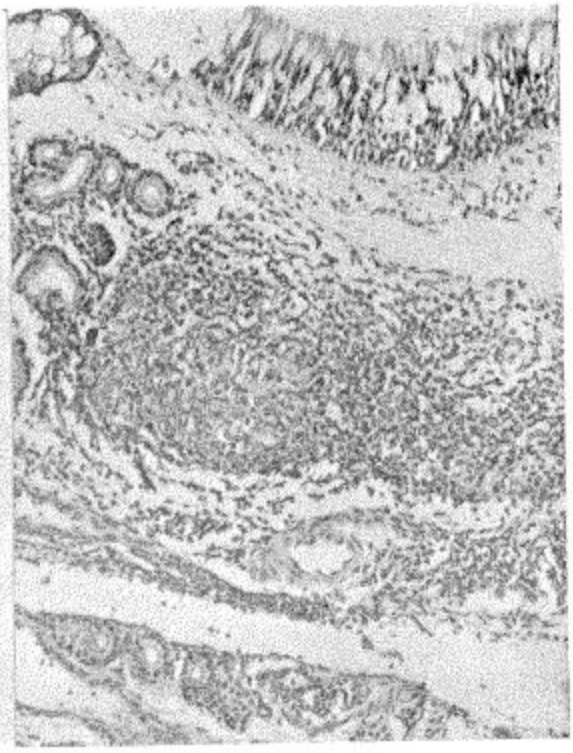

Fig. 20 — O granuloma do caso 38.