UNIVERSITÉ DE TOULOUSE

FACULTÉ DE MÉDECINE ET DE PHARMACIE

ANNÉE 1923-1924 N° 8

Le Traitement de la Syphilis par l'Acétylarsan

THÈSE

POUR LE DOCTORAT EN MÉDECINE

Présentée et soutenue publiquement en Novembre 1923

PAR

MAHOUX

MEMBRES DU JURY.. MM. AUDRY, *Président.*
DALOUS,
NANTA,
VALDIGUIÉ,
Suppléant : M. SERR.
Assesseurs.

TOULOUSE

IMPRIMERIE J. FOURNIER

41-43, RUE CONSTANTINE, 41-43

1923

UNIVERSITÉ DE TOULOUSE

FACULTÉ DE MÉDECINE ET DE PHARMACIE

ANNÉE 1923-1924 N° 8

Le Traitement de la Syphilis par l'Acétylarsan

THÈSE

POUR LE DOCTORAT EN MÉDECINE

Présentée et soutenue publiquement en Novembre 1923

PAR

MAHOUX

MEMBRES DU JURY..
MM. AUDRY, *Président.*
DALOUS,
NANTA,
VALDIGUIÉ,
Suppléant : M. SERR.
Assesseurs.

TOULOUSE
IMPRIMERIE J. FOURNIER
41-43, RUE CONSTANTINE, 41-43

1923

UNIVERSITÉ DE TOULOUSE

FACULTÉ MIXTE DE MÉDECINE ET DE PHARMACIE

TABLEAU DU PERSONNEL

DOYEN	MM.	ABELOUS.
ASSESSEUR		AUDEBERT.
Professeurs Honoraires		FREBAULT. MOSSE. SAINT-ANGE.

PROFESSEURS

Anatomie	MM	VALLOIS.
Histologie et embryologie		N.
Physiologie		ABELOUS.
Anatomie pathologique		TAPIE
Pathologie générale et expérimentale		BARDIER.
Bactériologie		RISPAL
Pathologie interne		BAYLAC.
Thérapeutique		DALOUS.
Hygiène		LAFFORGUE
Médecine légale		SOREL (ch. C.)
Clinique médicale		MOREL. REMOND.
Clinique chirurgicale et gynécologique		MERIEL.
Clinique chirurgicale		DAMBRIN.
Clinique chirurgicale infantile		CAUBET.
Clinique obstétricale		AUDEBERT.
Clinique des maladies des enfants		BEZY.
Clinique des maladies cutanées et syphilitiques		AUDRY
Clinique de neurologie et de psychiatrie		CESTAN.
Clinique ophtalmologique		FRENKEL.
Physique		MARIE.
Chimie		ALOY.
Botanique		GERBER.
Pharmacie		RIBAUT.
Hydrologie		SERR (ch. C.)
Clinique des voies urinaires		MARTIN.

PROFESSEURS SANS CHAIRE

Anatomie topographique	MM	DIEULAFE.
Obstétrique		GARIPUY
Physique pharmaceutique		ESCANDE

COURS COMPLÉMENTAIRES

Cours d'obstétrique aux élèves sages-femmes	MM.	AUDEBERT.
Pharmacologie		SOULA.
Chimie analytique et Toxicologie		MOOG.
Cryptogamie et microbiologie		MARTIN (E).
Zoologie médicale et parasitologie		FAURE.
Oto-rhino-laryngologie		ESCAT.
Stomatologie		NUX.
Pathologie externe		DUCUING.
Médecine opératoire		GORSE
Matière médicale		MAURIN.

AGRÉGÉS EN EXERCICE

Anatomie	MM	CLERMONT
Histologie		ROMIEU.
Physiologie		SOULA.
Pathologie interne et Médecine légale		SOREL. SERR. LAPORTE. J. TAPIE. Mlle CONDAT.
Dermatologie et syphiligraphie	MM	NANTA.
Chirurgie		GORSE DUCUING. MIGINIAC.
Accouchements		GARIPUY.
Chimie		MOOG. VALDIGUIÉ
Physique		ESCANDE.
Pharmacie		MAURIN
Secrétaire de la Faculté		CHAUDRON.

La Faculté déclare n'être pas responsable des opinions émises par les candidats.

(Délibération en date du 12 mai 1891).

A LA MÉMOIRE DE MES GRANDS-PARENTS

A MON PÈRE ET A MA MÈRE

Je dédie ce modeste travail, bien faible gage de ma tendresse filiale et de ma profonde affection.

A MA MARRAINE
MADAME Vve GASTEBOIS

A MON PRÉSIDENT DE THÈSE :

MONSIEUR LE PROFESSEUR CH. AUDRY

PROFESSEUR DE LA CLINIQUE DE DERMATOLOGIE

ET DE SYPHILIGRAPHIE

CHEVALIER DE LA LÉGION D'HONNEUR

A MONSIEUR LE PROFESSEUR DALOUS

A MONSIEUR LE PROFESSEUR NANTA

A MONSIEUR LE PROFESSEUR VALDIGUIÉ

A MONSIEUR LE PROFESSEUR SERR

Hommage respectueux.

AVANT-PROPOS

Avant de terminer nos études, nous nous faisons à la fois un devoir et un bien vif plaisir de rendre hommage au dévouement inlassable de nos Maîtres des Hôpitaux et de la Faculté.

Cette coutume, à laquelle nous nous soumettons aujourd'hui, nous paraît d'autant plus agréable qu'elle nous permet d'écrire, à tous ceux qui ont bien voulu s'intéresser à nous, toute notre reconnaissance.

Il nous est doux d'évoquer le souvenir des heures passées auprès de notre premier Maître, M. le Professeur honoraire Mossé, et notre seul regret est de n'avoir pu finir nos études près de lui. Il s'est intéressé à nous d'une façon toute particulière, il nous a aidé de ses précieux conseils, il a été l'initiateur de nos connaissances médicales, en un mot, il nous a appris à aimer notre travail. Qu'il veuille bien accepter ici l'hommage de notre affectueuse gratitude.

Nous avons eu ensuite la bonne fortune de continuer nos études auprès d'un second Maître, auquel nous devons beaucoup, nous voulons parler de M. le Profes-

seur Audry. Son enseignement plein d'attrait et d'érudition nous a procuré, pendant notre séjour à la Clinique de Dermatologie et de Syphiligraphie, une inoubliable impression. Il nous a donné notre sujet de thèse, et c'est avec un infatigable dévouement qu'il s'est occupé de notre travail. Aussi, qu'il nous soit permis de lui dire toute notre reconnaissance émue.

Nous remercions M. le Professeur agrégé Valdiguié de l'intérêt qu'il a porté à notre modeste thèse et des conseils éclairés qu'il nous a donnés.

M. le Docteur Chatellier, Chef de Laboratoire, et M. Laurentier, Chef de Clinique, nous ont guidé dans nos recherches. Ils ont été pour nous d'une amabilité charmante, dont nous nous excusons d'avoir abusé.

Nous n'aurions garde d'oublier M. le Professeur agrégé Jean Tapie et M. le Docteur Ginesty, Chef de Clinique chirurgicale, qui, durant toutes nos études et principalement pendant un an, se sont occupés de nous. Leur enseignement nous a été tout à la fois utile et agréable, et c'est avec un sentiment de reconnaissance que nous leur disons merci.

Enfin, que tous ceux à qui nous n'avons pas été indifférent, reçoivent l'expression de notre profonde gratitude, et qu'ils soient convaincus que le souvenir de leur sollicitude sera une des plus pures joies de notre vie.

INTRODUCTION & BIBLIOGRAPHIE

Le présent travail a été commencé au début de cette année à la clinique de M. le Professeur Audry, où nous étions alors externe. Il porte sur l'étude de l'Acétylarsan dans le traitement de la syphilis.

Les premiers résultats ont été publiés dans une communication faite à la Société de Dermatologie et de Syphiligraphie du 27 mai dernier, avec la collaboration de M. le Professeur agrégé Valdiguié et de M. Chatellier, Chef du Laboratoire de la Clinique (1).

Nous avons continué et étendu nos recherches depuis cette époque. M. Chatellier a continué de s'y intéresser, puis M. Laurentier, Chef de Clinique, y a collaboré également, principalement pour l'étude du liquide céphalo-rachidien.

Le nombre des malades mis en traitement par l'Acétylarsan a notablement dépassé la centaine, mais nous n'avons retenu que les observations ayant une significa-

(1) Chatellier, Mahoux et Valdiguié : *Bulletin de la Société Française de Dermatologie et de Syphiligraphie*, n° 5, mai 1923, p. 277. « L'Acétylarsan dans le traitement de la syphilis ».

tion réelle, que nous avons reproduites ici; nous avons aussi bien des cas où le traitement a été arrêté à la troisième ou quatrième injection. Les malades, devant la disparition des accidents, s'étaient sans doute considérés comme guéris.

C'est peu de chose et peu de temps pour juger une thérapeutique, mais c'est cependant assez pour voir s'il y a lieu d'en étendre l'étude.

La bibliographie de l'Acétylarsan n'est pas longue; dans les Annales des Maladies Vénériennes, de juillet 1923, M. Charles Laurent (1), de Saint-Etienne, a publié un certain nombre d'observations, qui sont d'ailleurs reproduites dans la thèse soutenue à Lyon par M. Bouche (2), vers la même époque.

Cette thèse de M. Bouche, qui a été inspirée en partie par M. Sarvonat (au point de vue expérimental), présente en outre des recherches pharmacologiques et physiologiques, que nous avons largement utilisées.

Enfin, une note de M. Chatellier et Laurentier, touchant l'action de l'Acétylarsan sur le liquide céphalo-rachidien des syphilitiques, se trouve dans les compte-rendus de la Société de Dermatologie et de Syphiligraphie de la fin de cette année (27 octobre).

Nous devons au Laboratoire des Produits « *Usines du Rhône* », le don gratuit des quantités considérables du médicament, que nous avons utilisées.

---

(1) Ch. Laurent, de Saint-Étienne : *Annales des Maladies Vénériennes*, juillet 1923, n° 7, page 497, « Traitement de la Syphilis par l'oxy-acétylamino-phényl-arsinate organique ».

(2) Bouche : « Traitement de la Syphilis par l'Acétylarsan ». Thèse de Lyon, année 1922-1923 (voir sa Bibliographie).

M. le Professeur agrégé Valdiguié a bien voulu nous guider en tout ce qui touche l'étude clinique.

N.-B. — Les observations sont numérotées en romain; si une observation est citée en deux endroits, nous indiquons toujours, entre parenthèses, le chiffre romain qui désigne sa place dans la série.

CHAPITRE PREMIER

Pharmacologie

Les composés arsenicaux utilisés en thérapeutique appartiennent soit aux dérivés minéraux, soit aux dérivés organiques de l'arsenic.

Le premier groupe ne comprend qu'un petit nombre de corps (l'acide arsénieux et ses sels alcalins, les sels alcalins de l'acide arsénique). Tous les corps de cette série, solubles dans l'eau ou les acides dilués, sont toxiques et, comme la dose thérapeutique est souvent voisine de la dose toxique, le maniement de ces produits est difficile. De plus, les dérivés minéraux de l'arsenic ont une action bactériotropique très faible.

Au deuxième groupe appartiennent de nombreux dérivés. Bien que le premier composé organique de l'arsenic, la liqueur fumante de Cadet, ait été découverte en 1760 par Louis Cadet, pharmacien militaire,

le nombre des dérivés organiques de l'arsenic ne s'est accru que depuis 1899, époque à laquelle Armand Gautier, ayant reconnu la présence de l'arsenic normal dans l'organisme, préconisa l'emploi du cacodylate et de l'arrhénal dans la médication arsénicale et surtout depuis que Laveran et Mesnil, Linjard, Bruce, Thomas, ont reconnu l'heureuse influence de ces dérivés sur les maladies à trypanosomes. A cet intérêt thérapeutique, les arsénicaux organiques ajoutent celui de leur faible toxicité, puisqu'ils sont en général trente fois moins toxiques que les arsénicaux minéraux.

Les dérivés organiques de l'arsenic, avons-nous dit, sont nombreux; les raisons tiennent à la manifestation de la trivalence ou de la pentavalence de ce métalloïde, à la soudure possible de ses atomes et enfin à la variété des substitutions que l'on peut réaliser sur les chaînes carbonées fixées sur lui.

L'arsenic fait partie de la famille des métalloïdes comprenant : Azote, Phosphore, Arsenic, Antimoine. Comme dans la plupart des familles de métalloïdes, le premier terme se détache des autres par des propriétés différentes : les trois autres forment un groupe homogène où le caractère électro-négatif diminue du phosphore à l'antimoine. Dans les composés organiques, les différences s'atténuent, et bien que l'analogie ne soit pas complète entre les composés organiques de l'azote et de l'arsenic, on peut les ranger dans des séries homologues.

Sans entrer dans les précisions qui n'auraient pas leur place ici, on peut dire qu'aux amines $Az\ R^3$ cor-

respondent les arsines $As\ R^3$; aux azoïques $R — N = N — R$, les arsénoïques $R — As = As — R$; aux dérivés nitrés, des dérivés d'hydratation

de $R — As\ O^2$ tels que $R — As \begin{cases} O \\ OH \\ OH \end{cases}$

On peut considérer les dérivés arsénicaux utilisés par la thérapeutique comme les dérivés organo-métalloïdiques.

Parmi ces nombreux composés, les dérivés de l'acide arsénique et les arsénoïques sont les plus employés en thérapeutique, et plus particulièrement ceux dans lesquels l'arsenic est lié à un radical aromatique.

L'expérience a, en effet, démontré que la substitution d'un radical aromatique à un radical gras augmente le pouvoir toxique vis-à-vis des spirilles et des trypanosomes.

La possibilité de créer des fonctions variées sur le radical aromatique dans le but de faciliter la solution de ces arsenicaux, ou d'exalter leur parasitotropie, explique la multiplicité des corps proposés pour la guérison des maladies à trypanosomes.

Les acides phénylarsiniques ont été modifiés par substitution, dans le noyau benzénique, de groupements nitrés, oxhydrilés, aminés, acétylaminés. Enfin la position des fonctions créées modifie encore la parasitotropie et l'organotropie.

Les principaux composés actuellement employés dans chacune de ces deux séries sont :

Dans la série de l'acide phénylarsinique :

Atoxyl : Sel monosodique de l'acide para amino phényl arsinique;

Arsacénite : Dérivé acétylé de l'atoxyl;

Hectine : Amide benzènesulfonique de l'atoxyl.

Dans la série arsénoïque :

Salvarsan ou dioxydiaminoarsénobenzol;

Néosalvarsan : Combinaison de salvarsan avec le méthylène-sulfoxylate de sodium;

Galyl : Combinaison d'arsénobenzol avec l'acide phosphorique.

L'Acétylarsan, dont l'étude thérapeutique fait l'objet de cette thèse, n'est pas un arsénobenzol, mais un dérivé de l'acide phénylarsinique. C'est le : paraoxy-méta-acétylamino-phényl-arsinate de diéthyl ammonium :

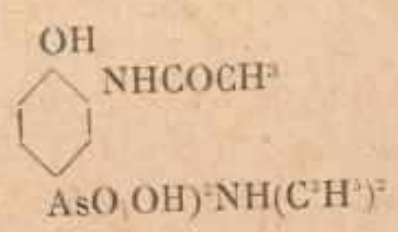

Il a pour origine l'acide oxyaminophénylarsinique. En acétylant celui-ci, on obtient l'acide paraoxyméta-acétylaminophénylarsinique, qui est à l'acide oxy-aminophénylarsinique ce que l'arsacétine est à l'atoxyl. Mais, tandis que le sel de sodium de l'acide oxy-amino-phénylarsinique est soluble, mais peu stable, l'introduction d'un radical acétyl augmente la stabilité du produit, mais le rend très peu soluble.

La transformation en sel de diéthylamine donne un produit très soluble, très stable, moins toxique que les sels minéraux et dont le pouvoir parasitotropique est intense.

Cet exemple montre l'influence de l'introduction de radicaux organiques, sur les propriétés des arsénicaux.

Le Laboratoire des Produits « *Usines du Rhône* » livre l'Acétylarsan en solution conservée en ampoules; elle est absolument incolore et limpide comme de l'eau de roche.

La solution habituelle d'Acétylarsan est à 25 p. 100, soit 0 gr. 25 d'Acétylarsan par centimètre cube, et celle-ci est placée en ampoules de 3 centimètres cubes.

Le sel employé contient 20 p. 100 d'arsenic métalloïdique, c'est dire que chaque centimètre cube de la solution renferme 5 centigrammes d'arsenic, et que l'ampoule en renferme 15 centigrammes. Par conséquent, l'injection d'une ampoule d'Acétylarsan permet d'introduire une quantité importante d'arsenic dans l'organisme, sans aucun danger, vu la stabilité du sel.

On note parfois, mais très rarement, une teinte brune

de la solution dans les ampoules; elle est due à une oxydation légère provenant d'une fêlure de l'ampoule. M. Ch. Laurent (de Saint-Etienne) assure que cette teinte brunâtre n'a donné lieu à aucun ennui. Nous estimons qu'il est plus prudent de rejeter l'ampoule.

La durée de conservation est indéfinie, l'action du médicament est toujours égale.

CHAPITRE II

Elimination urinaire

L'élimination des médicaments arsénicaux constitue un problème extraordinairement étendu et difficile. Nous nous abstiendrons d'une bibliographie qui dépasserait de beaucoup, l'étendue de ce petit travail.

On ignore si l'Acétylarsan est éliminé en nature ou à l'état de produit de transformation. Le temps si court, au bout duquel on décèle l'arsenic dans les urines, 8 à 10 minutes après la piqûre, serait en faveur de la non transformation de l'Acétylarsan; mais ceci est une pure hypothèse.

On sait que les arsénicaux s'éliminent par les urines, mais de nombreux travaux antérieurs ont démontré qu'une partie de l'arsenic des cacodylates et des arsénobenzènes s'élimine par les fèces. Il est probable que l'arsenic de l'Acétylarsan fait de même, mais nous nous

sommes bornés à envisager seulement l'élimination urinaire.

A défaut de moyens précis pour déceler la façon d'élimination des arsénicaux, on est réduit à rechercher l'arsenic métalloïdique et à le doser. Il ne reste plus qu'à comparer les chiffres obtenus par l'analyse avec ceux de l'arsenic injecté, chose facile puisqu'on possède le pourcentage en arsenic des ampoules d'Acétylarsan.

Nous nous bornerons à comparer les résultats obtenus par les analyses de M. Valdiguié avec les résultats consignés dans les travaux antérieurs de MM. Azémar (1) et Galonnier (2), non pas que nous ignorions les innombrables recherches, déjà publiées, au sujet de l'élimination urinaire des arsénobenzènes, mais bien parce que toutes ces recherches ont été faites dans cette même clinique de Toulouse et dans le même Laboratoire de chimie de la Faculté. La comparaison devient ainsi beaucoup plus significative.

Les recherches d'Azémar ont porté sur l'élimination après administration intra-rectale de 914. Galonnier a étudié l'élimination arsénicale après injection intramusculaire de Sulfarsénol, comparativement à celle qui suit l'injection intra-veineuse de 914.

---

(1) Azémar : « Traitement de la Syphilis par les injections rectales de Novarsénobenzol » Thèse de Toulouse, année 1917-1918.

(2) Galonnier : *a)* « Recherches sur l'administration et l'élimination du Sulfarsénol au cours de la Syphilis ». Thèse de Toulouse, année 1919-1920. *b) Annales de Dermatologie.* VI Série, TI, n° 8 et 9, année 1920. « Étude comparée de l'élimination urinaire de l'arsenic pendant l'administration intra-musculaire de Sulfarsénol ».

Les présentes portent sur l'élimination de l'arsenic métalloïdique par les urines, après injection intramusculaire profonde de l'Acétylarsan.

La méthode employée pour ces recherches a été la méthode diaphanométrique de Denigès (1), en prenant comme réactif une solution d'acide hypophosphoreux, connue sous le nom de « réactif de Bougault ».

Elle consiste à traiter la solution arsénicale à titrer, par un excès de réactif, dans des conditions nettement définies.

Au bain-marie, au bout de vingt minutes, le précipité, qui prend naissance, peut varier du brun foncé au jaune clair, ou même se révéler par un simple trouble de la liqueur, ou plus exactement par des différences de translucidité, pour des poids encore plus faibles d'arsenic.

En ce qui concerne l'analyse quantitative des échantillons à examiner, on a procédé par la comparaison du trouble de la liqueur à analyser, avec des liqueurs de titre connu en arsenic et traitées comme la liqueur à doser.

Dans certains cas, le précipité a été assez abondant pour que l'on procède par la méthode de la pesée. En effet, après avoir préalablement filtré et lavé le précipité, on a pu le peser et avoir ainsi le poids d'arsenic métalloïdique éliminé par les urines.

---

(1) Denigès : *Société de Biologie*, 1905, p. 785. « Méthode diaphanométrique ».

Technique suivie au cours des analyses.

Pour éviter toute cause d'erreur, due à la présence dans les urines de nos malades, de corps organiques ou inorganiques qui auraient pu gêner ou fausser les réactions, on a procédé, dans toutes les analyses, à la destruction des urines suivant la méthode indiquée par Denigès.

On prend 100 centimètres cubes d'urine, on les porte à l'ébullition dans une capsule de porcelaine. On y ajoute 20 centimètres cubes d'acide azotique à 40° et 20 gouttes de permanganate de potasse à 1 p. 100. On recouvre le tout d'un entonnoir en verre, lorsque la mousse du début est tombée.

Quand le volume de la masse n'est plus que de 20 ou 25 centimètres cubes, on ajoute 20 centimètres cubes d'acide azotique à 40° et on chauffe jusqu'à réduction à 12 ou 15 centimètres cubes. On ajoute alors, 5 centimètres cubes d'acide sulfurique pur. On chauffe jusqu'à fort noircissement de la masse et émission de vapeurs blanches, et on active la destruction et la décoloration du résidu par oxydation azotique, comme pour la destruction des matières organiques en général.

On a ainsi un liquide parfaitement incolore, auquel on ajoute le double de son volume d'eau distillée. La solution sulfurique est ainsi prête pour le réactif de Bougault.

Hypophosphite de soude.....	20 p.
Eau	20 p.
Acide chlorhydrique	200 p.

On prélève 5 centimètres cubes du liquide obtenu et on ajoute un égal volume de réactif de Bougault.

Après avoir mélangé, on porte 15 minutes au bain-marie bouillant. A ce moment, les moindres traces d'arsenic se révèlent par l'apparition d'un louche, et lorsque la quantité d'arsenic est suffisante, la teinte peut varier du jaune au brun foncé.

L'arsenic ayant décelé sa présence, il ne reste plus qu'à le doser.

Si le précipité est assez abondant, on le filtre, puis le lave, et on le pèse directement.

Sinon, pour apprécier la valeur en poids, on établit, suivant les indications de Denigès (méthode colorimétrique et diaphanométrique), une série de tubes contenant le même volume V, de réactif de Bougault, et V', de solutions arsenicales titrées, à titre croissant.

Dans d'autres tubes de calibre identique, on a mis un volume V de réactif et V' de liquide à analyser, et on a examiné, en se plaçant toujours dans des conditions identiques d'éclairement, quel est, des tubes témoins (étalons), celui dont la coloration ou l'opalescence est la plus rapprochée de celle que présente la liqueur à doser.

Résultats des analyses qualitatives.

On a d'abord fait des analyses qualitatives pour savoir au bout de combien de temps l'élimination urinaire se produisait (Valdiguié).

Les recherches nous ont prouvé que l'élimination se produisait à partir de la 8e ou 10e minute après la piqûre, suivant les sujets.

A ce moment-là la quantité d'arsenic paraît être notable, car la coloration du précipité est brune.

Au bout de 15 minutes, le précipité est brun foncé.

ANALYSE I

C... V..., chancre syphilitique du gland avec adénopathie double (Observation clinique II). Dose d'Acétylarsan 1 gr. 50 le 23 février.

La vessie ayant été préalablement vidée, on fait l'injection. Quinze minutes après la piqûre, on sonde le malade, on retire de la vessie une petite quantité d'urine que l'on analyse; on trouve de fortes traces d'arsenic, le précipité est brun foncé.

On fait la même expérience le 1er mars, après avoir injecté 1 gr. 50 d'Acétylarsan; on trouve une quantité notable d'arsenic au bout de 10 minutes, précipité brun.

Le 7 mars 1 gr. 50 d'Acétylarsan; 9 minutes après, l'arsenic se révèle par un précipité jaune foncé.

Le malade ne revient pas pour qu'on puisse savoir à partir de quel moment commence l'élimination.

ANALYSE II

R... M..., chancre syphilitique de la lèvre supérieure avec grosse adénopathie sous maxillaire (Observation Clinique IV).

Le 3 mars 1 gr. 50 d'Acétylarsan; 10 minutes après l'injection, on aperçoit des traces notables d'arsenic.

Le 9 mars 1 gr. 50 d'Acétylarsan; 9 minutes après la piqûre, traces d'arsenic, précipité jaune.

Le 15 mars 1 gr. 50 d'Acétylarsan; 8 minutes après, on ne trouve pas encore d'arsenic.

ANALYSE III

J... V..., syphilis secondaire (Observation Clinique XXIV).

Ici, nous avons opéré en sens inverse :

Le 7 mars 1 gr. 50 d'Acétylarsan; 5 minutes après la piqûre, on ne trouve rien dans les urines.

Le 12 mars 1 gr. 50 d'Acétylarsan; 6 minutes après, rien.

Le 17 mars 1 gr. 50 d'Acétylarsan; 7 minutes après, rien.

Le 24 mars 1 gr. 50 d'Acétylarsan; 8 minutes après, traces d'arsenic.

Le 30 mars 1 gr. 50 d'Acétylarsan; 9 minutes après, on trouve des traces d'arsenic, précipité jaune foncé.

ANALYSE IV

F... H..., syphilis secondaire avec roséole (Observation Clinique XXVIII).

Le 9 mars 1 gr. 50 d'Acétylarsan; 8 minutes après la piqûre, rien.

Le 15 mars 1 gr. 50 d'Acétylarsan; 9 minutes après, fortes traces d'arsenic, précipité brun.

Le 21 mars 1 gr. 50 d'Acétylarsan; 10 minutes après, précipité brun foncé.

Nous avons également recherché le début de l'élimination arsénicale pour des doses d'Acétylarsan moins fortes et les résultats ont été identiques aux précédents.

ANALYSE V

M... L..., chancre syphilitique avec adénopathie inguinale gauche (Observation Clinique V).

Le 12 mars 0 gr. 75 d'Acétylarsan; 8 minutes après la piqûre, rien.

Le 20 mars 0 gr. 75 d'Acétylarsan; 9 minutes après l'injection, traces d'arsenic se révélant par un précipité jaune clair.

Le 23 mars 0 gr. 75 d'Acétylarsan; 10 minutes après, précipité brun.

Le 26 mars 0 gr. 75 d'Acétylarsan; 15 minutes après, précipité brun foncé.

ANALYSE VI

L... B... M..., récidive de syphilis secondaire un mois après un traitement complet au 914 (Observation Clinique XXXV).

Le 19 avril 0 gr. 75 d'Acétylarsan; 8 minutes après, rien.

Le 23 avril 0 gr. 75 d'Acétylarsan; 9 minutes après, précipité jaune d'arsenic.

Le 26 avril 0 gr. 75 d'Acétylarsan; 15 minutes après, précipité brun foncé d'arsenic.

D'après ces analyses, on peut se rendre compte que l'arsenic apparaît dans l'urine entre la 8e et la 10e minute après l'injection, quelle que soit la dose injectée, et que, d'autre part, l'élimination est déjà abondante, du moins qualitativement, au bout de la 15e minute.

Cette élimination arsénicale par les urines se prolonge pendant 48 heures au maximum; au delà, on n'en retrouve plus dans les urines. Dans certains cas, 36 heures après, il n'y en a déjà plus.

Résultats des analyses quantitatives.

On s'est servi, dans ces cas, de la méthode diaphanométrique de Denigès et de la méthode des pesées pour doser quantitativement l'arsenic métalloïdique éliminé par les urines.

ANALYSE VII

H..., syphilis secondaire (Observation Clinique).

Le 15 mars, 1 gr. 50 d'Acétylarsan intra-musculaire.

2e journée, le 16 mars, 24 heures après, on retrouve la quantité totale d'arsenic métalloïdique injecté, soit 0 gr. 30 d'arsenic.

ANALYSE VIII

M..., syphilis secondaire (Observation Clinique XXXVI).

Le 21 avril, 0 gr. 75 d'Acétylarsan intra-musculaire.

24 heures après, on trouve dans les urines 0 gr. 048 d'arsenic métalloïdique.

48 heures après, il est impossible de doser l'arsenic, il n'y a plus que des traces qui passent.

ANALYSE IX

L... B..., syphilis secondaire (Obs. Clinique XXXIV).

Le 19 avril, 0 gr. 75 d'Acétylarsan intra-musculaire.

24 heures après, on retrouve 0 gr. 092 d'arsenic métalloïdique.

36 heures après, on ne trouve plus que des traces non dosables.

On peut voir, d'après ces quelques recherches chimiques, que l'arsenic apparaît dans les urines 8 à 10 minutes après l'injection, *quelle que soit la dose injectée.*

L'élimination arsénicale se prolonge pendant 48 heures au plus; au delà, on ne retrouve plus d'arsenic dans les urines. Quelquefois, elle ne dépasse pas 36 heures, témoin l'analyse III. Dans tous les cas, elle est immédiate, brutale, courte et abondante. Ces résultats concordent avec ceux de M. Etiévant, publiés dans le travail de M. Laurent et dans la thèse de M. Bouche.

La quantité d'arsenic éliminé est extrêmement variable, non seulement suivant les malades, mais même au cours du traitement chez le même sujet. En effet, dans l'analyse I, la totalité d'arsenic est passée dans 24 heures; dans l'analyse II, le 1/3 seulement; et dans l'analyse III, les 2/3.

Il semblerait, cependant, que le poids d'arsenic éliminé soit en raison directe du poids de l'arsenic injecté, mais la proportion n'est pas très nette.

Il existe des différences considérables dans la précocité et dans le rythme d'élimination de l'arsenic, entre les traitements à l'Acétylarsan intra-musculaire, au sulfarsénol intra-musculaire et au novarsénobenzol intra-rectal.

D'après les résultats fournis par les analyses, nous allons essayer de comparer le mode d'élimination urinaire de l'Acétylarsan à celui des deux autres médicaments.

Dans la sulfarsénolthérapie intra-musculaire, on révèle la présence de l'arsenic dans les urines, en général vers la fin de la première heure. Elle est très nettement perceptible, par analyse quantitative, dans la deuxième heure. Le maximum de l'élimination arséni-

cale ne se produit qu'à la fin du premier jour, après l'injection, quelquefois même dans la première moitié de la deuxième journée. La durée ne dépasse guère le sixième jour, du moins pratiquement, car on a pu relever des traces d'arsenic onze et douze jours après l'injection.

Avec le 914 intra-rectal, l'élimination subit des modifications très sensibles, suivant les malades, mais, en général, elle débute deux heures après l'injection et se termine vers le cinquième jour dans les cas moyens, et le huitième dans les cas optima.

On voit, par conséquent, combien est différente l'élimination de l'arsenic de l'Acétylarsan de celle du sulfarsénol et du 914. Si le sulfarsénol et le novarsénobenzol ont quelques points communs, l'Acétylarsan diffère par la précocité de l'élimination de l'arsenic, et par sa rapidité. Aussi est-il permis d'établir un court intervalle de trois jours pour les doses faibles (0 gr. 75) et de cinq jours pour les doses moyennes (1 gr. 50) entre les injections de ce produit.

Avec l'Acétylarsan, l'arsenic est presque totalement éliminé par les urines seules.

Au contraire, avec les arsénobenzènes, la quantité d'arsenic éliminé par les urines est proportionnellement beaucoup moins importante.

CHAPITRE III

Posologie

Nous nous sommes servis d'une solution d'Acétylarsan contenant : 5 centigrammes d'arsenic par centimètre cube; par conséquent, les ampoules ont une teneur de 15 centigrammes d'arsenic.

Vu cette forte proportion, nous avons débuté par l'injection d'une seule ampoule.

Mais la tolérance de ce médicament étant très satisfaisante, nous nous sommes cru autorisé, surtout après l'étude de l'élimination urinaire, à injecter deux ampoules à la fois, c'est-à-dire 1 gr. 50 d'Acétylarsan, ou 30 centigrammes d'arsenic.

Même à cette dose, le malade n'est nullement incommodé et l'élimination se poursuit tout aussi rapide.

Nous faisons revenir le malade tous les cinq jours pour une nouvelle piqûre, jusqu'à ce que nous arri-

vions à une dose totale de 12 à 15 grammes d'Acétylarsan.

La série complète comporte donc huit injections, soit en tout seize ampoules, et la durée du traitement ne dépasse pas un mois et demi au maximum.

Toutefois, ce traitement n'est appliqué que chez les adultes exempts de toute tare organique.

Nous surveillons, avec une très grande attention, l'état des reins du malade, et chaque fois que nous nous trouvons en présence d'une albuminurie même légère, nous diminuons les doses. Dans ce cas, nous faisons une seule ampoule par injection, soit 0 gr. 75 d'Acétylarsan, mais pour maintenir le malade sous l'effet constant de l'arsenic, nous rapprochons les piqûres et nous faisons une injection tous les trois jours, jusqu'à ce que nous arrivions à la dose totale de 12 grammes.

Il est bien rare que cette albuminurie ne rétrocède sous l'effet du traitement; en ce qui nous concerne, nous avons toujours constaté la disparition de l'albumine après quatre ou cinq injections. Aussi, avons-nous repris notre méthode habituelle, c'est-à-dire une piqûre de 1 gr. 50 tous les cinq jours pour la suite du traitement.

Pour les gens âgés ou les débilités, nous avons adopté l'injection de 0 gr. 75 d'Acétylarsan tous les trois jours.

Quant aux enfants, notre expérimentation ne nous permet pas de déterminer la posologie exacte de l'Acé-

tylarsan, aussi empruntons-nous à la thèse de M. Bouche les données suivantes :

« Les enfants supportent très bien l'Acétylarsan. Nous avons atteint sans ennui les doses considérables de 3 et même 4 centigrammes par kilogramme. Un enfant de 5 kilos ne présente aucun signe d'intoxication avec une dose de 0,15 centigrammes d'Acétylarsan.

Nous avons même donné 0,25 centigrammes sans autre incident que quelques vomissements dans la journée de l'injection.

Nous sommes de l'avis de M. Bouche en ce qui concerne la tolérance du médicament et nous ajouterons même qu'elle est parfaite, n'ayant jamais observé les troubles gastro-intestinaux si fréquents chez l'adulte.

L'avantage considérable de ce composé organique arsénical sur les arsénobenzènes, réside dans son mode d'administration. En effet, en raison de l'indolence complète de la piqûre et de ses suites, et de l'absence de réactions locales dues à l'Acétylarsan, on peut injecter ce produit indifféremment par toutes les voies habituelles, veineuse, sous-cutanée ou intramusculaire.

M. Laurent et M. Bouche se sont arrêtés à l'injection hypodermique mais ont pratiqué avec le même succès des injections intra-veineuses ou intra-musculaires.

Nous avons préféré l'injection intra-musculaire profonde, en raison de sa facilité; nous faisons la piqûre dans la région fessière, en suivant la même technique que pour les injections de bismuth.

Les suites de l'injection, que nous avons eues le loisir de surveiller chez plusieurs malades hospitalisés.

sont tout à fait normales. Le malade ne souffre pas, peut manger comme à l'ordinaire, et les malades non hospitalisés peuvent vaquer à leurs occupations.

Toutefois, il est juste de dire que la plupart des malades ont, pendant 24 heures qui suivent l'injection, de la diarrhée (trois ou quatre selles et quelques légers vomissements). Nous connaissons un malade qui, pendant deux jours présenta de la diarrhée et des vomissements pour 0 gr. 75 d'Acétylarsan. Ces phénomènes n'existent qu'après la première piqûre, la deuxième au maximum, en général, mais persistent chez certains pendant toute la durée du traitement.

En somme, les injections intra-musculaires sont indolores, ne produisent aucun trouble général grave, et les accidents locaux n'existent pas.

CHAPITRE IV

Action sur les spirochètes du Chancre

Nous avons étudié l'action de l'Acétylarsan sur les spirochètes du chancre.

Sur huit observations de chancres syphilitiques, recueillies dans le service de M. le Professeur Audry, on a noté, chaque fois, la disparition des spirochètes au bout de 24 heures.

L'action se fait même sentir six heures après l'injection, car, en examinant la sérosité du chancre à l'ultramicroscope, on ne trouve plus que des spirochètes immobiles, allongés, privés de leur forme habituelle.

24 heures après l'injection, il est impossible de les retrouver dans le champ du microscope.

Ces examens, dus à l'obligeance de MM. Chatellier et Laurentier, montrent nettement l'action de l'Acétylarsan sur la vitalité du tréponème.

1re OBSERVATION (Obs. Clinique II).

C... V..., chancre induré du gland avec adénopathie inguinale bilatérale.

On prélève de la sérosité du chancre et on l'examine à l'ultramicroscope un peu avant la piqûre.

Le 23 février, à 11 heures, on voit dans le champ du microscope plusieurs spirochètes très mobiles.

Immédiatement après, on injecte au malade 1 gr. 50 d'Acétylarsan.

On examine la sérosité 6 heures après :

Le 23 février, 17 h. 25, l'examen décèle encore de nombreux spirochètes, mais plus allongés que les précédents et surtout moins mobiles.

24 heures après la piqûre, on fait un nouvel examen.

Le 24 février, 11 heures : On ne trouve plus de spirochètes dans la sérosité.

2me OBSERVATION (Obs. Clinique IV).

R... M..., chancre de la lèvre supérieure droite, avec grosse adénopathie sous-maxillaire.

Le 3 mars, 10 heures, nombreux spirochètes à l'ultra; on lui injecte ensuite 1 gr. 50 d'Acétylarsan.

Le 4 mars, 10 heures : On ne voit plus de spirochètes dans la sérosité.

3me OBSERVATION

P... J..., chancre induré de la face supérieure du gland, avec herpès et balanite érosive. Grosse adénopathie inguinale gauche.

Le 31 mars, 11 heures : Ultra positif, nombreux spirochètes; on lui fait 1 gr. 50 d'Acétylarsan.

Le 1er avril, 11 heures : Ultra négatif, plus de spirochètes.

4me OBSERVATION

A... A..., chancre induré du gland.

Le 3 avril, 10 h. 30 : Ultra positif, 1 gr. 50 d'Acétylarsan.

Le 4 avril, 10 h. 30 : Ultra négatif, on ne trouve plus de spirochètes.

5me OBSERVATION (Obs. Clinique VII).

F... A..., chancre syphilitique du filet avec phimosis léger, adénopathie inguinale gauche peu marquée, roséole légèrement atypique.

Le 27 avril, 10 h. 30 : Nombreux spirochètes dans la sérosité; 1 gr. 50 d'Acétylarsan.

Le 28 avril, 10 h. 30 : On ne voit plus de spirochètes.

6me OBSERVATION (Obs. Clinique X).

B... F..., chancre induré de la rainure balano-préputiale à gauche, petit chancre à droite.

Le 31 mai, 10 heures : Ultra positif; 1 gr. 50 d'Acétylarsan.

Le 1er juin, 10 heures : Ultra négatif.

7me OBSERVATION (Obs. Clinique XII).

G... F..., chancre syphilitique du prépuce avec signe du volet, adénopathie inguinale gauche.

Le 4 juin, 11 heures : Ultra positif; 0 gr. 75 d'Acétylarsan.

Le 5 juin, 11 heures : Ultra négatif.

8me OBSERVATION (Obs. Clinique XIV).

F... M..., chancre de la rainure balano-préputiale, avec adénopathie inguinale.

Le 12 juillet, 11 heures : Ultra positif; 1 gr. 50 d'Acétylarsan.

Le 13 juillet, 11 heures : Ultra négatif.

On voit, par cette série d'observations, que les doses normales d'Acétylarsan (1 gr. 50) font disparaître, avant le terme des 24 premières heures, les spirochètes de la sérosité du chancre.

Mais l'observation 7 est aussi intéressante, car elle montre que pour une dose moitié moindre, c'est-à-dire 0 gr. 75 d'Acétylarsan, les spirochètes disparaissent de la même façon au bout de 24 heures (1).

Il semble donc que l'Acétylarsan ait un pouvoir spirillicide puissant aux doses habituelles auxquelles on l'injecte.

(1) Deux observations de M. Devenis (in Bouche-Laurent), s'accordent avec les nôtres.

CHAPITRE V

Résultats cliniques obtenus pendant la période du Chancre

OBSERVATION PREMIERE

G... L..., 30 ans, mécanicien.

Chancre induré du gland datant de 10 jours, avec adénopathie notable de l'aine droite.

Pas d'albumine. R. W. positive le 16 février.

On met G... immédiatement en traitement.

Le 15 février : 2 gr. 25 d'Acétylarsan. Cette dose considérable fut donnée par erreur.

Le 19 février, quand nous revoyons le malade, le chancre est en voie d'amélioration, l'inflammation a complètement disparu. L'adénopathie a sensiblement diminué.

Cette dose d'Acétylarsan ne détermina qu'une diarrhée modérée dans la nuit suivant l'injection.

Le 20 février : 2 gr. 25 d'Acétylarsan. Légère diarrhée, mais pas de vomissements.

Le 1er mars : 1 gr. 50 d'Acétylarsan. Le chancre s'épidermise, l'érosion est notablement rétrécie.

Le 6 mars : 1 gr. 50 d'Acétylarsan.

Le 12 mars : 1 gr. 50 d'Acétylarsan. La cicatrisation du chancre est totale et l'adénopathie a disparu.

Le 17 mars : 1 gr. 50 d'Acétylarsan.

Dose totale d'Acétylarsan : 10 gr. 50.

OBSERVATION II

C.. V..., 23 ans, vidangeur.

Chancre ≺ du gland, avec une pléiade de ganglions dans les deux aines. Dure depuis 10 jours.

Pas d'albumine. R. W. le 24 février négative.

Le 23 février : 1 gr. 50 d'Acétylarsan.

Le 24 février, on peut déjà constater une diminution de l'infiltrat et de l'œdème.

Le 1er mars : 1 gr. 50 d'Acétylarsan. Le chancre est en voie de guérison, mais à côté de lui, est apparue une nouvelle ulcération très douloureuse; on y relève un peu de sérosité et on fait une auto-inoculation au malade.

Le 3 mars l'inoculation reste négative, on est bien en présence d'un chancre syphilitique.

Le 7 mars : 1 gr. 50 d'Acétylarsan. L'adénopathie a disparu, le chancre est guéri.

Le malade cesse tout traitement pendant un mois et revient à la consultation le 11 avril, porteur de syphilides du gland et de la rainure balano-préputiale, ressemblant morphologiquement à de l'herpès.

Le 11 avril : 1 gr. 50 d'Acétylarsan.

Le 17 avril : 1 gr. 50 d'Acétylarsan. Les syphilides ont disparu.

Le 23 avril : 1 gr. 50 d'Acétylarsan.

Le 30 avril : 1 gr. 50 d'Acétylarsan.

Le 5 mai : 1 gr. 50 d'Acétylarsan.

Dose totale d'Acétylarsan : 12 grammes.

OBSERVATION III

L... D... A..., 27 ans, employée au tricotage toulousain.

Chancre induré de la petite lèvre gauche, datant d'un mois, à forme papuleuse, grosse adénopathie inguinale double.

Pas d'albumine. R. W. le 27 février positive.

Le 24 février : 1 gr. 50 d'Acétylarsan.

Le 26 février, on note déjà une amélioration sensible de l'adénopathie et du chancre qui s'est affaissé.

Le 1er mars : 1 gr. 50 d'Acétylarsan.

Le 6 mars : 1 gr. 50 d'Acétylarsan.

Le 12 mars : 1 gr. 50 d'Acétylarsan. L'amélioration est progressive.

Le 17 mars, jour de la piqûre, on ne fait pas le traitement, car elle présente, depuis deux jours, une angine aiguë, avec adénite du cou et température élevée, mais tout rentre dans l'ordre le lendemain.

Le 23 mars : 1 gr. 50 d'Acétylarsan. La malade est guérie cliniquement.

Le 28 mars : 1 gr. 50 d'Acétylarsan.

Dose totale d'Acétylarsan : 9 grammes.

OBSERVATION IV

R... M..., 17 ans et demi, tailleur.

Chancre induré de la lèvre supérieure, avec œdème très marqué, siégeant à droite. Grosse adénite sous-maxillaire non douloureuse, plus marquée du côté gauche que du côté droit.

Le chancre date d'une vingtaine de jours déjà, le malade présente une roséole intense.

Pas d'albumine. R. W. le 6 mars positive.

Le 3 mars : 1 gr. 50 d'Acétylarsan. Le lendemain de la piqûre, on note une diminution de l'infiltrat et de l'œdème.

Le 9 mars : 1 gr. 50 d'Acétylarsan. La roséole est décolorée.

Le 15 mars : 1 gr. 50 d'Acétylarsan. Chancre cicatrisé, adénopathie en voie de résorption. Plus de roséole.

Le 21 mars : 1 gr. 50 d'Acétylarsan.

Le 27 mars : 1 gr. 50 d'Acétylarsan.

Le 3 avril : 1 gr. 50 d'Acétylarsan.

Le 9 avril : 1 gr. 50 d'Acétylarsan.

Le 16 avril : 1 gr. 50 d'Acétylarsan.

Le 21 avril : 1 gr. 50 d'Acétylarsan.

Dose totale d'Acétylarsan : 13 gr. 50.

OBSERVATION V

M... L..., 32 ans, tailleuse.

Deux chancres ⊻, l'un de la petite lèvre gauche, l'autre du capuchon clitoridien, avec adénopathie double plus marquée à gauche qu'à droite, durant depuis 10 jours. En outre, la malade est enceinte et présente des traces d'albumine. R. W. le 13 mars positive.

Le 12 mars : 0 gr. 75 d'Acétylarsan.

Le 15 mars : Notable amélioration des chancres, plus d'albumine, aussi lui fait-on 1 gr. 50 d'Acétylarsan.

Le 19 mars : Epidermisation complète des deux chancres avec disparition de l'adénopathie.

Le 20 mars : 0 gr. 75 d'Acétylarsan.

Le 23 mars : 0 gr. 75 d'Acétylarsan.
Le 26 mars : 0 gr. 75 d'Acétylarsan.
Le 29 mars : 0 gr. 75 d'Acétylarsan.
Le 2 avril : 0 gr. 75 d'Acétylarsan.
Le 5 avril : 0 gr. 75 d'Acétylarsan.
Le 9 avril : 0 gr. 75 d'Acétylarsan.
Le 14 avril : 1 gr. 50 d'Acétylarsan. Plus d'albumine.
Le 20 avril : 1 gr. 50 d'Acétylarsan.
Dose totale d'Acétylarsan : 10 gr. 50.

OBSERVATION VI

L... F..., 31 ans, mouleur.

Chancre induré du prépuce, avec grosse adénopathie inguinale gauche.

Pas d'albumine. R. W. le 17 avril positive.

Le 21 avril : 1 gr. 50 d'Acétylarsan.

Le 26 avril : 1 gr. 50 d'Acétylarsan. Le chancre est en voie de cicatrisation, il n'y a plus d'adénopathie.

Le 1er mai : 1 gr. 50 d'Acétylarsan. Il ne reste plus que le centre de l'ulcération non encore épidermisé.

Le 7 mai : 1 gr. 50 d'Acétylarsan.

Le 14 mai : 1 gr. 50 d'Acétylarsan.

Le 19 mai : 1 gr. 50 d'Acétylarsan. Guérison clinique complète.

Le 24 mai : 1 gr. 50 d'Acétylarsan.

Le 29 mai : 1 gr. 50 d'Acétylarsan.

Dose totale d'Acétylarsan : 12 grammes.

OBSERVATION VII

F... A..., 25 ans.

Chancre Σ ulcéré du filet, grand comme une pièce de un franc, avec léger phimosis. Adénopathie inguinale gauche peu marquée. En même temps, roséole atypique, le chancre dure en effet depuis trois semaines.

Pas d'albumine. R. W. le 28 avril positive.

Le 27 avril : 1 gr. 50 d'Acétylarsan.

Le 2 mai : 1 gr. 50 d'Acétylarsan. La roséole a disparu, amélioration notable du chancre.

Le 9 mai : 1 gr. 50 d'Acétylarsan. Cicatrisation complète de la lésion.

Le 15 mai : 1 gr. 50 d'Acétylarsan.

Le 22 mai : 1 gr. 50 d'Acétylarsan.

Le 28 mai : 1 gr. 50 d'Acétylarsan.

Le 2 juin : 1 gr. 50 d'Acétylarsan.

Le 9 juin : 1 gr. 50 d'Acétylarsan.

Le 15 juin : 1 gr. 50 d'Acétylarsan.

Dose totale d'Acétylarsan : 13 gr. 50.

OBSERVATION VIII

R... M..., 23 ans, manœuvre.

Chancre induré de la rainure balano-préputiale, datant d'un mois, avec gros bubon à gauche.

Traces d'albumine. R. W. le 1er mai positive.

Le 2 mai : 1 gr. 50 d'Acétylarsan.

Le 7 mai : 1 gr. 50 d'Acétylarsan. Plus d'albumine, légère

amélioration du chancre, mais le bubon s'est ouvert spontanément et suppure.

Le 12 mai : 1 gr. 50 d'Acétylarsan.

Le 17 mai : 1 gr. 50 d'Acétylarsan.

Le 22 mai : 1 gr. 50 d'Acétylarsan. Chancre cicatrisé, mais la suppuration du bubon continue.

Le 28 mai : 1 gr. 50 d'Acétylarsan. Le bubon s'est fermé.

Le 2 juin : 1 gr. 50 d'Acétylarsan.

Le 7 juin : 1 gr. 50 d'Acétylarsan.

Dose totale d'Acétylarsan : 12 grammes.

OBSERVATION IX

V... H..., 18 ans, homme de peine.

Chancre Σ de la rainure balano-préputiale, avec adénopathie inguinale double. De plus, V... présente un énorme paraphimosis, avec large sillon d'élimination.

Pas d'albumine. R. W. le 15 mai positive.

Le 16 mai : 1 gr. 50 d'Acétylarsan.

Le 21 mai : 1 gr. 50 d'Acétylarsan. Notable amélioration du chancre. Le sillon du paraphimosis se cicatrise.

Le 26 mai : 1 gr. 50 d'Acétylarsan.

Le 31 mai : 1 gr. 50 d'Acétylarsan. Chancre cicatrisé et paraphimosis réduit.

Le 5 juin : 1 gr. 50 d'Acétylarsan.

Le 11 juin : 1 gr. 50 d'Acétylarsan.

Le 16 juin : 1 gr. 50 d'Acétylarsan.

Le 21 juin : 1 gr. 50 d'Acétylarsan.

Dose totale d'Acétylarsan : 12 grammes.

OBSERVATION X

B... P..., 32 ans, manœuvre.

Deux chancres indurés de la rainure balano-préputiale, le plus important des deux sièges à gauche, celui de droite est tout petit.

Pas d'albumine. R. W. le 1er juin positive.

Le 31 mai : 1 gr. 50 d'Acétylarsan.

Le 5 juin : 1 gr. 50 d'Acétylarsan. Chancres en voie de cicatrisation.

Le 11 juin : 1 gr. 50 d'Acétylarsan.

Le 16 juin : 1 gr. 50 d'Acétylarsan. Cicatrisation complète.

Le 21 juin : 1 gr. 50 d'Acétylarsan.

Le 25 juin : N'ayant plus d'Acétylarsan, on fait au malade une injection intra-veineuse de 0,45 de 914.

Le 2 juillet : 1 gr. 50 d'Acétylarsan.

Le 7 juillet : 1 gr. 50 d'Acétylarsan.

Dose totale d'Acétylarsan : 10 gr. 50.

OBSERVATION XI

O... E..., électricien.

Chancre Σ du gland, datant de trois semaines, avec adénopathie inguinale droite. En même temps, plaques muqueuses sur le gland, de la grosseur d'une lentille.

Pas d'albumine. R. W. le 1er juin fortement positive.

Le 1er juin : 1 gr. 50 d'Acétylarsan.

Le 6 juin : 1 gr. 50 d'Acétylarsan. Le chancre est cicatrisé, seules restent les plaques muqueuses, très améliorées cependant.

Le 11 juin : 1 gr. 50 d'Acétylarsan.

Le 16 juin : 1 gr. 50 d'Acétylarsan. Tout a disparu. O... est guéri cliniquement.

Le 21 juin : 1 gr. 50 d'Acétylarsan.

Le 26 juin : Faute d'Acétylarsan, on fait une injection intra-veineuse de 0,45 de novarsénobenzol.

Le 2 juillet : 1 gr. 50 d'Acétylarsan.

Le 7 juillet : 1 gr. 50 d'Acétylarsan.

Dose totale d'Acétylarsan : 10 gr. 50.

OBSERVATION XII

G... E..., 17 ans, homme de peine.

Chancre induré, datant de 8 jours, siégeant sur le prépuce, avec signe du volet, adénopathie inguinale gauche.

Traces d'albumine. R. W. le 5 juin positive.

Le 4 juin : 0 gr. 75 d'Acétylarsan.

Le 8 juin : 0 gr. 75 d'Acétylarsan. L'ulcération s'épidermise par la périphérie.

Le 11 juin : 0 gr. 75 d'Acétylarsan.

Le 14 juin : 0 gr. 75 d'Acétylarsan.

Le 21 juin : 0 gr. 75 d'Acétylarsan. Le chancre est en entier cicatrisé.

Le 23 juin : L'Acétylarsan manquant, on fait une injection intra-veineuse de 0,45 de 914.

Le 30 juin : 0 gr. 60 de 914.

Le 7 juillet : 1 gr. 50 d'Acétylarsan.

Dose totale d'Acétylarsan : 5 gr. 25.

OBSERVATION XIII

V... M..., ménagère, 36 ans.

Chancre ⊻ de la grande lèvre gauche, adénopathie inguinale du même côté. Plaques muqueuses de la vulve.

Traces d'albumine. R. W. le 6 juin fortement positive.

Le 6 juin : 0 gr. 75 d'Acétylarsan.

Le 9 juin : 0 gr. 75 d'Acétylarsan. Il y a déjà une notable amélioration du chancre et des plaques muqueuses mais, le jour de la piqûre, la malade a eu de l'agitation, de la céphalée et une légère diarrhée.

Le 11 juin : 0 gr. 75 d'Acétylarsan. Le mieux continue, mais, le soir de la piqûre faite le 9, elle a eu des vomissements et du malaise. On attend une semaine pour lui faire une nouvelle injection.

Le 18 juin : 0 gr. 75 d'Acétylarsan. Les plaques muqueuses ont disparu, le chancre est cicatrisé, mais il reste un œdème mou de la grande lèvre gauche. Le soir de la piqûre, V... fait 39°.

Le 21 juin : 0 gr. 75 d'Acétylarsan.

Le 25 juin : L'Acétylarsan manquant, on le remplace par 0,30 de néosalvarsan.

Le 2 juillet : 1 gr. 50 d'Acétylarsan.

Le 7 juillet : 1 gr. 50 d'Acétylarsan.

Le 12 juillet : 1 gr. 50 d'Acétylarsan.

Le 18 juillet : 1 gr. 50 d'Acétylarsan.

Le 23 juillet : 1 gr. 50 d'Acétylarsan.

Dose totale d'Acétylarsan : 12 grammes.

Ce n'est que quelques jours après la fin du traitement que l'œdème de la grande lèvre a complètement disparu.

OBSERVATION XIV

F... M..., 43 ans, terrassier.

Chancre Σ de la rainure balano-préputiale, datant de 8 jours, avec polyadénite inguinale.

Pas d'albumine. R. W. le 12 juillet positive.

Le 12 juillet : 1 gr. 50 d'Acétylarsan.

Le 19 juillet : 1 gr. 50 d'Acétylarsan. L'adénopathie est ramollie, le chancre se cicatrise.

Le 24 juillet : 1 gr. 50 d'Acétylarsan. Guérison clinique complète.

Le 30 juillet : 1 gr. 50 d'Acétylarsan.

Le 4 août : 1 gr. 50 d'Acétylarsan.

Le 9 août : 1 gr. 50 d'Acétylarsan.

Le 14 août : 1 gr. 50 d'Acétylarsan.

Le 20 août : 1 gr. 50 d'Acétylarsan.

Dose totale d'Acétylarsan : 12 grammes.

OBSERVATION XV

S... J...

Récidive de chancre siégeant sur le gland, avec une adénite inguinale prononcée à droite.

Le premier chancre date de 1911 et a disparu sous l'action de l'huile grise; depuis ce temps-là, le malade n'a plus rien fait comme traitement anti-syphilitique.

Pas d'albumine. R. W. Le 5 juillet positive.

Le 5 juillet : 1 gr. 50 d'Acétylarsan.

Le 10 juillet : 1 gr. 50 d'Acétylarsan. Amélioration très notable.

Le 16 juillet : 1 gr. 50 d'Acétylarsan. Cicatrisation presque totale du chancre.

Le 21 juillet : 1 gr. 50 d'Acétylarsan.

Le 26 juillet : 1 gr. 50 d'Acétylarsan. Guérison complète, l'adénopathie a complètement disparu.

Le 31 juillet : 1 gr. 50 d'Acétylarsan.

Le 5 août : 1 gr. 50 d'Acétylarsan.

Le 11 août : 1 gr. 50 d'Acétylarsan.

Dose totale : 12 grammes d'Acétylarsan.

OBSERVATION XVI

P... L..., 19 ans, bonne.

Deux chancres syphilitiques : l'un de la petite lèvre gauche, l'autre du capuchon clitoridien, datant d'une quinzaine de jours. Adénopathie inguinale gauche.

Pas d'albumine. R. W. le 22 juin positive.

Le 20 juin : 1 gr. 50 d'Acétylarsan.

Le 23 juin : Ils sont déjà presque complètement cicatrisés.

Le 15 juin : 1 gr. 50 d'Acétylarsan. Les chancres ont disparu, l'adénite s'est résorbée.

Le 29 juin : Faute d'Acétylarsan, on fait une injection intra-veineuse de 0,30 de 914.

Le 5 juillet : 1 gr. 50 d'Acétylarsan.

Le 10 juillet : 1 gr. 50 d'Acétylarsan.

Le 16 juillet : 1 gr. 50 d'Acétylarsan.

Le 21 juillet : 1 gr. 50 d'Acétylarsan.

Le 26 juillet : 1 gr. 50 d'Acétylarsan.

Le 31 juillet : 1 gr. 50 d'Acétylarsan.

Dose totale d'Acétylarsan : 12 grammes.

Nous voyons, d'après cette série d'observations, que l'action clinique de l'Acétylarsan sur les chancres est évidente.

Dès la première injection, 24 heures après, il est possible de remarquer cliniquement de notables modifications dans la morphologie du chancre.

En effet, l'érosion perd ses caractères inflammatoires, ou du moins en partie, et il n'est pas rare de constater une diminution de l'infiltrat et de l'œdème (Cf. obs. clinique IV).

L'ulcération s'épidermise, la réparation se faisant de la périphérie vers le centre, et, en général, au bout de douze à quinze jours, la cicatrisation est obtenue.

Les doses d'Acétylarsan ne semblent pas agir en raison directe du poids injecté et on trouve des guérisons cliniques aussi rapides avec des doses de 0 gr. 75 (Cf. obs. clinique V et XII).

Nous n'avons eu qu'un cas où, pendant la durée du traitement, l'œdème et l'induration du chancre ne se soient pas entièrement résorbés (Cf. obs. clinique XIII), bien que la cicatrisation se soit opérée après la troisième piqûre, et que les plaques muqueuses aient complètement disparu.

L'adénopathie, elle aussi, subit presque immédiatement l'action de l'Acétylarsan, elle se ramollit dès le début du traitement, cède rapidement et, au quinzième jour, elle n'est plus représentée que par des ganglions à peine plus gros que normalement.

En résumé, on peut dire que l'allure, la coloration et l'aspect du chancre, sont très vite et très heureusement influencés par l'Acétylarsan.

CHAPITRE VI

Résultats obtenus pendant la période exanthématique et précoce soi-disant secondaire.

OBSERVATION XVII

S... A..., 20 ans, ménagère.

Syphilis papuleuse de la vulve. Les plaques sont très hypertrophiques.

Le 31 janvier : 1 gr. 50 d'Acétylarsan.

Le 1er février : Les plaques se détergent et s'améliorent.

Le 2 février, R. W. positive.

Le 5 février : Les plaques sont presque complètement affaissées.

Le 10 février : 1 gr. 50 d'Acétylarsan.

Le 14 février : 1 gr. 50 d'Acétylarsan.

Les plaques sont en parties cicatrisées, aussi la malade sort et ne continue plus son traitement. Au bout de quelques jours, les syphilides réapparaissent. Elle rentre alors dans le service de M. le Professeur Nanta, où on continue la série des injections.

Le 21 février : 0 gr. 75 d'Acétylarsan.
Le 24 février : 0 gr. 75 d'Acétylarsan.
Le 2 mars : 0 gr. 75 d'Acétylarsan.
Le 6 mars : 0 gr. 75 d'Acétylarsan.
Le 9 mars : 0 gr. 75 d'Acétylarsan.
Le 12 mars : 0 gr. 75 d'Acétylarsan.
Les plaques ont définitivement disparu.
Dose totale d'Acétylarsan : 9 grammes.

La malade revient le 15 mai, pour une prise de sang. La R. W. est encore faiblement positive. On lui fait une nouvelle série.

Le 19 mai : 1 gr. 50 d'Acétylarsan.
Le 28 mai : 1 gr. 50 d'Acétylarsan.
Le 2 juin : 1 gr. 50 d'Acétylarsan.
Le 7 juin : 1 gr. 50 d'Acétylarsan.
Dose totale : 15 grammes d'Acétylarsan.

OBSERVATION XVIII

A... G..., 37 ans, ménagère.

Syphilis papuleuse généralisée sur tout le corps, mais surtout abondante sur l'abdomen. Lésions labyrinthiques, bourdonnements d'oreilles, vertiges, céphalée.

Traces d'albumine. R. W. le 6 février fortement positive.

Le 2 février : 1 gr. 50 d'Acétylarsan. Le soir de la piqûre, la malade se plaint de douleurs dans la fesse.

Le 7 février : 1 gr. 50 d'Acétylarsan. L'albumine a disparu, les papules de l'abdomen n'existent plus, seules subsistent, mais beaucoup moins prononcées, celles du bras. Cette injection est bien tolérée, mais, le lendemain, la malade fait un peu de température : 38°.

Le 12 février : 1 gr. 50 d'Acétylarsan. Les vertiges et les

bourdonnements d'oreilles ont disparu; le 13 février, la fesse piquée est douloureuse, la malade a une céphalée violente et 38° de température. Le lendemain tout disparaît.

Le 19 février : 1 gr. 50 d'Acétylarsan. Disparition des éléments papuleux.

Le 24 février : 1 gr. 50 d'Acétylarsan. Le lendemain, œdème palpébral gauche, blanc, non douloureux, mais prurigineux qui disparaît dans 48 heures, mais la paupière droite est prise à son tour. Le 27 février tout a disparu.

Le 1er mars : 1 gr. 50 d'Acétylarsan.

Le 7 mars : 1 gr. 50 d'Acétylarsan.

Le 13 mars : 1 gr. 50 d'Acétylarsan.

Le 20 mars : 1 gr. 50 d'Acétylarsan.

Le 27 mars : 1 gr. 50 d'Acétylarsan.

Dose totale d'Acétylarsan : 15 grammes.

OBSERVATION XIX

F... A..., 22 ans, menuisier.

Syphilis secondaire, caractérisée par une plaque muqueuse du cou, région sous-maxillaire, à forme nettement papuleuse, des plaques muqueuses des amygdales et des syphilides croûteuses au front.

Pas d'albumine. R. W. positive le 9 février.

Le 7 février : 1 gr. 50 d'Acétylarsan.

Le 12 février : 1 gr. 50 d'Acétylarsan. Les lésions frontales sont très améliorées, ainsi que l'angine. La plaque muqueuse du cou s'est affaissée et est en voie de cicatrisation.

Le 17 février : 1 gr. 50 d'Acétylarsan. Les syphilides du front ont disparu, ainsi que les plaques gutturales, la lésion du cou seule n'est pas encore complètement guérie.

Le 23 février : 1 gr. 50 d'Acétylarsan. Guérison clinique.

Le 17 février : 1 gr. 50 d'Acétylarsan. Le malade est obligé de partir à l'étranger, aussi nous est-il impossible de savoir si la guérison s'est maintenue.

OBSERVATION XX

D... D..., 19 ans, bonne.

Est entrée dans le service de M. le Professeur Audry, pour métrite, le 12 décembre 1922. A ce moment-là, la R. W. fut négative.

Au cours du traitement de sa métrite, on aperçoit, le 7 février, une plaque muqueuse sur la grande lèvre droite et sur l'abdomen une roséole discrète. En même temps, elle présente une adénopathie inguinale gauche douloureuse, remontant, d'après les dires de la malade, au 15 janvier. La lésion initiale ne peut être retrouvée.

Pas d'albumine. R. W. le 9 février positive.

Le 8 février : 1 gr. 50 d'Acétylarsan. Le 10 février, les éléments de la roséole sont moins surélevés et ont perdu leur vive couleur.

Le 12 février, la roséole a complètement disparu.

Le 13 février : 1 gr. 50 d'Acétylarsan. La plaque muqueuse de la grande lèvre a également disparu. L'adénopathie subsiste.

Le 19 février : 1 gr. 50 d'Acétylarsan.

Le 24 février : 1 gr. 50 d'Acétylarsan. L'adénopathie se ramollit, mais ne disparaît pas encore.

Le 1er mars : 1 gr. 50 d'Acétylarsan.

Le 8 mars : 1 gr. 50 d'Acétylarsan.

Le 14 mars : 1 gr. 50 d'Acétylarsan. Plus d'adénopathie.

Dose totale d'Acétylarsan : 10 gr. 50.

OBSERVATION XXI

B... C..., 46 ans, lingère.

B... a contracté la syphilis en 1918, a fait jusqu'en 1923 quatre séries de 914 et trois séries d'huile grise. Mais tous ces traitements sont restés inachevés, aussi la malade a-t-elle présenté successivement : en 1918 un ulcère de jambe, en 1921, une iritis, un peu plus tard, un érythème syphilitique généralisé.

Actuellement, récidive de syphilis secondaire. B... a tout son corps couvert de papules.

Pas d'albumine. R. W. positive le 15 février.

Le 16 février : 1 gr. 50 d'Acétylarsan.

Le 21 février : 0 gr. 75 d'Acétylarsan. Toutes les papules se décolorent, elles sont devenues pâles. Les syphilides du bras ont presque complètement disparu.

Le 27 février : 1 gr. 50 d'Acétylarsan. A la place des papules, il ne reste que des macules faiblement colorées.

Le 5 mars : 1 gr. 50 d'Acétylarsan.

Le 12 mars : 1 gr. 50 d'Acétylarsan.

Le 17 mars : 1 gr. 50 d'Acétylarsan.

Le 23 mars : 1 gr. 50 d'Acétylarsan.

Le 29 mars : 1 gr. 50 d'Acétylarsan.

Le 4 avril : 1 gr. 50 d'Acétylarsan.

A la fin du traitement, les macules se décolorent également.

Cliniquement, B... est guérie. Elle a reçu 12 gr. 75 d'Acétylarsan.

OBSERVATION XXII

D... M..., 44 ans, manœuvre.

Syphilis acquise il y a 10 ans, traitée à l'arsenic et au mercure. Depuis 4 ans, D... n'a fait aucun traitement.

Il y a un mois que le malade a ressenti, lorsqu'il mastiquait, des douleurs à la langue. Il vient à la consultation le 17 février et on aperçoit sur la commissure labiale gauche une vaste plaque muqueuse. La langue en est pavée. Mais il y en a une, siégeant à gauche, qui est atypique, elle est surélevée au lieu d'avoir l'aspect habituel de la prairie fauchée.

Pas d'albumine. R. W. le 20 février positive.

Le 17 février : 1 gr. 50 d'Acétylarsan. Le 19 février on constate déjà une notable amélioration.

Le 23 février : 1 gr. 50 d'Acétylarsan. Les plaques typiques sont en bonne voie de cicatrisation, celle de gauche s'est affaissée et est moins étendue.

Le 1er mars : 1 gr. 50 d'Acétylarsan. Seule subsiste la plaque de gauche qui se cicatrise lentement.

Le 7 mars : 1 gr. 50 d'Acétylarsan. Le malade est guéri cliniquement.

Le 13 mars : 1 gr. 50 d'Acétylarsan.

Le 20 mars : 1 gr. 50 d'Acétylarsan.

Le 26 mars : 1 gr. 50 d'Acétylarsan.

Le 31 mars : 1 gr. 50 d'Acétylarsan.

Le 7 avril : 1 gr. 50 d'Acétylarsan.

Le 14 avril : 1 gr. 50 d'Acétylarsan.

Dose totale : 15 grammes d'Acétylarsan.

Le 2 mars : 1 gr. 50 d'Acétylarsan.

Le 7 mars : 1 gr. 50 d'Acétylarsan. La roséole a complètement disparu, les plaques de la bouche se cicatrisent, les plaques anales commencent à peine à s'affaisser.

Le 12 mars : 1 gr. 50 d'Acétylarsan. Les plaques de la bouche n'existent plus.

Le 17 mars : 1 gr. 50 d'Acétylarsan. L'amélioration continue pour les plaques anales.

Le 24 mars : 1 gr. 50 d'Acétylarsan.

Le 30 mars : 1 gr. 50 d'Acétylarsan.

Le 5 avril : 1 gr. 50 d'Acétylarsan.

Le 11 avril : 1 gr. 50 d'Acétylarsan. Tout a disparu, il ne reste plus que des macules à l'anus.

Le 17 avril : 1 gr. 50 d'Acétylarsan.

Dose totale d'Acétylarsan : 13 gr. 50.

OBSERVATION XXV

F... G..., 26 ans, repasseuse.

Chancre de la grande lèvre, en mai 1922, avec roséole, traitée par le luatol. F... a pris ensuite du biiodure de mercure. Elle vient à la consultation le 5 mars 1923 et présente des plaques muqueuses sur le voile du palais, situées de chaque côté de la luette.

Pas d'albumine. R. W. 6 mars faiblement positive.

Le 6 mars : 1 gr. 50 d'Acétylarsan.

Le 12 mars : 1 gr. 50 d'Acétylarsan. Les lésions se cicatrisent.

Le 17 mars : 1 gr. 50 d'Acétylarsan. Guérison clinique complète.

Le 24 mars : 1 gr. 50 d'Acétylarsan.

Le 30 mars : 1 gr. 50 d'Acétylarsan.

Le 5 avril : 1 gr. 50 d'Acétylarsan.
Le 12 avril : 1 gr. 50 d'Acétylarsan.
Le 17 avril : 1 gr. 50 d'Acétylarsan.
Dose totale : 12 grammes d'Acétylarsan.

OBSERVATION XXVI

G... S..., 29 ans, mécanicienne.

Grosse ulcération de l'amygdale droite, qui est à moitié détruite. Plaques muqueuses pavant l'amygdale gauche et la langue, avec douleur à la déglutition.

Pas d'albumine. R. W. le 6 mars faiblement positive.

Le 5 mars : 1 gr. 50 d'Acétylarsan.

Le 12 mars : 1 gr. 50 d'Acétylarsan. Légère amélioration.

Le 17 mars : 1 gr. 50 d'Acétylarsan. Les plaques ont disparu, l'ulcération se cicatrise.

Le 23 mars : 1 gr. 50 d'Acétylarsan. Le mieux continue, il ne reste plus qu'une petite perte de substance à combler.

Le 4 avril : 1 gr. 50 d'Acétylarsan. Cicatrisation totale.

Le 9 avril : 1 gr. 50 d'Acétylarsan.

Le 11 avril : 1 gr. 50 d'Acétylarsan.

Le 25 avril : 1 gr. 50 d'Acétylarsan.

Dose totale d'Acétylarsan : 12 grammes.

OBSERVATION XXVII

M... M.-L..., 23 ans, ménagère.

Syphilis acquise en 1921, traitée par 6 piqûres de 914, 6 piqûres d'huile grise, puis a pris des pilules de protoiodure et de l'iodure de potassium.

Le 7 mars 1923, M... vient à la consultation et présente des plaques muqueuses sur les amygdales et sur la luette. Elle a, sur tout le corps, des macules résultant d'une éruption de papules syphilitiques déjà disparues.

Pas d'albumine. R. W. le 9 mars positive.

Le 7 mars : 1 gr. 50 d'Acétylarsan.

Le 12 mars, la malade nous dit qu'après la piqûre, elle a été souffrante; vers les 16 heures, elle a été obligée de s'aliter. Elle a eu une violente céphalée, des troubles gastriques et quelques légers vomissements. En même temps, elle a présenté sur les bras et le tronc un érythème très prurigineux, puis tout a disparu vers les 19 heures. La malade n'est pas sujette aux poussées d'érythème.

Les lésions sont guéries. On lui injecte seulement 0 gr. 75 d'Acétylarsan.

Le 19 mars : 0 gr. 75 d'Acétylarsan.

Le 29 mars : 1 gr. 50 d'Acétylarsan.

Le 5 avril : 1 gr. 50 d'Acétylarsan.

Le 19 avril : 1 gr. 50 d'Acétylarsan.

Le 26 avril : 1 gr. 50 d'Acétylarsan.

Le 3 mai : 1 gr. 50 d'Acétylarsan.

Le 23 mai : 1 gr. 50 d'Acétylarsan.

Dose totale : 12 grammes d'Acétylarsan.

OBSERVATION XXVIII

F... H..., 21 ans, charpentier.

Il y a trois mois, F... a eu un chancre sur le filet actuellement cicatrisé, mais il a encore une adénopathie inguinale gauche.

Il présente, à l'heure actuelle, une roséole œdémateuse sur tout le tronc.

Pas d'albumine. R. W. le 9 mars positive.

Le 9 mars : 1 gr. 50 d'Acétylarsan.

Le 15 mars : 1 gr. 50 d'Acétylarsan. La roséole est sensiblement améliorée, l'adénite se résorbe.

Le 21 mars : 1 gr. 50 d'Acétylarsan. Le malade est cliniquement guéri, l'adénite subsiste.

Le 27 mars : 1 gr. 50 d'Acétylarsan. Tout a disparu.

Le 2 avril : 1 gr. 50 d'Acétylarsan.

Le 9 avril : 1 gr. 50 d'Acétylarsan.

Le 14 avril : 1 gr. 50 d'Acétylarsan.

Le 20 avril : 1 gr. 50 d'Acétylarsan.

Dose totale : 12 grammes d'Acétylarsan.

OBSERVATION XXIX

S... A..., 50 ans, commissionnaire.

Déjà, fin décembre, S... a eu des syphilides sur les deux jambes, mais il n'a fait aucun traitement à cette époque.

Actuellement, il présente des syphilides tuberculeuses, recouvertes de croûtes, sur la tête, le tronc, les membres inférieurs, où elles sont ulcérées. En outre, il a des plaques muqueuses gutturales.

Pas d'albumine. R. W. le 15 mars positive.

Le 15 mars : 1 gr. 50 d'Acétylarsan.

Le 21 mars : 1 gr. 50 d'Acétylarsan. Légère amélioration.

Le 23 mars : Les plaques gutturales ont disparu.

Le 27 mars : 1 gr. 50 d'Acétylarsan. Les lésions ne sont plus représentées que par un mince infiltrat, très pigmenté, ou par des érosions de bon aspect trois fois plus petites que les ulcérations primitives.

Le 2 avril : 1 gr. 50 d'Acétylarsan.

Le 9 avril : 1 gr. 50 d'Acétylarsan. Tout est cicatrisé, il ne reste plus que des macules.

Le 16 avril : 1 gr. 50 d'Acétylarsan.

Le 23 avril : 0 gr. 75 d'Acétylarsan.

Le 27 avril : 1 gr. 50 d'Acétylarsan.

Dose totale : 11 gr. 25 d'Acétylarsan.

OBSERVATION XXX

B... A..., 48 ans, marchand forain.

Chancre de la rainure balano-préputiale, en octobre 1922, traité à la Pitié, à Paris, avec 3 gr. 15 de 914 et localement par des pulvérisations d'air chaud. N'a plus rien fait depuis comme traitement.

Actuellement, lésions croûteuses disséminées sur tout le corps, plaques muqueuses de la gorge, plaques suintantes sur la face interne des cuisses, sur le scrotum et au pourtour de l'anus.

Pas d'albumine. R. W. très fortement positive le 22 mars.

Le 22 mars : 1 gr. 50 d'Acétylarsan.

Le 23 mars : On peut observer une modification des plaques, celles du scrotum sont affaissées et celles des cuisses sont déjà sèches.

Le 28 mars : 1 gr. 50 d'Acétylarsan. Les plaques muqueuses ont toutes disparu, les croûtes tombent facilement et laissent à leur place des macules.

Le 3 avril : 1 gr. 50 d'Acétylarsan.

Le 9 avril : 1 gr. 50 d'Acétylarsan.

Le 16 avril : 1 gr. 50 d'Acétylarsan.

Le 21 avril : 1 gr. 50 d'Acétylarsan.

Le malade sort de l'hôpital, cliniquement guéri, sans avoir achevé son traitement; il revient pour une récidive le 23 août.

Le 23 août : 1 gr. 50 d'Acétylarsan.

Le 28 août : 1 gr. 50 d'Acétylarsan. Tout a disparu.

Dose totale : 12 grammes d'Acétylarsan.

OBSERVATION XXXI

H... O..., 29 ans, chauffeur.

Roséole disséminée sur le tronc et l'abdomen, datant de 15 jours. En même temps, grosse adénopathie inguinale à gauche, subsistant après la disparition du chancre, qui date de 2 mois.

Pas d'albumine. R. W. le 22 mars très fortement positive.

Le 22 mars : 1 gr. 50 d'Acétylarsan.

Le 28 mars : 1 gr. 50 d'Acétylarsan. Amélioration très sensible, la roséole s'est affaissée, il ne reste plus qu'une légère pigmentation.

Le 3 avril : 1 gr. 50 d'Acétylarsan.

Le 9 avril : 1 gr. 50 d'Acétylarsan. Guérison clinique complète.

Le 14 avril : 1 gr. 50 d'Acétylarsan.

Le 20 avril : 1 gr. 50 d'Acétylarsan.

Le 26 avril : 1 gr. 50 d'Acétylarsan.

Le 2 mai : 1 gr. 50 d'Acétylarsan.

Le 8 mai : 1 gr. 50 d'Acétylarsan.

Dose totale d'Acétylarsan : 13 gr. 50.

OBSERVATION XXXII

H... H..., 30 ans, ménagère.

Plaques muqueuses gutturales et plaques hypertrophiques de la vulve.

Pas d'albumine. R. W. fortement positive le 26 mars.

Le 26 mars : 1 gr. 50 d'Acétylarsan.

Le 3 avril : 1 gr. 50 d'Acétylarsan. Les plaques vulvaires ont disparu, seules subsistent les plaques linguales grandement améliorées.

Le 9 avril : 1 gr. 50 d'Acétylarsan. Toutes les lésions ont disparu.

Le 16 avril : 1 gr. 50 d'Acétylarsan.

Le 23 avril : 1 gr. 50 d'Acétylarsan.

Le 30 avril : 1 gr. 50 d'Acétylarsan.

Le 7 mai : 1 gr. 50 d'Acétylarsan.

Le 14 mai : 1 gr. 50 d'Acétylarsan.

Le 24 mai : 1 gr. 50 d'Acétylarsan.

Dose totale d'Acétylarsan : 13 gr. 50.

OBSERVATION XXXIII

E... F..., 30 ans, homme de peine.

Chancre induré de la rainure balano-préputiale, complètement cicatrisé et non traité; il subsiste encore une adénite inguinale double. Roséole abdominale très marquée.

Traces d'albumine. R. W. le 6 avril fortement positive.

Le 5 avril : 0 gr. 75 d'Acétylarsan.

Le 9 avril : le malade n'a plus d'albumine; 1 gr. 50 d'Acétylarsan. La roséole a disparu.

Le 16 avril : 1 gr. 50 d'Acétylarsan. L'adénite s'est résorbée. Guérison clinique complète.

Le 21 avril : 1 gr. 50 d'Acétylarsan.

Le 27 avril : 1 gr. 50 d'Acétylarsan.

Le 3 mai : 1 gr. 50 d'Acétylarsan.

Le 9 mai : 1 gr. 50 d'Acétylarsan.

Le 15 mai : 1 gr. 50 d'Acétylarsan.

Le 21 mai : 1 gr. 50 d'Acétylarsan.

Dose totale : 12 gr. 75 d'Acétylarsan.

OBSERVATION XXXIV

L... B... M..., 35 ans, sans profession.

Chancre avec bubon siégeant à gauche; en 1914, traité par 4 injections de 914.

Syphilis méningée avec céphalées violentes en 1918, bourdonnements d'oreilles et chute des cheveux, en même temps un bubon apparaissait à droite. Le traitement a consisté en 10 piqûres de cyanure de mercure et en ingestion de pilules de Ricord.

En janvier 1923, L... B... présente une roséole intense avec plaques muqueuses gutturales; on lui fait alors, dans le service de M. le Professeur Nanta, un traitement de 4 gr. 35 de 914; la dernière injection date du 20 mars.

Le 1er avril 1923, la malade revient à la consultation, présentant une récidive caractérisée par des plaques muqueuses linguales et par une syphilis croûteuse de la lèvre inférieure.

R. W. le 13 avril fortement positive.

Le même jour, on lui fait 1 gr. 50 d'Acétylarsan.

Le 16 avril : Les plaques linguales ont disparu, mais la syphilis de la lèvre existe encore. On analyse ses urines à l'Esbach et on trouve 0 gr. 30 d'albumine.

Le 17 avril : On ne trouve plus que 0 gr. 20 d'albumine.

Le 18 avril : 0 gr. 10 d'albumine.

Le 19 avril : 0 gr. 75 d'Acétylarsan. L'albumine ne peut plus être dosée.

Le 23 avril : 0 gr. 75 d'Acétylarsan. La lésion de la lèvre est complètement cicatrisée.

Le 26 avril : 0 gr. 75 d'Acétylarsan.

Le 1er mai : 0 gr. 75 d'Acétylarsan.

Le 4 mai : 0 gr. 75 d'Acétylarsan.

Le 7 mai : 1 gr. 50 d'Acétylarsan.

Le 11 mai : 0 gr. 75 d'Acétylarsan.

Le 15 mai : 0 gr. 75 d'Acétylarsan.

Le 22 mai : 0 gr. 75 d'Acétylarsan.

On cesse les injections à cause d'un accident dont nous reparlerons plus tard.

Le 25 mai : 0 gr. 75 d'Acétylarsan.

Dose totale d'Acétylarsan : 9 gr. 75.

OBSERVATION XXXV

T..., 30 ans, culotière.

Syphilis papulo-squameuse, généralisée à toutes les parties du corps, datant d'environ 7 semaines et précédée de malaises avec courbature générale et céphalée. T... a, en outre, une plaque muqueuse au bout de la langue et une angine spécifique surtout marquée à droite.

Pas d'albumine. R. W. le 20 avril positive.

Le 19 avril : 1 gr. 50 d'Acétylarsan.

Le 25 avril, 0 gr. 75 d'Acétylarsan, car la malade a été in-

disposée par la piqûre du 19 avril. L'angine et la plaque de la langue ont disparu. Les papules s'affaissent, celles des jambes et des bras se desquament. La coloration est moins vive.

Le 28 avril : 0 gr. 75 d'Acétylarsan. L'amélioration va en s'accentuant. Toutes les papules se desquament.

Le 1er mai : 0 gr. 75 d'Acétylarsan.

Le 4 mai : 0 gr. 75 d'Acétylarsan.

Le 7 mai : 0 gr. 75 d'Acétylarsan.

Le 11 mai : 0 gr. 75 d'Acétylarsan. La guérison clinique est complète : la malade ne revient plus.

Dose totale d'Acétylarsan : 6 grammes.

OBSERVATION XXXVI

M... J..., 20 ans, roulier.

Chancre ∑ avec phimosis, datant d'un mois, cicatrisé à l'heure actuelle.

Plaques muqueuses de la langue, papules sur le gland et le scrotum, avec bubon de l'aine gauche, très douloureux, du volume d'un poing d'adulte.

Albumine en assez grande quantité. R. W. le 20 avril fortement positive.

Le 21 avril : 0 gr. 75 d'Acétylarsan.

Le 24 avril : 0 gr. 75 d'Acétylarsan. Le bubon s'est ouvert dans la nuit du 23 au 24, les papules se cicatrisent, les plaques gutturales ont presque entièrement disparu.

Le 27 avril : 0 gr. 75 d'Acétylarsan. Le bubon se referme.

Le 1er mai : 0 gr. 75 d'Acétylarsan. Guérison clinique complète, tout a disparu.

Le 2 mai : On fait une nouvelle analyse des urines : il n'y a plus d'albumine.

Le 7 mai : 1 gr. 50 d'Acétylarsan.
Le 12 mai : 1 gr. 50 d'Acétylarsan.
Le 17 mai : 1 gr. 50 d'Acétylarsan.
Le 22 mai : 1 gr. 50 d'Acétylarsan.
Le 28 mai : 1 gr. 50 d'Acétylarsan.
Le 4 juin : 1 gr. 50 d'Acétylarsan.
Dose totale d'Acétylarsan : 12 grammes.

OBSERVATION XXXVII

L... H..., 24 ans, mécanicien-ajusteur.

Roséole sur les flancs, avec plaques muqueuses de la gorge datant d'un mois.

Pas d'albumine. R. W. le 21 avril positive.

Le 21 avril : 1 gr. 50 d'Acétylarsan.

Le 26 avril : 1 gr. 50 d'Acétylarsan. La roséole a complètement disparu, seules subsistent les plaques qui commencent à se cicatriser.

Le 3 mai : 1 gr. 50 d'Acétylarsan. L... est cliniquement guéri.

Le 9 mai : 1 gr. 50 d'Acétylarsan.
Le 18 mai : 1 gr. 50 d'Acétylarsan.
Le 23 mai : 1 gr. 50 d'Acétylarsan.
Le 29 mai : 1 gr. 50 d'Acétylarsan.
Dose totale d'Acétylarsan : 10 gr. 50.

OBSERVATION XXXVIII

C... B..., 32 ans, ménagère.

Syphilis papuleuse localisée, au début, il y a un mois en-

viron, au cou.. Cette éruption a fait place en partie à des macules, il ne reste plus que quelques rares papules affaissées. Il existe dans la région vulvaire et périanale, de vastes papules hypertrophiques, avec un œdème très marqué des grandes et petites lèvres.

Présence d'albumine. R. W. positive le 27 avril.

Le 26 avril : 0 gr. 75 d'Acétylarsan.

Le 28 avril : 0 gr. 75 d'Acétylarsan. Amélioration très notable, l'œdème des lèvres a beaucoup diminué et les papules se détergent et s'affaissent.

Le 1er mai : 0 gr. 75 d'Acétylarsan. Le mieux continue, mais la cicatrisation est lente à s'opérer.

Le 7 mai : La malade n'a plus d'albumine. 1 gr. 50 d'Acétylarsan.

Le 12 mai : 1 gr. 50 d'Acétylarsan. Les lésions vulvaires ont disparu; seules subsistent celles de la région périanale. L'œdème n'est pas tout à fait résorbé.

Le 17 mai : 1 gr. 50 d'Acétylarsan.

Le 22 mai : 1 gr. 50 d'Acétylarsan.

Le 28 mai : 1 gr. 50 d'Acétylarsan. Guérison clinique.

Le 2 juin : 1 gr. 50 d'Acétylarsan.

Dose totale d'Acétylarsan : 12 grammes.

OBSERVATION XXXIX

F... M..., 24 ans, chauffeur.

Syphilis acquise en 1921, traitée par deux séries de piqûres au 914 et une série d'injections au cyanure de mercure.

Le malade a, actuellement, des plaques muqueuses de l'amygdale droite et de la langue.

Pas d'albumine. Le 1er mai, R. W. positive.

Le 2 mai : 1 gr. 50 d'Acétylarsan.

Le 8 mai : 1 gr. 50 d'Acétylarsan. Amélioration sensible.

Le 14 mai : 1 gr. 50 d'Acétylarsan. Cliniquement F... est guéri.

Le 19 mai : 1 gr. 50 d'Acétylarsan.

Le 25 mai : 1 gr. 50 d'Acétylarsan.

Le 31 mai : 1 gr. 50 d'Acétylarsan.

Le 6 juin : 1 gr. 50 d'Acétylarsan.

Le 12 juin : 1 gr. 50 d'Acétylarsan.

Dose totale : 12 grammes d'Acétylarsan.

OBSERVATION XL

B... A..., 20 ans, sans profession.

Syphilis acquise en 1921, traitée par un série de piqûres au 914 et par des injections d'huile grise.

Depuis, la malade a commencé plusieurs traitements qu'elle n'a jamais finis.

Actuellement, la langue et les amygdales sont pavées de plaques muqueuses.

Pas d'albumine. R. W. le 15 mai positive.

Le 14 mai : 1 gr. 50 d'Acétylarsan.

Le 19 mai : 1 gr. 50 d'Acétylarsan. Les plaques sont en voie de cicatrisation.

Le 28 mai : 1 gr. 50 d'Acétylarsan. Les plaques de l'amygdale ont disparu.

Le 2 juin : 1 gr. 50 d'Acétylarsan. Guérison clinique complète.

Le 7 juin : 1 gr. 50 d'Acétylarsan.

Le 12 juin : 1 gr. 50 d'Acétylarsan.

Le 18 juin : 1 gr. 50 d'Acétylarsan.
Le 23 juin : 1 gr. 50 d'Acétylarsan.
Dose totale : 12 grammes d'Acétylarsan.

OBSERVATION XLI

L... F..., 32 ans, ménagère.

Syphilides généralisées disséminées sur la vulve, les amygdales, avec iritis droite. La malade a, en outre, une réaction méningée.

Pas d'albumine; le 15 mai R. W. positive.

Le 15 mai : 0 gr. 75 d'Acétylarsan.

Le 17 mai : 1 gr. 50 d'Acétylarsan. Amélioration notable de l'iritis. Les syphilides sont affaissées.

Le 22 mai : 1 gr. 50 d'Acétylarsan.

Le 28 mai : 1 gr. 50 d'Acétylarsan.

Le 2 juin : 1 gr. 50 d'Acétylarsan. L'iritis est guérie, les syphilides de la vulve ont disparu, de même les plaques de l'amygdale, il ne reste plus que les plaques linguales grandement améliorées.

Le 7 juin : 1 gr. 50 d'Acétylarsan. Guérison clinique.

Le 12 juin : 1 gr. 50 d'Acétylarsan.

Le 19 juin : 1 gr. 50 d'Acétylarsan.

Dose totale : 11 gr. 25 d'Acétylarsan.

OBSERVATION XLII

L... F..., 34 ans, garçon de restaurant.

Chancre Σ en décembre 1922, traité par 0 gr. 90 de 914.

Le 19 mai, L... présente des plaques muqueuses des amygdales.

Pas d'albumine. R. W. le 22 mai positive.

Le 19 mai : 1 gr. 50 d'Acétylarsan.

Le 25 mai : 1 gr. 50 d'Acétylarsan. Les lésions sont améliorées.

Le 30 mai : 1 gr. 50 d'Acétylarsan.

Le 5 juin : 1 gr. 50 d'Acétylarsan. Tout a disparu.

Le 11 juin : 1 gr. 50 d'Acétylarsan.

Le 16 juin : 1 gr. 50 d'Acétylarsan.

Le 20 juin : 1 gr. 50 d'Acétylarsan.

Le 30 juin : 0 gr. 60 de 914.

Dose totale : 10 gr. 50 d'Acétylarsan.

OBSERVATION XLIII

P... A..., 46 ans, boulanger.

Plaques muqueuses hypertrophiques de l'anus, avec légère adénopathie droite inguinale, persistant après la cicatrisation d'un chancre de la rainure balano-préputiale.

Pas d'albumine. R. W. le 29 mai positive.

Le 29 mai : 1 gr. 50 d'Acétylarsan.

Le 4 juin : 1 gr. 50 d'Acétylarsan. Les plaques se détergent.

Le 11 juin : 1 gr. 50 d'Acétylarsan. Les lésions sont complètement affaissées.

Le 16 juin : 1 gr. 50 d'Acétylarsan. Le malade n'a plus aucune manifestation clinique.

Le 21 juin : 1 gr. 50 d'Acétylarsan.

Le 26 juin : 1 gr. 50 d'Acétylarsan.

Le 2 juillet : 1 gr. 50 d'Acétylarsan.

Le 7 juillet : 1 gr. 50 d'Acétylarsan.

Le 12 juillet : 1 gr. 50 d'Acétylarsan.
Dose totale d'Acétylarsan : 13 gr. 50.

OBSERVATION XLIV

R... A..., 23 ans, cuisinière.

Syphilides papuleuses disséminées sur tout le corps, très marquées aux hanches, plaques muqueuses gutturales, iritis gauche.

Pas d'albumine. R. W. le 22 juin positive.

Le 21 juin : 1 gr. 50 d'Acétylarsan.

Le 25 juin : 1 gr. 50 d'Acétylarsan. L'iritis est améliorée, la malade n'a plus de douleurs. Les papules ont pâli et se sont affaissées.

Le 30 juin : Faute d'Acétylarsan, on fait 0 gr. 30 de 914. Les plaques gutturales ont disparu.

Le 6 juillet : 1 gr. 50 d'Acétylarsan. L'iritis est guérie. Il n'y a plus que des macules à la place des papules.

Le 10 juillet : 1 gr. 50 d'Acétylarsan.
Le 16 juillet : 1 gr. 50 d'Acétylarsan.
Le 21 juillet : 1 gr. 50 d'Acétylarsan.
Le 26 juillet : 1 gr. 50 d'Acétylarsan.
Le 31 juillet : 1 gr. 50 d'Acétylarsan.
Dose totale : 12 grammes d'Acétylarsan.

OBSERVATION XLV

D... A..., 26 ans.

Chancre Σ de la rainure balano-préputiale, avec double adénopathie datant de trois mois et demi.

D... n'a reçu que deux injections de 914; depuis il n'a plus rien fait comme traitement anti-syphilitique.

Il présente, à l'heure actuelle, une syphilis papulo-tuberculeuse généralisée, avec des papules palmaires.

Pas d'albumine. R. W. le 3 juillet fortement positive.

Le 3 juillet : 1 gr. 50 d'Acétylarsan.

Le 10 juillet : 1 gr. 50 d'Acétylarsan. Amélioration très sensible, les papules s'affaissent.

Le 17 juillet : 1 gr. 50 d'Acétylarsan.

Le 24 juillet : 1 gr. 50 d'Acétylarsan. Les papules du corps ont disparu, celles de la main guérissent, mais plus lentement.

Le 6 août : 1 gr. 50 d'Acétylarsan. Guérison clinique complète..

Le 14 août : 1 gr. 50 d'Acétylarsan.

Dose totale : 9 grammes d'Acétylarsan.

OBSERVATION XLVI

G... H...

Syphilis papuleuse, avec plaques muqueuses de la langue et des amygdales. En outre, G... a une labyrinthite d'origine spécifique.

Pas d'albumine. R. W. le 17 juillet positive.

Le 17 juillet : 1 gr. 50 d'Acétylarsan. Dès la première piqûre, les papules ont tendance à se décolorer et à disparaître.

On fait une injection tous les huit jours; après la deuxième piqûre toutes les manifestations cutanées ont disparu.

A la fin du traitement, c'est-à-dire après 12 grammes d'Acétylarsan, la labyrinthite est guérie.

OBSERVATION XLVII

G... F...

Syphilis papuleuse généralisée à tout le corps, avec angine spécifique. Début de labyrinthite spécifique.

Pas d'albumine. R. W. le 17 juillet positive.

Le 17 juillet : 1 gr. 50 d'Acétylarsan.

On fait 1 gr. 50 d'Acétylarsan tous les huit jours, jusqu'à 12 grammes.

A la troisième piqûre, tout a disparu; ce n'est qu'à la fin du traitement que la labyrinthite est complètement guérie.

OBSERVATION XLVIII

L... E..., 17 ans, manœuvre.

Chancre induré du fourreau, avec adénite inguinale gauche, datant d'un mois et demi, cicatrisé complètement.

Actuellement, roséole avec plaques muqueuses sur la verge, le scrotum, au pourtour de l'anus et sur la langue.

Pas d'albumine. R. W. fortement positive le 20 juillet.

Le 19 juillet : 1 gr. 50 d'Acétylarsan.

Le 24 juillet : 1 gr. 50 d'Acétylarsan. Les plaques de la verge et du scrotum sont sèches, et les autres en voie de cicatrisation.

Le 30 juillet : 1 gr. 50 d'Acétylarsan. Guérison clinique complète.

Le 4 août : 1 gr. 50 d'Acétylarsan.

Le 9 août : 1 gr. 50 d'Acétylarsan.

Le 20 août : 1 gr. 50 d'Acétylarsan.

Le 27 août : 1 gr. 50 d'Acétylarsan.

Dose totale : 10 gr. 50 d'Acétylarsan.

OBSERVATION XLIX

R... G..., 20 ans, sans profession.

Syphilis acnéiforme, avec lésions folliculaires disséminées sur tout le corps, mais prédominantes aux jambes et aux bras.

L'affection dure depuis une vingtaine de mois : à l'heure actuelle les syphilides sont suintantes.

Pas d'albumine. R. W. le 17 août, positive.

Le 18 août : 1 gr. 50 d'Acétylarsan.

Le 22 août : 0 gr. 75 d'Acétylarsan. Les lésions sont sèches.

Le 24 août : 0 gr. 75 d'Acétylarsan. Grosse amélioration.

Le 27 août : 0 gr. 75 d'Acétylarsan. Il ne reste plus que les syphilides des jambes et les bras.

Le 29 août : 0 gr. 75 d'Acétylarsan. Sur les membres, les papules ont fait place aux macules.

Le 31 août : 1 gr. 50 d'Acétylarsan. Guérison clinique complète.

Le 5 septembre : 1 gr. 50 d'Acétylarsan.

Le 11 septembre : 1 gr. 50 d'Acétylarsan.

Le 17 septembre : 1 gr. 50 d'Acétylarsan.

Le 22 septembre : 1 gr. 50 d'Acétylarsan.

Dose totale : 12 grammes d'Acétylarsan.

OBSERVATION L

M... T..., 53 ans, papetière.

Syphilis acquise en mars 1923, elle s'est manifestée cliniquement à cette époque, par une adénopathie inguinale gauche, avec plaques muqueuses de l'anus et céphalées très violentes.

En avril, la malade a commencé à avoir une éruption de syphilides d'abord localisées à l'abdomen et qui n'ont pas tardé à se généraliser. Actuellement, elles sont recouvertes de croûtes épaisses, brunes, circulaires, accumulées les unes sur les autres à la façon des écailles d'huîtres; en enlevant ces croûtes, on aperçoit un cratère peu profond, contenant un liquide sanieux. Elles sont, en outre, entourées d'un bourrelet très infiltré et rouge. En un mot, la malade présente un ecthyma syphilitique.

Pas d'albumine. R. W. le 12 juin très fortement positive.

Le 11 juin : 0 gr. 75 d'Acétylarsan.

Le 13 juin : 1 gr. 50 d'Acétylarsan.

Le 19 juin : 1 gr. 50 d'Acétylarsan. Les croûtes s'enlèvent plus facilement, le bourrelet est moins infiltré et moins rouge, amélioration notable des syphilides de la face.

Le 29 juillet : Faute d'Acétylarsan, on fait 0 gr. 45 intraveineux de 914.

Le 4 juillet : 1 gr. 50 d'Acétylarsan. Le mieux s'accentue.

Le 9 juillet : 1 gr. 50 d'Acétylarsan. Il ne reste plus que des macules, tout est cicatrisé.

Le 16 juillet : 1 gr. 50 d'Acétylarsan.

Le 21 juillet : 1 gr. 50 d'Acétylarsan.

Le 26 juillet : 1 gr. 50 d'Acétylarsan.
Le 31 juillet : 1 gr. 50 d'Acétylarsan.
Dose totale : 12 gr. 75 d'Acétylarsan.

Ces quelques observations, relevées pendant la période exanthématique et précoce, soi-disant secondaire, nous permettent d'étudier l'action de l'Acétylarsan sur les différentes manifestations de la syphilis secondaire. Elles semblent, en général, être aussi bien, sinon mieux, influencées que le chancre par ce médicament.

24 heures après l'injection, la roséole disparaît, au point qu'il est difficile d'en reconnaître les quelques éléments disséminés qui restent.

Dans les roséoles, la disparition de l'éruption demande deux ou trois jours, sans qu'on ait jamais pu observer la présence de réaction de Jarisch Herxheimer.

Il n'existe qu'un cas où les éléments ont mis un peu plus de temps à disparaître (Cf. obs. XXVIII). Il s'agissait, en effet, d'une roséole atypique à forme œdémateuse très caractérisée. Il a fallu deux piqûres d'Acétylarsan, c'est-à-dire 3 grammes, pour que l'éruption disparaisse complètement.

Les syphilides papuleuses sont influencées très tôt : elles s'affaissent, perdent leur vive couleur et, dès la troisième injection, les éléments éruptifs ne sont plus que des macules sans consistance. Il faut ajouter que lorsque les lésions sont trop malignes, la guérison n'en est pas moins rapide, mais les macules gardent leur pigmentation brunâtre pendant longtemps, même après

le traitement. Mais ceci se voit aussi avec les arsénobenzènes.

Les papules hypertrophiques sont plus lentes à guérir et à cicatriser complètement (Cf. observation XXIV et XXXVIII). L'action de l'Acétylarsan, dès les premières piqûres, est des plus nettes, mais se ralentit ensuite un peu; ce n'est que vers la fin du traitement que la cicatrisation est complète.

Les syphilides papulo-tuberculeuses se limitent et s'affaissent en deux ou trois jours, les croûtes se détachent facilement (Cf. observations XXIX et XLV). Dans le cas de l'observation XXIX, il existait sur la tête, le tronc et les membres inférieurs, de larges syphilides tuberculeuses, ulcérées aux jambes. Dès la troisième injection, soit 4 gr. 50, les lésions n'étaient plus représentées que par un mince infiltrat, très pigmenté, ou par des érosions de bon aspect, bien plus petites que les ulcérations primitives.

Les angines spécifiques sont améliorées presque immédiatement. Après la première piqûre, il est rare de ne pas les voir disparaître.

Les plaques muqueuses de la langue et des lèvres subissent également très vite l'influence de l'Acétylarsan; la cicatrisation se fait au plus tard vers le dixième jour, après le début du traitement. Nous n'avons jamais observé d'exception, sauf dans le cas de l'observation XXII. D..., en effet, présentait une plaque muqueuse linguale, tout à fait atypique; elle était surélevée et tranchait nettement sur ses voisines, qui étaient

normales. Il a fallu environ une vingtaine de jours pour la voir disparaître totalement.

Nous avons eu l'occasion d'observer, parmi les malades que nous avons traités par l'Acétylarsan, deux iritis, l'une de l'œil droit, l'autre de l'œil gauche, chez deux malades différents (Cf. obs. cliniques XLI et XLIV). Elles ont été traitées localement par des instillations de sulfate neutre d'atropine. Dès la première piqûre, les douleurs ont disparu, l'injection périkératique est devenue moins intense. Dans l'observation XLI, il a fallu 5 gr. 25 d'Acétylarsan, et dans l'observation XLIV 3 grammes seulement pour voir disparaître complètement l'iritis.

Les deux malades ont recouvré leur vue normale.

Il nous a été permis d'observer, grâce à l'obligeance de M. le Chef de Clinique Laurentier, deux cas de labyrinthite spécifique au début (Cf. obs. cliniques XLVI et XLVII). Ici, de même que précédemment pour les deux accidents oculaires, l'efficacité de l'Acétylarsan s'est manifestée. A la fin du traitement, les deux labyrinthites avaient complètement disparu, et l'on sait pourtant quelle est la ténacité de ces accidents.

En résumé, les multiples manifestations de la syphilis, à sa période dite secondaire, ne résistent pas plus que les chancres à l'action de l'Acétylarsan. Il semble même que leur disparition soit plus prompte.

CHAPITRE VII

Résultats obtenus contre les manifestations tardives

OBSERVATION LI

L... M..., 63 ans, ménagère.

Syphilis ancienne remontant à une date indéterminée. L... présente, sur la région temporale, des syphilides tuberculeuses recouvertes de croûtes brunâtres, solidement encastrées dans les bords de la plaie, elle en a également sur la nuque et la face interne du bras droit.

L'infiltration est assez profonde et ces syphilides à bords polycycliques sont nettement surélevées. Elles datent depuis le mois de décembre 1922.

Pas d'albumine. R. W. le 11 mai fortement positive.

Le 11 mai : 0 gr. 75 d'Acétylarsan.

Le 14 mai : 0 gr. 75 d'Acétylarsan.

Le 17 mai : 0 gr. 75 d'Acétylarsan. On constate une amélioration marquée de la syphilide de la nuque, celle du bras s'est affaissée. La lésion temporale n'est pas encore très modifiée.

Le 22 mai : 0 gr. 75 d'Acétylarsan.

Le 25 mai : 0 gr. 75 d'Acétylarsan. Les placards de la nuque et du bras ont complètement disparu, seuls ceux de la tempe persistent mais grandement améliorés.

Le 28 mai : 0 gr. 75 d'Acétylarsan.

Le 31 mai : 0 gr. 75 d'Acétylarsan. La malade est guérie cliniquement.

Le 4 juin : 0 gr. 75 d'Acétylarsan.

Le 7 juin : 0 gr. 75 d'Acétylarsan.

Le 11 juin : 0 gr. 75 d'Acétylarsan.

Le 14 juin : 0 gr. 75 d'Acétylarsan.

Le 18 juin : 0 gr. 75 d'Acétylarsan.

Le 21 juin : 0 gr. 75 d'Acétylarsan.

Le 26 juin : Faute d'Acétylarsan, 0 gr. 30 de 914.

Le 2 juillet : 0 gr. 75 d'Acétylarsan.

Dose totale d'Acétylarsan : 10 gr. 50.

OBSERVATION LII

P... J..., 45 ans, journalier.

Syphilis acquise remontant à 10 ans environ, non traitée à cette époque.

Quelque temps après, à la suite d'un traumatisme sur la jambe gauche, P... ressent de violentes douleurs dans son tibia. Il rentre dans un service de chirurgie et subit à trois mois d'intervalle deux curettages de l'os.

Pendant la guerre, P... présente un ulcère de jambe siégeant à peu près au niveau de la cicatrice opératoire; on traite cet ulcère par des injections d'Arsenic et de Mercure, aussi ne tarde-t-il pas à se cicatriser.

Actuellement, une nouvelle plaie de forme ovalaire siège sur la face antéro-interne du tibia gauche, à l'union du tiers

moyen avec le tiers inférieur. Cette plaie date déjà de trois mois quand P... vient à la consultation. Les bords en sont décollés, recouverts d'une peau très fortement pigmentée, le fond est rempli de pus, avec le stylet on arrive jusqu'à l'os, mais on ne trouve pas de séquestres. Le tibia gauche est hypertrophié et la pression est douloureuse.

Pas d'albumine. R. W. le 11 mai positive.

Le 11 mai : 1 gr. 50 d'Acétylarsan.

Le 16 mai : 1 gr. 50 d'Acétylarsan. Déjà on note une amélioration notable de la plaie, l'épiderme commence à bourgeonner.

Le 21 mai : 1 gr. 50 d'Acétylarsan.

Le 26 mai : 1 gr. 50 d'Acétylarsan. L'ulcération est comblée et recouverte d'épithélium, sauf au centre.

Le 30 mai : 1 gr. 50 d'Acétylarsan. Guérison clinique totale.

Le 5 juin : 1 gr. 50 d'Acétylarsan.

Le 11 juin : 1 gr. 50 d'Acétylarsan.

Le 16 juin : 1 gr. 50 d'Acétylarsan.

Dose totale : 12 grammes d'Acétylarsan.

OBSERVATION LIII

J... S..., 37 ans, ménagère.

Syphilis acquise remontant à plusieurs années.

Il y a trois ans que la malade a présenté une gomme de la grande lèvre gauche, actuellement la lèvre a complètement disparu, à sa place existe une large cicatrice.

S... vient à la consultation pour une syphilis tuberculeuse, siégeant sur la grande lèvre droite. L'infiltration en est profonde et la surface ulcérée.

Pas d'albumine. R. W. le 22 juin positive.

Le 22 juin : 1 gr. 50 d'Acétylarsan.

Le 28 juin : N'ayant pas d'Acétylarsan, on fait 0 gr. 45 de 914. L'infiltration s'est résorbée en partie.

Le 5 juillet : 1 gr. 50 d'Acétylarsan.

Le 10 juillet : 1 gr. 50 d'Acétylarsan. A la palpation on ne sent plus d'induration et l'ulcération se cicatrise.

Le 16 juillet : 1 gr. 50 d'Acétylarsan.

Le 21 juillet : 1 gr. 50 d'Acétylarsan. Guérison clinique complète.

Le 26 juillet : 1 gr. 50 d'Acétylarsan.

Le 31 juillet : 1 gr. 50 d'Acétylarsan.

Dose totale : 10 gr. 50 d'Acétylarsan.

OBSERVATION LIV

L... Ch..., 45 ans, employé de commerce.

A eu la syphilis à 18 ans; à cette époque L... n'a subi aucun traitement.

Il y a environ dix ans, qu'il a présenté un ulcère de jambe un peu au-dessus de la région malléolaire, c'est à ce moment-là qu'il a commencé à être traité pour la vérole. Depuis, a subi plusieurs séries d'injections qui ont réussi à faire cicatriser la plaie. Mais bientôt après, il se produisait une récidive. L'an dernier, en mai 1922, on a essayé de faire une greffe qui n'a pas tenu.

Actuellement, il présente une large plaie de la grandeur de la main, sur la face externe de la jambe droite, partant de la malléole externe et remontant jusqu'au tiers moyen du tibia.

Pas d'albumine. R. W. le 3 juillet positive.

Le 5 juillet : 1 gr. 50 d'Acétylarsan.

Le 10 juillet : 1 gr. 50 d'Acétylarsan. La plaie est moins

étendue et l'épithélium bourgeonne de la périphérie vers le centre.

Le 16 juillet : 1 gr. 50 d'Acétylarsan. La cicatrisation se poursuit activement.

Le 21 juillet : 1 gr. 50 d'Acétylarsan.

Le 26 juillet : 1 gr. 50 d'Acétylarsan. La plaie n'est pas plus grande qu'une pièce de 2 francs.

Le 31 juillet : 1 gr. 50 d'Acétylarsan. Guérison totale.

Le 6 août : 1 gr. 50 d'Acétylarsan.

Le 11 août : 1 gr. 50 d'Acétylarsan.

Dose totale : 12 grammes d'Acétylarsan.

Ces quelques observations nous permettent de voir que les manifestations tardives de la syphilis ne sont pas moins heureusement influencées que les accidents précoces de la vérole, par l'Acétylarsan.

Toutefois, il semble que la disparition complète des lésions demande plus de temps que pour celles du début. Mais le traitement habituel suffit amplement à amener la guérison, après 9 grammes, dans les quatre observations que nous avons relatées plus haut, tout avait disparu.

Nous ajoutons que pour les ulcères de jambe (Cf. obs. LII et LIV), nous avons fait un traitement local au vin aromatique.

Nous avons pu suivre ces deux malades et aucun des deux n'a eu encore de récidive. La plaie est bien cicatrisée et l'épiderme paraît solide.

Il semble donc que les manifestations tardives de la syphilis peuvent être soignées avec succès par les injections d'Acétylarsan.

CHAPITRE VIII

Résultats obtenus contre les accidents nerveux

OBSERVATION LV

M... L..., 27 ans, sans profession.

Σ acquise à une date indéterminée; déjà, en juin 1922, L... a eu une syphilis méningée avec violentes céphalées sus-orbitaires, troubles de la vue et myosis marqué de la pupille droite. Elle a fait, à cette époque, un traitement complet au 914 (5 gr. 45), puis elle en a fait un second en décembre 1922 et janvier 1923.

Le 30 mai 1923, elle vient à la consultation, se plaignant de céphalées sus-orbitaires aussi violentes que celles de l'année dernière. Mais elle ne présente rien d'anormal du côté des yeux ni des oreilles. Elle a ses réflexes normaux.

Pas d'albumine; le 31 mai, R. W. positive.

Le 1er juin : 1 gr. 50 d'Acétylarsan.

Le 6 juin : 1 gr. 50 d'Acétylarsan. Après la piqûre, la malade a souffert un peu de la tête, mais cette céphalée s'est

vite dissipée et depuis elle a ressenti une amélioration notable.

Le 11 juin 1 gr. 50 d'Acétylarsan. Les douleurs de tête ont complètement disparu.

Le 16 juin : 1 gr. 50 d'Acétylarsan.

Le 21 juin : 1 gr. 50 d'Acétylarsan.

Le 26 juin : Faute d'Acétylarsan, on fait 0,30 de 914.

Le 2 juillet : 1 gr. 50 d'Acétylarsan.

Dose totale d'Acétylarsan : 9 grammes.

OBSERVATION LVI

P... J.-M..., 23 ans, laitier.

Σ acquise en 1918, chancre du fourreau de la verge et plaques muqueuses de la gorge. P... a fait à ce moment-là une série complète d'injections de novarsénobenzol, puis a commencé deux autres traitements qu'il n'a jamais achevés.

En 1921, il a fait une récidive, syphilis papuleuse généralisée, qu'il n'a pas traitée.

Le 27 mai 1923, il ressent une violente céphalée en casque, tellement intense, qu'elle l'empêche de dormir. Il essaie tous les analgésiques possibles, mais rien n'y fait. Dans la nuit du 31 mai au 1er juin, la céphalée redouble d'intensité et le 1er juin au matin, quand il veut se lever, il s'aperçoit que son côté gauche n'obéit plus.

On le transporte à l'hôpital où on constate une hémiparésie gauche, avec paralysie faciale du même côté.

Le réflexe patellaire gauche est plus vif que le droit, le réflexe achilléen est normal.

Pas d'albumine. R. B. W. positive.

Le 1er juin : 0 gr. 75 d'Acétylarsan.

Le 2 juin : 0 gr. 75 d'Acétylarsan. Déjà, dans 24 heures, il semble qu'il y ait une légère amélioration, la face est moins déviée et il a plus de force dans la main gauche.

Le 4 juin : 0 gr. 75 d'Acétylarsan. Il se sert de sa main comme auparavant, la paralysie faciale a disparu, seule la jambe est encore un peu faible, mais le réflexe rotulien est normal.

Le 7 juin : 0 gr. 75 d'Acétylarsan. Le malade se lève et marche sans trop de difficulté.

Le 9 juin : 0 gr. 75 d'Acétylarsan.

Le 11 juin : 0 gr. 50 d'Acétylarsan. P... sort de l'hôpital cliniquement guéri.

Le 14 juin : 1 gr. 50 d'Acétylarsan.

Le 18 juin : 1 gr. 50 d'Acétylarsan.

Le 24 juin : Faute d'Acétylarsan, 0,45 de 914.

Le 2 juillet : 1 gr. 50 d'Acétylarsan.

Le 6 juillet : 1 gr. 50 d'Acétylarsan.

Le 10 juillet : 1 gr. 50 d'Acétylarsan.

Dose totale d'Acétylarsan : 12 grammes.

OBSERVATION LVII

L... S..., 25 ans, journalière.

Accidents secondaires en 1921, traités par du sirop de Gibert exclusivement.

Actuellement, elle vient à la consultation pour des céphalées et de violentes douleurs lombaires.

La motricité est normale, la sensibilité aussi sauf à la plante des pieds où elle a une anesthésie complète.

Elle n'a rien du côté des organes sensoriels.

Les réflexes rotuliens seuls sont modifiés, ils sont diminués autant à droite qu'à gauche.

Pas d'albumine. R. B. W. positive le 10 juillet.

Le 14 juillet : 1 gr. 50 d'Acétylarsan.

Le 19 juillet : 1 gr. 50 d'Acétylarsan. Vomissements après la piqûre et redoublement des maux de tête. Puis tout a disparu au bout de 24 heures, de même que les douleurs lombaires.

Le 24 juillet : 1 gr. 50 d'Acétylarsan. La malade ne souffre plus.

Le 30 juillet : 1 gr. 50 d'Acétylarsan. Les réflexes paraissent un peu plus vifs.

Le 4 août : 1 gr. 50 d'Acétylarsan.

Le 8 août : 1 gr. 50 d'Acétylarsan.

Le 14 août : 1 gr. 50 d'Acétylarsan.

Le 20 août : 1 gr. 50 d'Acétylarsan.

Dose totale d'Acétylarsan : 12 grammes.

OBSERVATION LVIII

Femme... méningo-radiculite avec lésion siégeant entre L I et L II.

Claudication de la jambe droite, avec abolition du réflexe patellaire droit et conservation de l'achilléen.

A gauche, au contraire, exagération de tous les réflexes avec trépidation épileptoïde de la rotule.

La malade présente en outre de violentes céphalées et des troubles psychiques. R. W. le 14 juillet positive.

On lui fait 1 gr. 50 d'Acétylarsan tous les huit jours.

A la fin du traitement, c'est-à-dire après 12 grammes d'Acétylarsan, la malade marche normalement, le réflexe patellaire droit est revenu. Les réflexes du côté gauche ont diminué et sont redevenus normaux, la trépidation épileptoïde a complètement disparu.

Quant à la céphalée et aux troubles psychiques, dès la deuxième piqûre, ils avaient complètement cessé.

Sur ces quatre observations, la LV et la LVII ne nous permettent pas de tirer des conclusions très précises, tout ce qu'on peut dire, c'est que les troubles subjectifs disparaissent vite sous l'action de l'Acétylarsan.

Par contre, les observations LVI et LVIII sont beaucoup plus intéressantes, car elles permettent de voir l'effet heureux du médicament sur les symptômes objectifs.

L'hémiplégie, prise tout à fait au début, il est vrai, a été jugulée dès la première injection, et après 4 gr. 50 d'Acétylarsan le malade était complètement guéri cliniquement.

Quant à la méningo-radiculite, elle a été, elle aussi, heureusement influencée par l'Acétylarsan, peut-être un peu plus lentement que l'hémiplégie mais, après 12 grammes, tout avait disparu.

Nous parlerons, dans un chapitre ultérieur, des modifications apportées dans le liquide céphalo-rachidien, au cours du traitement de la syphilis, par le produit que nous étudions.

CHAPITRE IX

Résultat obtenu dans un cas d'Hérédo-Syphilis

M. Boularan, Chef de Clinique du Service de chirurgie infantile, a eu l'amabilité de nous donner l'observation (LIX) d'un enfant hérédo-syphilitique, traité par l'Acétylarsan.

OBSERVATION LIX

D... J..., 11 ans, est amené par ses parents, le 15 juillet, à la consultation de chirurgie infantile pour un torticolis du côté droit, datant d'une dizaine de jours environ.

A l'examen, on trouve, dans la région de la nuque et du côté droit, un empâtement profond. D... a, en effet, une masse scléro-gommeuse, difficile à délimiter exactement en profondeur, mais qui semble arriver jusqu'à la masse des complexus. Elle n'est pas douloureuse au toucher et les parents

ne peuvent préciser l'époque exacte de l'apparition de cette tumeur. On fait une réaction de B. W. le 17 juillet; elle est nettement positive.

Le 18 juillet : 0 gr. 75 d'Acétylarsan.

Le 21 juillet : 1 gr. 50 d'Acétylarsan. La piqûre a été très bien supportée. Il semble que déjà la masse commence à se résorber.

Le 26 juillet : 1 gr. 50 d'Acétylarsan. Le torticolis n'a pas disparu, mais le mieux s'accentue du côté de la tumeur.

Le 31 juillet : 1 gr. 50 d'Acétylarsan. Depuis la dernière piqûre, on n'a pas observé de modifications sensibles dans l'état de la masse scléro-gommeuse.

Le 5 août : 1 gr. 50 d'Acétylarsan. On a fait en tout au petit malade 6 gr. 75 d'Acétylarsan.

Quand il est sorti de l'hôpital, à la fin du traitement, l'infiltration avait beaucoup diminuée, mais n'était pas encore résorbée en totalité; l'enfant avait toujours son torticolis.

M. Boularan a revu plus tard le petit malade, dans le courant du mois de septembre; il n'a plus trouvé de traces d'infiltration, le torticolis avait complètement disparu.

Il est intéressant de voir que l'action de l'Acétylarsan s'est fait sentir rapidement au début, puis n'a plus semblé avoir d'efficacité pendant l'intervalle des deux dernières piqûres, pour reprendre après cessation de tout traitement, au point de guérir complètement le malade.

Nous signalons, en outre, trois cas de syphilis héréditaire (12, 8 et 7 ans, avec R. W. positive, antécé-

dents syphilitiques des parents, et pas d'antécédents cliniques), où l'administration de l'Acétylarsan, à raison de 0 gr. 75 par semaine, a été parfaitement tolérée (Dr Chatellier).

CHAPITRE X

Résultats obtenus dans les associations de Syphilis et de Tuberculose

Parmi les nombreux malades que nous avons traités par l'Acétylarsan, le hasard a voulu que nous ayons rencontré trois cas de syphilis et de tuberculose associées. Nous allons rapporter ici les trois observations et nous donnerons ensuite un aperçu de l'action du médicament sur les manifestations de ces deux malades.

OBSERVATION LX

L... J..., 41 ans, manœuvre.

Syphilis acquise, il y a dix ans, traitée à cette époque par l'arsenic et le mercure.

L... vient à la consultation pour un eczéma des bourses et du vitiligo, mais, en l'examinant, on s'aperçoit que la queue

de son épididyme gauche est augmentée de volume tout en n'étant pas douloureuse et que, de plus, le testicule est hypertrophié; il a la forme classique du galet, on ne trouve pas d'hydrocèle.

Le testicule droit est sain, et l'examen de la prostate et des vésicules séminales reste négatif.

On fait une réaction de B. W. le 4 mai, elle est positive; le malade n'ayant pas d'albumine, on le met à 1 gr. 50 d'Acétylarsan.

Le 5 mai : 1 gr. 50 d'Acétylarsan.

Le 11 mai : 1 gr. 50 d'Acétylarsan. Il y a une amélioration sensible du côté du testicule, il a notablement diminué de volume, mais il paraît être plus dur; quant à l'épididyme, il y a peu de modifications.

Le 16 mai : 1 gr. 50 d'Acétylarsan. On ne constate plus aucun changement depuis le 11 mai.

Le 21 mai : 1 gr. 50 d'Acétylarsan. Le testicule n'a plus diminué de volume.

On fait passer le malade en chirurgie, où on pratique l'ablation du testicule. On fait un examen anatomo-pathologique de la pièce et on y trouve des follicules tuberculeux, noyés dans une épaisse couche de tissu fibreux.

OBSERVATION LXI

D... L...., ménagère.

Cette malade présentait un lupus du nez ressemblant à s'y méprendre à une syphilis acnéiforme tertiaire du nez. De plus, les os propres du nez étaient hypertrophiés. Des croûtes blanchâtres et épaisses recouvraient le lobule du nez et envahissaient l'orifice des narines; elles reposaient sur un tissu rouge et infiltré.

Pas d'albumine, R. B. W. le 8 mai positive.

Le 11 mai : 0 gr. 75 d'Acétylarsan.

Le 15 mai : 0 gr. 75 d'Acétylarsan. Après avoir fait tomber les croûtes, les lésions sont en voie de restauration : il semble qu'il y ait une légère amélioration.

Le 18 mai : 0 gr. 75 d'Acétylarsan. Le nez est moins infiltré, le lobule a diminué de volume, les lésions paraissent se cicatriser.

Le 21 mai, on ne note plus aucune modification; on fait revenir la malade les jours suivants; l'état des lésions reste stationnaire, on traite alors le lupus par les scarifications et il guérit très bien.

OBSERVATION LXII

S... M..., 31 ans, ménagère.

S... vient à l'hôpital pour de multiples abcès froids suppurants, disséminés un peu sur tout le corps.

Les trois principaux sont : l'un sous-maxillaire, l'autre axillaire droit, enfin le troisième sur la face externe de la cuisse droite. Elle en a encore quelques autres de moindre importance sur le sein gauche et sur les malléoles.

Tous ces abcès donnent issue à un pus mal lié et les bords des ulcérations sont décollés et bleuâtres.

On fait une réaction de B. W. le 25 juin; elle est positive.

Le 25 juin, comme on n'a pas d'Acétylarsan, on fait 0 gr. 30 de 914.

Le 2 juillet : 1 gr. 50 d'Acétylarsan. Il n'y a pas de modifications notables dans l'état de la malade.

Le 7 juillet : 1 gr. 50 d'Acétylarsan.

Le 12 juillet : 1 gr. 50 d'Acétylarsan.

Le 18 juillet : 1 gr. 50 d'Acétylarsan. Il semble que depuis le 12 les abcès suppurent moins qu'auparavant, ceux du sein et des malléoles ont tendance à se cicatriser.

Le 23 juillet : 1 gr. 50. Les abcès du sein et des malléoles sont complètement cicatrisés, ceux des jambes et celui de la région sous-maxillaire le sont presque. Il n'y a que celui de l'aisselle, dont les bords sont encore éversés et dont la cicatrisation est lente.

Le 30 juillet : 1 gr. 50 d'Acétylarsan.

Le 4 août : 1 gr. 50 d'Acétylarsan.

Le 9 août : 1 gr. 50 d'Acétylarsan.

Quand la malade sort de l'hôpital, tous les abcès sont fermés; on l'envoie à la campagne passer quelques mois.

Elle revient à la consultation le 3 octobre, il y a encore du pus sous la mince couche d'épithélium reformé; on le fait sourdre par la simple pression, dans la région sous-maxillaire et malléolaire. L'état général semble nettement amélioré, la malade a même augmenté de poids, mais la guérison n'est pas encore obtenue. Il y a par conséquent de fortes chances pour que ces abcès soient d'origine tuberculeuse, quoiqu'on ne trouve rien à l'auscultation.

Ces trois observations nous permettent de voir que l'Acétylarsan agit d'une façon heureuse au début sur les lésions tuberculeuses, mais, passé un certain délai, on ne peut plus observer aucune modification; il semble que son maximum d'action se fasse sentir au commencement; on constate la même action après l'emploi du novarsénobenzol.

Les observations LX et LXI sont typiques à ce sujet :

après avoir enregistré une amélioration, le mieux s'est maintenu mais ne s'est pas accentué.

L'Acétylarsan paraît avoir eu une action eutrophique chez la malade de l'observation LXII et s'il n'a pas guéri complètement les abcès, il a amélioré d'une façon sensible l'état général.

CHAPITRE XI

Résultats sérologiques

Il nous est difficile de donner des conclusions définitives sur l'action de l'Acétylarsan, en ce qui concerne la réaction de Bordet-Wassermann. Nous n'avons pas une assez longue expérience pour cela, et de plus nos malades, une fois le traitement fini et les accidents cliniques disparus, n'ont cure de revenir.

Toutefois, nous avons pu observer vingt-neuf malades au point de vue de l'évolution de la réaction de Bordet-Wassermann dans le sang.

Pour n'avoir pas à revenir sur les détails cliniques de la maladie, nous nous contenterons de désigner les malades par les numéros de leur observation respective.

Pendant la période des chancres, les résultats ont été très satisfaisants.

Premier cas. — L... G... (obs. I), avait une réaction de B.-W. fortement positive dans son sang le 16 février.

Le 23 février, on fait une nouvelle réaction, après avoir administré 4 gr. 50 d'Acétylarsan; elle est encore positive.

Le 10 avril, elle est négative.

2e cas. — L... D... A... (obs. III) a la réaction de B.-W. positive le 27 février; à la fin de son traitement, le 10 avril, elle est négative.

Nous avons pu la suivre après sa sortie de l'hôpital, et la réaction est toujours demeurée négative.

Le 15 mai, négative; le 18 août, négative.

3e cas. — R... M... (obs. IV) a, le 6 mars, une réaction de B.-W. positive; le 20 mars, après 4 gr. 50 d'Acétylarsan, elle est encore positive. A la fin du traitement, le 22 mai, elle était négative. Il est revenu le 2 octobre, elle s'est maintenue négative.

4e cas. — L... F... (obs. VI) a une réaction de B-W. positive le 17 avril, faiblement positive à la fin du traitement le 19 juin et négative le 9 juillet, sans avoir pris quoi que ce soit.

5e cas. — R... M... (obs. VIII) a, le 1er mai, une R. B.-W. positive; le 17 juillet négative.

6e cas. — B... P... (obs. X) a, le 1er juin, une R. B.-W. positive; le 17 août négative, ainsi que le 25 septembre.

7e cas. — O... E... (obs. XI) a, le 1er juin, une R. B.-W. très fortement positive; le 7 août négative.

8e cas. — G... E... (obs. XII) a, le 5 juin, une R. B.-W. positive; le 7 août négative; elle est encore négative le 24 octobre.

9e cas. — V... M... (obs. XIII) a, le 5 juin, une R. B.-W. positive et négative le 7 août.

Nous n'avons relevé que deux cas d'insuccès pendant cette période de la syphilis, encore que le premier ne soit pas très concluant. En effet, le malade avait cessé tout traitement après avoir reçu 4 gr. 50 et ne l'a repris qu'un mois après.

10e cas. — C... V... (obs. II) a une R. B.-W. négative le 24 février, et positive le 5 juin, un mois après la fin de la série de piqûres.

11e cas. — P... L... (obs. XVI) a une R. B.-W. positive le 22 juin et encore positive le 4 septembre.

Les modifications ne sont pas aussi sensibles, comme il fallait s'y attendre, au cours de la période exanthématique et précoce de l'infection; ici, sur seize observations, nous avons eu six négativations, cinq réactions faiblement positives et cinq autres nettement positives, après la cessation de tout traitement.

12e cas. — B... C... (obs. XXI) a une R. B.-W. positive le 15 février et négative le 10 avril.

13e cas. — G... S... (obs. XXVI) a une R. B.-W. positive le 6 mars, positive le 8 mai et négative le 5 juin.

14e cas. — H... O... (obs. XXXI) a une R. B.-W. positive le 22 mars et négative le 8 juin.

15e cas. — F... M... (obs. XXXIX) a une R. B.-W positive le 1er mai, négative le 10 juillet; elle est encore négative le 30 octobre.

16e cas. — B... A... (obs. XL) a une R. B.-W. positive le 15 mai, encore positive le 26 juin et négative le 21 septembre.

17e cas. — L... E... (obs. XLI) a une R. B.-W. positive le 15 mai et négative le 3 juillet et de 7 septembre.

18e cas. — S... A... (obs. XVII) a une R. B.-W. positive le 2 février, encore positive le 15 mai et très faiblement le 22 juin.

19e cas. — A... G... (obs. XVIII) a une R. B.-W. fortement positive le 6 février, faiblement positive le 1er juin.

20e cas. — S... A... (obs. XXIX) a une R. B.-W. positive le 20 mars, le 15 juin faiblement positive.

21e cas. — F... F... (obs. XXXIII) a une R. B.-W. fortement positive le 6 avril, très faiblement positive le 22 juin.

22e cas. — R... A... (obs. XLIV) a une R. B.-W. positive le 22 juin, très faiblement positive le 11 septembre.

Quant aux autres malades, cas 23, 24, 25, 26, 27 (obs. XX, XXIII, XXVIII, XLII et XLIII), ils ont

gardé, même après le traitement complet, leur R. B.-W. positive.

Enfin, nous avons pu recueillir deux observations de syphilis tertiaire.

28e cas. — P... J... (obs. LVI). La R. B.-W. est fortement positive le 1er juin et reste encore positive le 28 septembre.

29e cas. — L... Ch... (obs. LIV) a la R. B.-W. positive le 5 juillet et négative le 2 octobre.

En résumé, les examens effectués au cours du traitement nous ont toujours donné une réaction de Bordet-Wassermann positive.

La négativation ne s'obtient pas immédiatement après la fin du traitement, l'intensité de la réaction semble aller en diminuant, et la plupart des Wassermann négatifs que nous avons enregistrés étaient faits un mois après la dernière injection. Les malades, dans ce laps de temps, s'abstenaient bien entendu de toute thérapeutique.

Enfin, il nous est arrivé, treize fois sur vingt-neuf, de ne pouvoir négativer le Wassermann après une série habituelle des injections d'Acétylarsan.

Comme nous l'avons dit au début de ce chapitre, il ne nous est pas permis de tirer des conclusions; nous avons simplement apporté des faits, que nous regrettons de ne pouvoir donner en plus grand nombre.

Nous avons eu l'occasion de constater, chez deux malades, l'apparition d'une R. B.-W. positive après

l'injection de trois ampoules d'Acétylarsan au bout de vingt jours. Il semble donc que pour l'Acétylarsan comme pour les arsénobenzènes, le délai de réactivation soit le même.

Il paraît, en somme, que l'action sérologique de l'Acétylarsan est sensiblement égale à celle du Novarsénobenzol, sous réserve, toutefois, d'une expérience plus large.

CHAPITRE XII

Récidives cliniques et sériques

Nous n'avons pas eu l'occasion de revoir tous nos malades après leur traitement, aussi nous est-il difficile de dire s'ils n'ont pas présenté des accidents nouveaux. Il est cependant fort probable qu'ils n'ont pas eu de récidives, car, en majorité, ils habitent Toulouse et ils seraient certainement revenus à la consultation s'ils avaient présenté de nouvelles manifestations syphilitiques.

Parmi tous ceux que nous avons pu suivre, une cinquantaine environ, nous n'avons observé que deux récidives, dont une survenue après un traitement incomplet.

La première est celle du malade de l'observation XXIX, qui présentait des syphilides disséminées sur tout le corps et des ulcérations sur les jambes.

Il était sorti de l'hôpital le 27 avril complètement guéri, les plaies des jambes étaient totalement cicatrisées et les syphilides avaient toutes disparu, ne laissant que des macules à leur place.

Le 15 juin, il est revenu à la consultation avec une ulcération de la grosseur d'une pièce de cent sous sur la face interne de la jambe droite, au même endroit que la plaie précédente. On fait une réaction de Bordet-Wassermann, elle est restée faiblement positive; on le traite alors par le 914 intraveineux et son ulcération a guéri; depuis, nous n'avons plus revu le malade.

La seconde est celle du malade de l'observation XXX, porteur de plaques muqueuses disséminées un peu partout sur le scrotum, les cuisses, au pourtour de l'anus, sur la langue et les amygdales.

Tous ces accidents avaient promptement disparu sous l'influence de l'Acétylarsan, au point qu'après la troisième piqûre, tout était dissipé. Aussi, le malade, sorti de l'hôpital le 21 avril après avoir reçu 9 grammes d'Acétylarsan, ne revint pas finir son traitement.

Le 23 août, il est revenu à la consultation avec des plaques muqueuses gutturales; il s'agit bien d'une récidive, mais la dose du médicament n'était pas suffisante. Du reste, ces plaques se sont cicatrisées entièrement après la deuxième piqûre.

Quant aux récidives sérologiques, nous en connaissons également deux cas. Les malades n'ont d'ailleurs pas eu d'accidents cliniques nouveaux.

Le premier cas est celui de l'observation XXII. La réaction de B.-W. avait été positive le 20 février, au moment où on mit le malade en traitement; un mois après la fin des injec-

tions, le 29 mai, elle était devenue négative et le 31 août on l'a trouvée à nouveau faiblement positive.

Le second est celui de l'observation XXIV. Au début du traitement, le 2 mars, la R. B.-W. était positive; à la fin, le 24 avril, elle l'était encore; elle l'est restée le 8 mai, et est devenue très faiblement positive le 11 juin pour se négativer le 6 juillet.

A ce moment-là, on fait prendre au malade une solution d'iodure de potassium et de bichlorure de mercure en lui disant de revenir en septembre. Il revient, en effet, le 28 septembre; on lui fait une nouvelle prise de sang et on la trouve positive.

Dans tous les autres cas que nous avons pu contrôler, la réaction est demeurée négative.

CHAPITRE XIII

Liquide céphalo-rachidien et Acétylarsan

On sait, depuis les travaux de Ravaut (1), que l'injection intra-veineuse de 606 et de Novarsénobenzol présentait l'inconvénient d'exercer presque immédiatement une action péjorative sur le liquide céphalo-rachidien des syphilitiques. Ravaut a insisté surtout sur la fréquence de ces réactions au cours des lésions syphilitiques, avérées ou non, pendant la période secondaire. Cette réaction se traduit d'abord par de l'hypertension et de l'hyperalbuminose, qui sont très précoces. La réaction cytologique se fait quelquefois attendre un mois ou deux. Lorsque le liquide est normal, l'injection d'arsénobenzène ne provoque aucune manifestation nouvelle. Ces faits ont été, depuis, maintes

(1) Paul RAVAUT : « Les réactions nerveuses tardives, observées chez certains syphilitiques traités par le salvarsan et la méningo-vascularite syphilitique ». *Presse Médicale*, 1912, p. 191, n° 18

fois confirmés. Sans en exagérer la portée, on doit leur attribuer la responsabilité des neurorécidives

Gennerich (2) croit que les arsénobenzènes injectés à dose insuffisante, par voie veineuse, augmentent la résistance des tréponèmes dans le système nerveux, et que, loin d'empêcher les localisations nerveuses ultérieures, ils en favorisent l'éclosion plus ou moins tardive. Sans aller jusqu'à partager ses opinions, bien des observateurs font des réserves sur ce point délicat; nous ne désirons pas aborder cette question, et nous croyons que la signification de cette réaction méningée peut être considérée comme défavorable. D'autre part, on connaît les phénomènes médicamenteux décrits par Jarisch Herxheimer, ceux-ci ne sont ni spécifiques, ni favorables. On les rencontre fréquemment à la suite d'injections d'arsénobenzènes, mais aucun médicament ne les provoque avec plus de violence que le Mirian, préparation iodée d'action thérapeutique modérée. Nous avons voulu savoir si l'Acétylarsan, dont l'administration ne provoque pas la réaction de Jarisch Herxheimer, avait sur les centres nerveux la même influence que les arsénobenzènes.

Nous réunissons les observations de malades à différentes périodes de la syphilis. On leur a fait une ponction lombaire avant le traitement, et une seconde ponction douze jours en moyenne après la première injection.

---

(2) Gennerich : « Die syphilis des Zentralnervensystems ihre Ursachem und Behandlung ». Berlin 1921.

Nous regrettons de n'avoir pu rassembler un plus grand nombre d'exemples, la répugnance des malades en est cause. Les résultats que nous publions nous ont été aimablement donnés par MM. Chatellier et Laurentier.

Voici d'abord le résultat des analyses du liquide céphalo-rachidien de malades présentant des chancres.

Premier cas. — (Obs. clinique X) H..., 32 ans, deux chancres du sillon balano-préputial datant d'une quinzaine de jours, sans adénopathie inguinale :

1er Juin. Avant le traitement....	Cellules..	0,4 par m/m³.
	Albumine.	0,30 centigr.
	R. W.....	négative.
13 Juin. Après 4 gr. 50 d'Acétyl.	Cellules..	0,4 par m/m³.
	Albumine.	0,45 centigr.
	R. W.....	négative.

2e cas. — H..., 52 ans, chancre de la verge siégeant près du frein, datant depuis un mois, avec grosse adénopathie inguinale gauche. Roséole discrète.

1er Juin. Avant le traitement....	Cellules..	3 au m/m³.
	Albumine.	0,30 centigr.
	R. W.....	positive.
13 Juin. Après 4 gr. 50 d'Acétyl.	Cellules..	3 au m/m³.
	Albumine.	0,30 centigr.
	R. W.....	négative.

3e cas. — H..., 19 ans, chancre avec phimosis et adénite inguinale gauche, datant d'un mois.

12 Juin. Avant le traitement....	Cellules..	2 au $^{m}/_{m^3}$.
	Albumine.	0,30 centigr.
	R. W.....	positive.
25 Juin. Après 4 gr. 50 d'Acétyl.	Cellules..	3 au $^{m}/_{m^3}$.
	Albumine.	0,30 centigr.
	R. W.....	faiblement positive.

4e *cas.* — H..., 63 ans, chancre du fourreau avec bubon à gauche, datant d'un mois environ :

19 Juin. Avant le traitement....	Cellules..	2 au $^{m}/_{m^3}$.
	Albumine.	0,50 centigr.
	R. W.....	négative.
4 Juillet. Après 0 gr. 75 d'Acétyl. et 0 gr. 60 de novar..	Cellules..	2 au $^{m}/_{m^3}$.
	Albumine.	0,40 centigr.
	R. W.....	négative.

5e *cas.* — F..., 19 ans (obs. clinique XVI), deux chancres : l'un sur la petite lèvre gauche, l'autre sur le capuchon clitorien, avec adénopathie marquée à gauche :.

20 Juin. Avant le traitement....	Cellules..	1 au $^{m}/_{m^3}$.
	Albumine.	0,30 centigr.
	R. W.....	faiblement positive.
3 Juillet. Après 5 gr. d'Acétylars. et 0 gr. 30 de novar..	Cellules..	4 au $^{m}/_{m^3}$.
	Albumine.	0,30 centigr.
	R. W.....	faiblement positive.

Résultats de l'analyse des liquides céphalo-rachidiens pendant la période exanthématique précoce soi-disant secondaire.

6e cas. — (Obs. clinique XLIII). H..., 46 ans, cicatrisation indurée d'un chancre. Plaques muqueuses hypertrophiques de la marge de l'anus :

28 Mai. Avant le traitement....	Cellules..	35 au m/m³.
	Albumine.	0,55 centigr.
	R. W.....	faiblement positive.
11 Juin. Après 3 gr. d'Acétylars.	Cellules..	11 au m/m³.
	Albumine.	0,55 centigr.
	R. W.....	faiblement positive.

7e cas. — (Obs. clinique L). F..., 53 ans, ecthyma syphilitique généralisé à tout le corps :

12 Juin. Avant le traitement....	Cellules..	3 au m/m³.
	Albumine.	0,45 centigr.
	R. W.....	positive.
25 Juin. Après 3 gr. 75 d'Acétyl.	Cellules..	3 au m/m³.
	Albumine.	0,40 centigr.
	R. W.....	faiblement positive.

8e cas. — (Obs. clinique XLIV). G..., 23 ans, syphilis papuleuse généralisée sur tout le corps. Iritis de l'œil gauche et plaques muqueuses gutturales :

20 Juin. Avant le traitement....	Cellules..	2 au m/m³.
	Albumine.	0,30 centigr.
	R. W.....	n'a pas été faite.
2 Juillet. Après 3 gr. d'Acétylars. et 0 gr. 30 de novar..	Cellules..	4 au m/m³.
	Albumine.	0,30 centigr.
	R. W.....	faiblement positive.

9e cas. — H..., 18 ans, papules sur la verge et roséole discrète :

10 Octobre. Avant le traitement....	Cellules..	2 au m/m³.
	Albumine.	0,30 centigr.
	R. W.....	faiblement positive.
18 Octobre. Après 3 gr. d'Acétylars.	Cellules..	2 au m/m³.
	Albumine.	0,30 centigr.
	R. W.....	négative.

Résultats de l'analyse du liquide céphalo-rachidien des malades présentant une syphilis nerveuse.

10e cas. — (Obs. clinique LV). F..., 27 ans, syphilis méningée :

20 Juin 1922. Avant le traitement par le novar.....	Cellules..	80 au m/m³.
	Albumine.	0,50 centigr.
	R. W.....	positive.
	Benjoin colloïdal, positif.	
31 Mai 1923. Avant le traitement....	Cellules..	65 au m/m³.
	Albumine.	0,50 centigr.
	R. W.....	positive.
11 Juin. Après 3 gr. d'Acétylars.	Cellules..	14 au m/m³.
	Albumine.	0,50 centigr.
	R. W.....	positive.

11e cas. — (Obs. clinique LVI). H.... hémiplégie gauche avec paralysie faciale :

1er Juillet. Avant le traitement....	Cellules..	280 au m/m³.
	Albumine.	1 gr. 20.
	R. W.....	positive.

12 Juin. Après 4 gr. 50 d'Acétyl.	Cellules..	80 au $^{m}/_{m^3}$.
	Albumine.	1 gr. 20.
	R. W.....	positive.
29 Septembre. Après 12 gr. d'Acétyl..	Cellules..	60 au $^{m}/_{m^3}$.
	Albumine.	0,80 centigr.
	R. W.....	positive.

12e cas. — (Obs. clinique LVIII). F..., méningo-radiculite siégeant entre LI et LII, avec claudication de la jambe droite, perte du réflexe patellaire de ce côté et exagération de tous les réflexes du côté gauche, avec trépidation épileptoïde :

5 Juillet. Avant le traitement....	Cellules..	60 au $^{m}/_{m^3}$.
	Albumine.	4 grammes.
	R. W.....	positive.
28 Juin. Après 12 gr. d'Acétyl..	Cellules..	4 au $^{m}/_{m^3}$.
	Albumine.	2 gr. 50.
	R. W.....	négative.

Ces douze observations montrent que l'Acétylarsan n'exerce à peu près aucune influence sur les liquides céphalo-rachidiens normaux. Le taux de l'albumine et les cellules restent les mêmes après l'injection de 3 ou 4 grammes d'Acétylarsan.

Au cours de la période secondaire, quand le liquide est peu touché, il n'y a aucune réaction; par contre, lorsqu'on se trouve en présence de manifestations liquidiennes considérables, l'Acétylarsan possède une efficacité thérapeutique rapide et profonde; l'hypercy-

tose est immédiatement diminuée; par exemple, dans une observation, elle passe de 280 éléments au millimètre cube à 80 après 4 gr. 50 d'Acétylarsan; 11e cas (obs. clinique LVI).

L'albumine résiste plus longtemps, comme on l'avait déjà constaté avec les autres arsénicaux; néanmoins, dans la même observation, elle passe, au bout de quatre mois, de 1 gr. 20 à 0,80 centigrammes et, dans le cas 12 (obs. clinique LXIII), à la fin du traitement, c'est-à-dire un mois et demi après, de 4 grammes à 2 gr. 50.

Sur la réaction de Wassermann, on peut dire que dans le liquide, l'Acétylarsan est peu actif, sauf dans les cas où cette réaction était, avant le traitement, faiblement positive. La négativation est alors assez fréquente.

En somme, l'action thérapeutique de l'Acétylarsan est sensiblement égale à celle des arsénobenzènes.

En fait, nous n'avons pas observé de *neuro-récidives, même chez des malades incomplètement traités.*

CHAPITRE XIV

Parergies et Accidents

Malgré la teneur considérable en arsenic du médicament et les fortes doses que l'on injecte, on ne voit pas, en règle générale, d'accidents sérieux. Jamais nous n'avons vu de rétinite.

Toutefois, il existe des parergies arsénicales assez fréquentes, mais moins intenses qu'avec le Salvarsan et le Néosalvarsan. Tout d'abord, il est bon d'insister sur l'absence de toute réaction de Jarisch Herxheimer; nous n'en avons jamais constaté chez aucun de nos malades, et aucun d'eux ne nous a rien signalé qui y ressemblât. De même, il nous a été impossible, sur les nombreuses injections que nous avons faites, d'observer une crise nitritoïde, ou quelque chose d'analogue.

L'Acétylarsan est bien supporté par les malades, et nous n'avons jamais été obligé d'interrompre le traitement par suite d'une intolérance complète.

Cependant, les parergies arsénicales existent, et nous allons en donner quelques exemples; mais il est un fait qui n'a pas été souvent mis en défaut : ces parergies se manifestent à la suite de la première injection, quelquefois de la seconde, puis tout rentre dans l'ordre, et le malade n'est plus incommodé.

Un grand nombre présente, six à huit heures après la piqûre, un état nauséeux, des vomissements, des coliques et de la diarrhée. Ces petits accidents sont relativement fréquents, et ne dépassent pas, le plus souvent, la deuxième injection; ils sont, d'habitude, sans importance et nous en donnerons pour preuve l'observation I. Le malade reçut, en effet, par erreur, en quatre jours, 4 gr. 50 d'Acétylarsan, c'est-à-dire 90 centigrammes d'arsenic métalloïdique. Il n'eut d'autres désagréments qu'une diarrhée modérée dans la nuit suivant les deux injections.

Cependant, ces troubles gastro-intestinaux, pour si légers soient-ils, traduisent un effort d'élimination de la part de l'organisme. Effort, il est vrai, léger et bien supporté par la majorité des individus ayant un foie sain, mais quelquefois trop considérable pour un foie déjà atteint; nous en avons observé un cas chez un cirrothique du foie.

Il n'est pas rare de constater, dans la soirée qui suit la piqûre, une légère élévation de température (38°-38°5 dans le rectum).

Les malades, qui ont des céphalées violentes, ont, certains seulement, une exaspération de leurs maux de tête; nous l'avons surtout remarqué chez ceux des ob-

servations LV et LVII, des accidents nerveux. D'autres, au contraire, éprouvent quelques heures après l'injection, une sensation de soulagement. Il existe donc des parergies de cette nature.

L'œdème brusque de la face a été observé chez deux de nos malades.

A... G..., de l'observation XVIII, présenta en effet toutes les parergies déjà décrites : céphalée, température, à la suite de la première et deuxième injection, et ce n'est que plus tard, à la cinquième, qu'on remarqua, le lendemain 25 février, un œdème blanc très prurigineux de la paupière gauche. Le 26 février, il avait disparu, mais s'était localisé à la paupière droite; le 26 au soir, il était en voie de régression et le 27 il n'y avait plus rien. Ce fut, du reste, la seule fois où A... fit une parergie arsénicale de cette nature durant tout son traitement.

Le second malade n'est pas dans les observations par suite d'un traitement inachevé. A la suite des deux premières piqûres, il fit, le soir et le lendemain matin, de la température, en même temps qu'un œdème de la face, surtout marqué à la paupière inférieure et à la lèvre supérieure.

Les fois suivantes, on diminua les doses d'Acétylarsan et, au lieu de 1 gr. 50, on ne lui fit que 0 gr. 75 : il ne présenta plus aucun accident.

L'érythème toxique a été également constaté, même pour de faibles doses.

T..., de l'obs. XXXV, à la suite d'une injection de 1 gr. 50 d'Acétylarsan, se sentit courbaturée et dut s'aliter. Elle eut une céphalée assez violente et, cinq ou six heures après la

piqûre, elle fit un érythème généralisé à tout le corps. La rougeur dura environ deux heures et tout rentra dans l'ordre. La fois suivante, on lui fit seulement 0 gr. 75 d'Acétylarsan et ces phénomènes ne se reproduisirent plus.

Chez une petite fille d'un an et demi, qui après avoir été traitée au sulfarsénobenzol fit une méningite syphilitique, l'érythème toxique n'est apparu qu'après la troisième injection d'Acétylarsan, c'est-à-dire après 15 centigrammes d'arsenic. Cette arsénide était disséminée sur tout le corps et était prurigineuse. On cesse alors tout traitement et, deux jours après, tout avait disparu.

En somme, il y a des parergies arsénicales; il faut surtout retenir les troubles gastro-intestinaux, qui sont presque la règle. Néanmoins, la toxicité de l'Acétylarsan nous a paru très faible, et au cours des nombreuses injections que nous avons pratiquées, nous avons constaté en somme une faible proportion d'accidents.

L'absorption locale des 6 centimètres cubes n'a jamais donné aucun ennui, et on ne trouve plus de traces de l'injection le lendemain.

Cependant, nous devons rapporter ici un cas d'abcès profond de la hanche survenu chez un de nos malades.

P..., de l'observation LII, des manifestations tardives de la syphilis, ressentit, le soir de sa deuxième injection, le 16 mai, une douleur violente dans la hanche gauche avec irradiation dans la cuisse. Les jours suivants, à la palpation, on trouva une tuméfaction douloureuse et le malade fit un peu de température.

Le 15 juin, on fait une ponction évacuatrice et on retire 250 grammes environ d'un pus rougeâtre où on isole facilement le staphylocoque.

Le 23 juin, on fait une nouvelle ponction qui reste blanche, le 2 juillet, on évacue une assez grande quantité de pus; on envoie alors le malade en chirurgie, où on pratique une large incision de la poche que l'on draine.

Au bout d'une quinzaine de jours, le malade est complètement guéri.

Cet abcès provenait probablement d'une faute d'asepsie et non d'un défaut du produit.

C'est le seul accident local que nous ayons pu noter; il ne nous est jamais arrivé d'entendre dire aux malades que l'injection fut douloureuse. D'autre part, nous n'avons pu observer le foyer de nécrose, entouré d'une zone de réaction conjonctive, décrit au cours des injections intra-musculaires de 606 ou de 914.

Au point de vue des accidents généraux, nous avons constaté un érythème arsénical tenace à la suite d'un traitement par l'Acétylarsan :

Il s'agit de la malade de l'observation XXXIV. Elle était arséno résistante, puisque une récidive exubérante se produisit trois semaines après la dernière injection, à 0,60 de 914, d'un traitement arsénical complet de 4 gr. 35. Dès la troisième injection, toute lésion syphilitique avait disparu, mais, après 6 gr. 75 d'Acétylarsan, le 15 mai, on aperçut, sur l'avant-bras droit, une vaste papule érythémateuse, indurée, et entourée d'une série d'autre papules plus petites. On continua

tout de même le traitement vu la gravité de l'infection.

Le 20 mai, l'éruption avait gagné l'avant-bras gauche, et les éléments papuleux étaient absolument identiques aux précédents, qui avaient tendance à s'étendre. On examina la malade sur tout le corps, et on ne découvrit pas d'autres lésions.

Le 31 mai, l'érythème s'était étendu, avait gagné la nuque, le dos et le tronc. Les papules du bras étaient devenues squameuses. Devant l'intensité croissante de cet érythème, on interrompit le traitement.

Le 11 juin, la malade présentait un érythème angio-neurotique d'origine arsénicale généralisé à tout le corps; on lui fit une réaction de B.-W. que l'on trouva positive, on la mit alors au Quinby. Le 4 juillet tout avait disparu, à l'exception de la papule du début qui se trouvait sur l'avant-bras droit.

A la cinquième injection de Quinby, on fut obligé de cesser le traitement, car la malade présentait une stomatite très intense. On la mit alors aux pilules mercurielles.

Elle est revenue à la consultation le 16 octobre, en se plaignant de céphalées intenses; elle avait, en outre, une plaque dépapillée sur le bord alvéolaire droit de la langue, bien suspecte. Cependant, le Wassermann a été négatif.

On peut dire, à la décharge de l'Acétylarsan, que la malade venait de recevoir, à trois semaines d'intervalle, 4 gr. 35 de 914, et que, par conséquent, elle était encore imprégnée d'arsenic lorsqu'on a commencé le nouveau traitement. Du reste, cet érythème a évolué d'une façon tout à fait normale, et n'a pas entraîné une aggravation de l'état général.

Un second accident, survenu à la suite de piqûres

d'Acétylarsan, a été observé par M. le Docteur Laurentier.

Obs. LXIII. — Il s'agit d'un étudiant en médecine porteur d'une ostéite avec R. W. positive. On institue un traitement d'épreuve et, pour aller vite, on fait 1 gr. 50 d'Acétylarsan tous les cinq jours. La première injection est très bien supportée, la deuxième très mal; le malade, une heure après l'injection, présente un grand frisson avec tremblement généralisé et convulsions épileptiformes; la température monte à 39°. Bientôt après, le malade est pris de vomissements et un subictère apparaît.

On constate alors une congestion hépatique intense, le foie déborde de trois travers de doigts les fausses côtes et est douloureux à la pression.

On cesse alors les piqûres d'Acétylarsan et on continue le traitement d'épreuve avec une potion iodurée.

Ce syndrome a duré environ trois ou quatre jours. Le troisième accident est beaucoup plus grave que les deux précédents.

Obs. LXIV. — J... A..., 62 ans, chiffonnier, présente un chancre induré du gland avec adénopathie inguinale. Antécédents personnels : buveur de vin blanc et légère cirrhose du foie.

Pas d'albumine. R. W. le 31 août 1923 faiblement positive.

Le 1er septembre : 1 gr. 50 d'Acétylarsan.

Le 5 septembre : 1 gr. 50 d'Acétylarsan. Le chancre commence à se cicatriser.

Le 10 septembre : 1 gr. 50 d'Acétylarsan. Le malade se

plaint d'avoir eu, à la suite de l'injection, une diarrhée abondante et des vomissements.

Le 15 septembre : 1 gr. 50 d'Acétylarsan. Les mêmes phénomènes gastro-intestinaux se sont reproduits.

Le 20 septembre : 1 gr. 50 d'Acétylarsan. Le chancre est complètement cicatrisé, mais le malade se plaint toujours d'avoir de la diarrhée après chaque injection.

Le 25 septembre : on constate un ictère très foncé.

Le foie, à la palpation, déborde les fausses côtes et la percussion en est douloureuse. La rate est perceptible à la percussion.

On fait la réaction de Gmelin dans les urines, elle est nettement positive. Il prétend, en outre, que ses matières sont décolorées.

On cesse tout traitement; le 28 septembre le malade revient, il ne présente plus que du subictère.

Le 13 octobre : au point de vue de sa syphilis, la cicatrice du chancre n'est plus indurée, mais il reste encore un petit ganglion.

Le subictère persiste toujours aux conjonctives, son foie est revenu à un volume inférieur à la normale, le bord inférieur est caché sous les fausses côtes. La rate est encore perceptible à la percussion.

Il a un état saburral très marqué de ses voies digestives. Les matières sont recolorées.

La réaction de Gmelin est toujours positive.

Le 16 octobre, on lui fait une nouvelle R. W.; elle est négative; mais il faut probablement rapprocher ce cas de négativation de ceux décrits chez les intoxiqués. On sait, en effet, que la R. W. se négative plus facilement au cours d'une intoxication survenue pendant la syphilis. On continue alors

le traitement par le bismuth; on lui fait, le 17 octobre, deux ampoules de Quinby.

Le 24 octobre, il revient pour sa piqûre, mais il présente un état de confusion mentale très net et la personne qui l'accompagne prétend qu'il est dans cet état depuis deux ou trois jours.

Le problème se pose donc, pour l'Acétylarsan comme pour les Arsénobenzènes, de savoir si cet état mental a été déterminé par l'infection syphilitique toute récente, ou bien par l'intoxication due à l'arsenic. On prétend, dans son entourage, que le malade n'était pas normal depuis plusieurs mois.

En résumé, il faut surtout retenir de ce court exposé l'effet indéniable de l'Acétylarsan sur les fonctions digestives. La plupart des malades réagissent en faisant des troubles légers, mais quelques-uns paraissent avoir une véritable crise d'insuffisance hépatique, d'autant plus marqué que le foie était plus atteint antérieurement.

Enfin, on constate aussi des érythèmes arsénicaux, bénins pour la majorité; mais, dans l'ensemble, l'emploi de ce médicament n'entraîne pas d'ennuis.

CHAPITRE XV

Un cas de mort au cours du traitement de la Syphilis par l'Acétylarsan

Ce travail était presque achevé, lorsque nous avons pu recueillir l'observation que voici (MM. Bonnefous et Laurentier):

Il s'agit d'une femme de 61 ans, mariée à 20 ans, veuve depuis deux ans. Elle a eu un fils mort adolescent d'affection indéterminée; pas de fausses couches. Pas d'antécédents morbides intéressants, en dehors de ceux liés à l'évolution de la maladie qui l'amène à l'hôpital et dont la malade fait remonter le début à une vingtaine d'années. A cette époque, elle a subi, à Bordeaux, un traitement radiothérapique pour une lésion ulcéreuse de l'angle du nez (on porta alors le diagnostic de lupus). La malade porte, en effet, à ce niveau une cicatrice télangiectasique très apparente. Depuis ce temps-là, elle s'est plainte de troubles naso-pharyngiens (sensation d'encombrement nasal, écoulement intermittent de pus par les narines, gêne de la déglutition, angines à répétition).

A l'examen de la bouche et de la gorge, on constate une perforation vélo-palatine au contact de la voûte, perforation étroite entourée d'une zone érythémateuse diffuse.

La luette a disparu; les piliers antérieurs, le droit notamment, sont érodés, irréguliers, les amygdales également (l'examen rhino-laringologique n'a pu être pratiqué).

L'examen général ne dénote rien d'anormal à l'auscultation du cœur et du poumon. La tension artérielle est, au Pachon, de 13 pour la Mx et 8,5 pour la Mn. Les pupilles réagissent bien à la lumière, les réflexes rotuliens et achilléens sont légèrement exagérés; pas de Babinski. Les urines ne contiennent ni sucre, ni albumine (la diurèse n'a pas été enregistrée).

La réaction de Bordet-Wassermann a été négative dans le sang.

La ponction lombaire a donné un liquide hypertendu avec albumine et réaction cytologique normales. La réaction de B.-W. a été positive dans le liquide céphalo-rachidien.

Traitement. — 17 octobre : 1 gr. 50 d'Acétyarsan; dans la journée, vomissements diarrhée; température (soir) 38°7. Le lendemain, langue saburrale, asthénie. Purgation. La température (soir) est à 37°7. Le 19 octobre, la malade est revenue à son état normal.

22 octobre : Traces d'albumine dans les urines; on fait seulement 0 gr. 75 d'Acétylarsan. Dans la journée, vomissements.

25 octobre : Pas d'albumine. 0 gr. 75 d'Acétylarsan. De nouveau: vomissements, diarrhée et, le soir, température à 39°.

Le lendemain, état saburral des voies digestives; température (soir) 38°9.

Les jours suivants, amélioration progressive et chute de la température. Le traitement arsénical est suspendu.

Localement, les lésions du voile sont très nettement en voie de régression; la rougeur et l'infiltration diminuent, la perte de substance également. On constate une angine diffuse légère; la malade se plaint, d'ailleurs, de souffrir de la gorge.

27 octobre : Légères traces d'albumine dans les urines; la malade est maintenue au régime lacté.

30 octobre : Rien à signaler dans l'état général de la malade, si ce n'est la persistance de la rougeur diffuse de la gorge et de la douleur à ce niveau.

Mais, dans la nuit, la malade est prise brusquement de crises convulsives épileptiformes généralisées et perd connaissance presque aussitôt. On constate alors un coma complet, hémiplégie gauche avec contractures très marquées, surtout au niveau du bras (poignet et avant-bras fortement fléchis, main crispée). Lorsqu'on essaie de vaincre ces contractures, au niveau des membres paralysés, on provoque des secousses cloniques violentes et rapides. Paralysie faciale gauche accentuée. Déviation conjuguée de la tête et des yeux, vers la gauche; stertor, incontinences des sphincters, pouls tendu à 120.

Traitement. — Lavement purgatif, sinapismes aux jambes.

La malade meurt sans avoir repris connaissance, huit heures après le début de son ictus.

A l'autopsie, on trouve des méninges épaissies, avec zones d'adhérence sur la convexité de l'hémisphère droit où il est impossible de séparer les méninges de la masse encéphalique. Tout le cerveau est congestionné; à la coupe de Flechsig, on ne remarque aucune lésion macroscopique; de même la coupe du cervelet, du bulbe et de la protubérance, ne laissant voir ni hémorragie, ni ramollissement.

Les deux poumons présentent de la congestion des bases, le foie est plus petit que normalement, les reins paraissent sclérosés, la capsule est adhérente à la couche corticale.

Nous devons à l'obligeance du Docteur Chatellier l'étude anatomo-pathologique qui suit :

Examen histologique. — Les pièces ont été prélevées 36 heures après la mort, fixées à l'alcool-formol, colorées à l'hématoxyline-safran et au Van Gieson.

Rein. — On est immédiatement frappé par une sclérose intense et diffuse, qui étouffe les éléments épithéliaux et les glomérules. Ceux-ci, souvent ratatinés, sont envahis par la sclérose; le bouquet glomérulaire est rétracté et le glomérule tout entier entouré d'une paroi conjonctive épaissie. Les tubuli contorti, comprimés, n'ont plus qu'un épithélium en dégénérescence hyaline, desquamée, où le noyau se colore mal et de façon diffuse. Il s'agit probablement là d'une dégénérescence *post-mortem*. Les anses de Henle et les tubes de Bellini ont un revêtement épithélial, le plus souvent conservé. Tous les vaisseaux ont leur parois épaissies. L'endothélium prolifère légèrement. Les veines sont gorgées de sang et, dans le parenchyme rénal, on trouve des hémorragies qu'on pouvait discerner à l'œil nu dans la région corticale. Tout autour des vaisseaux, et souvent autour des glomérules, amas lymphocytaires et à plasmazellen, à disposition parfois nodulaire.

Foie. — Les espaces portes sont le siège d'une sclérose et d'une inflammation notables. Les veines y sont dilatées, gorgées de sang; les artères sont plus épaissies que normalement et leur endothélium est souvent en prolifération. Tout autour des espaces portes, le parenchyme hépatique est assez

bien conservé : les travées hépatiques sont encore régulières, formées de cellules bien colorées. Par contre, tout autour de la veine sus-hépatique, toujours dilatée, les dégénérescences cellulaires sont intenses : dissociations des travées; cellules en dégénérescence hyaline, mal colorées, dissociées par des hémorragies interstitielles. Par endroits, dégénérescence granulo-graisseuse de tout un groupe cellulaire. La capsule, sur les points où porte la coupe, est notablement épaissie.

Les altérations cadavériques ont aggravé les lésions épithéliales dans l'un et l'autre organe. Mais il convient de retenir que celles-ci n'en restent pas moins certaines, sans qu'on puisse en préciser l'importance. Mais on peut affirmer que le rein et le foie étaient le siège d'un processus scléreux et ancien, surtout marqué au niveau du rein.

Cerveau. — On se trouve en présence d'une méningite chronique. On a recherché s'il existait une poussée aiguë surajoutée et on n'a trouvé que des méninges épaissies, adhérentes, sans réaction inflammatoire récente.

Il semble donc que le traitement n'a eu aucune action directe sur les centres nerveux.

Il s'agit d'une femme atteinte de cirrhose hépatique larvée et d'une néphrite interstitielle très avancée, sans hypertension ni albumine, l'une et l'autre syphilitiques, chez laquelle l'administration de l'Acétylarsan a provoqué d'abord une angine et ensuite une crise d'urémie rapidement mortelle. Remarquons que les lésions de méningite ancienne ne présentent aucune « poussée » histologique, inflammatoire ou congestive récente.

Du fait des altérations anciennes considérables du

rein et du foie, il n'est pas possible de la ranger parmi les « éclampsies arsénicales » qui constituent l'accident le plus redoutable de la thérapeutique arsénicale; mais il est juste de faire jouer un rôle actif au médicament dans la production de la crise.

Chez cette femme, l'état rénal était malheureusement difficilement décelable par l'examen clinique habituel (pas d'albumine, pas d'hypertension, pas de bruit de galop) et la conclusion pratique est que, chez les gens âgés, il serait sage de pousser plus loin l'exploration des fonctions rénales. C'est, du reste, un point sur lequel Weschselmann a dès longtemps attiré l'attention.

RÉSUMÉ ET CONCLUSIONS

Le para-oxy-méta-acétylamino-phényl-arsinate de diéthyl-ammonium, ou Acétylarsan, employé dans le traitement de la syphilis, appartenant à la série de l'acide phénylarsinique est un sel stable et défini qui s'emploie sous forme de solution limpide à titre variable. Sa teneur en arsenic est de 20 p. 100.

Il s'administre très facilement en injection sous-cutanée profonde ou intra-musculaire d'une solution contenant 0 gr. 25 d'Acétylarsan par centimètre cube. On peut admettre que chez l'adulte un traitement comporte l'administration de 12 à 15 grammes d'Acétylarsan, administré en une double injection (0,75, soit 1 gr. 50 d'Acétylarsan) intra-fessière répétée tous les cinq à six jours. Si l'on craint des difficultés dans le fonctionnement du foie et des reins, mieux vaut injecter 0 gr. 75 tous les trois jours. On peut, du reste, dépasser largement ces doses; mais il ne paraît pas utile, et il ne faut pas, en arsénothérapie, dépasser la dose strictement nécessaire.

L'Acétylarsan, ainsi administré, s'élimine par l'urine avec une très grande facilité; cette rapidité est supérieure à celle que l'on observe après les injections intra-veineuses d'arsénobenzène. Quantitativement, elle est, dans les urines, très irrégulière, mais bien plus massive et abondante qu'après l'administration des arsénobenzènes.

La tolérance locale est excellente, et l'administration extraordinairement facile.

L'injection d'Acétylarsan a constamment fait disparaître les tréponèmes dans le chancre avant le terme des 24 premières heures qui suivent l'injection.

L'action thérapeutique sur le chancre, les accidents dits secondaires, les manifestations tardives, les accidents nerveux, égalent sensiblement l'action exercée par les bonnes doses de 914.

A peu de choses près, et autant que le temps permet de juger, il en est de même de l'action sur les réactions sérologiques.

Les parergies sont aussi nombreuses que celles qu'on observe après les arsénobenzènes, et n'en diffèrent pas. Toutefois, les crises nitritoïdes, les phénomènes congestifs, n'ont jamais été observés, ce qui permet de supposer que ces accidents sont dus aux éléments contenus dans les chaînes latérales, tandis que les autres sont purement arsénicaux (1).

Même tolérance des reins, même susceptibilité du

(1) Nous n'avons pas vu d'accidents rétiniens de la nature de ceux dont on accuse l'atoxyl. Il est vrai que M. Fourneau en accuse les impuretés de l'atoxyl.

foie que si l'on emploie les arsénobenzènes. Nous n'avons jamais observé d'accidents graves, et on peut admettre que l'administration sous-cutanée est aussi un gage de sécurité; mais, lui non plus, l'Acétylarsan « n'est pas de l'eau », et il faut l'employer avec la même prudence et le même discernement que les arsénobenzènes.

L'Acétylarsan présente, par rapport aux arsénobenzènes, cette particularité précieuse qu'il ne provoque jamais les phénomènes réactionnels dits de Jarisch Herxheimer. Or, on sait maintenant que ces phénomènes ne sont ni spécifiques, ni favorables et sont purement et simplement nuisibles. Est-ce à cette absence de phénomènes réactionnels ou à une autre cause qu'il faut l'attribuer? Mais l'Acétylarsan a la propriété précieuse de ne déterminer aucune poussée inflammatoire sur l'état du liquide céphalo-rachidien. En tout cas, nous n'avons pas rencontré de neuro-récidive.

La facilité extrême de l'administration de l'Acétylarsan, et cette absence de réaction céphalo-rachidienne, sont les qualités spécifiques précises et précieuses de ce médicament.

L'Acétylarsan peut réactiver la réaction de Bordet-Wassermann.

Comparé au Sulfarsénol, l'Acétylarsan est plus actif et d'un emploi un peu plus facile, du moins chez l'adulte.

Il est mieux toléré localement que l'amino-arsénophénol et au moins aussi actif.

Il est supérieur aux préparations bismuthées. Si une expérience plus étendue n'apporte pas des résultats nouveaux, *on pourra le considérer comme un excellent médicament d'attaque de la syphilis, le meilleur peut-être si l'on a affaire à des sujets atteints dans leur système nerveux, le plus facie à administrer probablement.*

Mais pas plus qu'un autre médicament, une cure d'Acétylarsan ne peut constituer un traitement complet de la syphilis. Comme les arsénobenzènes, on s'en sert pour effacer les manifestations cliniques ou sérologiques; mais il reste à satisfaire aux nécessités de la cure d'entretien que les sels de bismuth en injection, les préparations mercurielles données par la voie digestive ou transcutanée, et l'iodure de potassium, continueront à assurer suivant les indications du temps et de l'évolution.

« La syphilis, réellement latente, latente cliniquement et sérologiquement, ne relève pas des médicaments arsénicaux; pas plus qu'il ne faut jeter des grains de sables à un chien enragé, on ne doit écraser les mouches avec des pavés (Ch. Audry). »

Vu : *Le Président de la thèse,*
AUDRY.

Vu : *Le Doyen,*
L'ASSESSEUR : AUDEBERT.

Vu et permis d'imprimer :
Toulouse, le 17 novembre 1923.

LE RECTEUR,
PRÉSIDENT DU CONSEIL DE L'UNIVERSITÉ,
DRESCH.

TABLE DES MATIERES

INTRODUCTION ET BIBLIOGRAPHIE..... 1

CHAPITRE PREMIER : Pharmacologie..... 5

CHAPITRE II : Elimination urinaire..... 11

CHAPITRE III : Posologie..... 23

CHAPITRE IV : Action sur les spirochètes du chancre.. 27

CHAPITRE V : Résultats cliniques obtenus pendant la période du chancre..... 31

CHAPITRE VI : Résultats obtenus pendant la période exanthématique et précoce soi-disant secondaire.. 45

CHAPITRE VII : Résultats obtenus contre les manifestations tardives..... 75

CHAPITRE VIII : Résultats obtenus contre les accidents nerveux 81

CHAPITRE IX : Résultats obtenus dans un cas d'hérédo-syphilis 87

CHAPITRE X : Résultats obtenus dans les associations de syphilis et tuberculose..... 91

CHAPITRE XI : Résultats sérologiques..... 97

CHAPITRE XII : Récidives cliniques et sériques..... 103

CHAPITRE XIII : Liquide céphalo-rachidien et Acétylarsan 107

CHAPITRE XIV : Parergies et accidents..... 115

CHAPITRE XV : Un cas de mort au cours du traitement de la syphilis par l'Acétylarsan..... 125

RÉSUMÉ ET CONCLUSIONS..... 131

Toulouse. — Imp. J. FOURNIER, 41-43, rue Constantine.